This is a digital copy of a book that was preserved for generations on library shelves before it was carefully scanned by Google as part of a project to make the world's books discoverable online.

It has survived long enough for the copyright to expire and the book to enter the public domain. A public domain book is one that was never subject to copyright or whose legal copyright term has expired. Whether a book is in the public domain may vary country to country. Public domain books are our gateways to the past, representing a wealth of history, culture and knowledge that's often difficult to discover.

Marks, notations and other marginalia present in the original volume will appear in this file - a reminder of this book's long journey from the publisher to a library and finally to you.

Usage guidelines

Google is proud to partner with libraries to digitize public domain materials and make them widely accessible. Public domain books belong to the public and we are merely their custodians. Nevertheless, this work is expensive, so in order to keep providing this resource, we have taken steps to prevent abuse by commercial parties, including placing technical restrictions on automated querying.

We also ask that you:

+ *Make non-commercial use of the files* We designed Google Book Search for use by individuals, and we request that you use these files for personal, non-commercial purposes.

+ *Refrain from automated querying* Do not send automated queries of any sort to Google's system: If you are conducting research on machine translation, optical character recognition or other areas where access to a large amount of text is helpful, please contact us. We encourage the use of public domain materials for these purposes and may be able to help.

+ *Maintain attribution* The Google "watermark" you see on each file is essential for informing people about this project and helping them find additional materials through Google Book Search. Please do not remove it.

+ *Keep it legal* Whatever your use, remember that you are responsible for ensuring that what you are doing is legal. Do not assume that just because we believe a book is in the public domain for users in the United States, that the work is also in the public domain for users in other countries. Whether a book is still in copyright varies from country to country, and we can't offer guidance on whether any specific use of any specific book is allowed. Please do not assume that a book's appearance in Google Book Search means it can be used in any manner anywhere in the world. Copyright infringement liability can be quite severe.

About Google Book Search

Google's mission is to organize the world's information and to make it universally accessible and useful. Google Book Search helps readers discover the world's books while helping authors and publishers reach new audiences. You can search through the full text of this book on the web at `http://books.google.com/`

Über dieses Buch

Dies ist ein digitales Exemplar eines Buches, das seit Generationen in den Regalen der Bibliotheken aufbewahrt wurde, bevor es von Google im Rahmen eines Projekts, mit dem die Bücher dieser Welt online verfügbar gemacht werden sollen, sorgfältig gescannt wurde.

Das Buch hat das Urheberrecht überdauert und kann nun öffentlich zugänglich gemacht werden. Ein öffentlich zugängliches Buch ist ein Buch, das niemals Urheberrechten unterlag oder bei dem die Schutzfrist des Urheberrechts abgelaufen ist. Ob ein Buch öffentlich zugänglich ist, kann von Land zu Land unterschiedlich sein. Öffentlich zugängliche Bücher sind unser Tor zur Vergangenheit und stellen ein geschichtliches, kulturelles und wissenschaftliches Vermögen dar, das häufig nur schwierig zu entdecken ist.

Gebrauchsspuren, Anmerkungen und andere Randbemerkungen, die im Originalband enthalten sind, finden sich auch in dieser Datei – eine Erinnerung an die lange Reise, die das Buch vom Verleger zu einer Bibliothek und weiter zu Ihnen hinter sich gebracht hat.

Nutzungsrichtlinien

Google ist stolz, mit Bibliotheken in partnerschaftlicher Zusammenarbeit öffentlich zugängliches Material zu digitalisieren und einer breiten Masse zugänglich zu machen. Öffentlich zugängliche Bücher gehören der Öffentlichkeit, und wir sind nur ihre Hüter. Nichtsdestotrotz ist diese Arbeit kostspielig. Um diese Ressource weiterhin zur Verfügung stellen zu können, haben wir Schritte unternommen, um den Missbrauch durch kommerzielle Parteien zu verhindern. Dazu gehören technische Einschränkungen für automatisierte Abfragen.

Wir bitten Sie um Einhaltung folgender Richtlinien:

+ *Nutzung der Dateien zu nichtkommerziellen Zwecken* Wir haben Google Buchsuche für Endanwender konzipiert und möchten, dass Sie diese Dateien nur für persönliche, nichtkommerzielle Zwecke verwenden.

+ *Keine automatisierten Abfragen* Senden Sie keine automatisierten Abfragen irgendwelcher Art an das Google-System. Wenn Sie Recherchen über maschinelle Übersetzung, optische Zeichenerkennung oder andere Bereiche durchführen, in denen der Zugang zu Text in großen Mengen nützlich ist, wenden Sie sich bitte an uns. Wir fördern die Nutzung des öffentlich zugänglichen Materials für diese Zwecke und können Ihnen unter Umständen helfen.

+ *Beibehaltung von Google-Markenelementen* Das "Wasserzeichen" von Google, das Sie in jeder Datei finden, ist wichtig zur Information über dieses Projekt und hilft den Anwendern weiteres Material über Google Buchsuche zu finden. Bitte entfernen Sie das Wasserzeichen nicht.

+ *Bewegen Sie sich innerhalb der Legalität* Unabhängig von Ihrem Verwendungszweck müssen Sie sich Ihrer Verantwortung bewusst sein, sicherzustellen, dass Ihre Nutzung legal ist. Gehen Sie nicht davon aus, dass ein Buch, das nach unserem Dafürhalten für Nutzer in den USA öffentlich zugänglich ist, auch für Nutzer in anderen Ländern öffentlich zugänglich ist. Ob ein Buch noch dem Urheberrecht unterliegt, ist von Land zu Land verschieden. Wir können keine Beratung leisten, ob eine bestimmte Nutzung eines bestimmten Buches gesetzlich zulässig ist. Gehen Sie nicht davon aus, dass das Erscheinen eines Buchs in Google Buchsuche bedeutet, dass es in jeder Form und überall auf der Welt verwendet werden kann. Eine Urheberrechtsverletzung kann schwerwiegende Folgen haben.

Über Google Buchsuche

Das Ziel von Google besteht darin, die weltweiten Informationen zu organisieren und allgemein nutzbar und zugänglich zu machen. Google Buchsuche hilft Lesern dabei, die Bücher dieser Welt zu entdecken, und unterstützt Autoren und Verleger dabei, neue Zielgruppen zu erreichen. Den gesamten Buchtext können Sie im Internet unter `http://books.google.com` durchsuchen.


BIBLIOTHECA · BOSTONIENSIS · MEDICINAE
SERVAT · ET · DOCET
FVNDATA
MDCCCLXXX
EX DONO

ARCHIV
FÜR
OHRENHEILKUNDE

BEGRÜNDET 1864
VON

DR. A. v. TRÖLTSCH
WEILAND PROF. IN WÜRZBURG.

DR. ADAM POLITZER
IN WIEN

UND

DR. HERMANN SCHWARTZE
IN HALLE A. S.

IM VEREIN MIT

PROF. C. HASSE IN BRESLAU, PROF. V. HENSEN IN KIEL, PROF. A. LUCAE IN BERLIN, PROF. E. ZAUFAL IN PRAG, PROF. J. KESSEL IN JENA, PROF. V. URBANTSCHITSCH IN WIEN, PROF. F. BEZOLD IN MÜNCHEN, PROF. K. BÜRKNER IN GÖTTINGEN, DR. E. MORPURGO IN TRIEST, S. R. DR. L. BLAU IN BERLIN, PROF. J. BÖKE IN BUDAPEST, G. S. R. DR H. DENNERT IN BERLIN, PROF. G. GRADENIGO IN TURIN, PROF. J. ORNE GREEN IN BOSTON, PROF. J. HABERMANN IN GRAZ, PRIVATDOCENT UND PROFESSOR DR. H. HESSLER IN HALLE, PROF. G. J. WAGENHÄUSER IN TÜBINGEN, PROF. H. WALB IN BONN, PRIVATDOCENT DR. A. JANSEN IN BERLIN, PRIVATDOCENT UND PROF. DR. L. KATZ IN BERLIN, PROF. P. OSTMANN IN MARBURG, DR. L. STACKE, PROF. IN ERFURT, DR. O. WOLF IN FRANKFURT A. M., PROF. A. BARTH IN LEIPZIG, PROF. V. COZZOLINO IN NEAPEL, PROF. L. HAUG IN MÜNCHEN, S. R. DR. F. KRETSCHMANN, PROF. IN MAGDEBURG, PROF. E. LEUTERT IN GIESSEN, PRIVATDOCENT DR. V HAMMERSCHLAG IN WIEN, S. R. DR. F. LUDEWIG IN HAMBURG, DR. F MATTE IN KÖLN, DR. HOLGER MYGIND, PROF. IN KOPENHAGEN, DR. W. ZERONI IN KARLSRUHE, PRIVATDOCENT DR. G. ALEXANDER IN WIEN, PROF. E. BERTHOLD IN KÖNIGSBERG I. PR., DR. O. BRIEGER IN BRESLAU, PROF. A. DENKER IN ERLANGEN, DR. R. ESCHWEILER, PRIVATDOCENT IN BONN, DR. A. DE FORESTIER IN LIBAU RUSSL., DR. H. FREY IN WIEN, DR. H. HAIKE, PRIVATDOCENT IN BERLIN, DR. RUDOLF PANSE IN DRESDEN, PROF. K. A. PASSOW IN BERLIN, PROF. O. PIFFL IN PRAG, DR. K. REINHARD IN DUISBURG, DR. WALTHER SCHULZE IN MAINZ, DR. E. DALLMANN IN HALLE, PROF. P. H. GERBER IN KÖNIGSBERG I. PR., PROF. B. HEINE IN KÖNIGSBERG I. PR., PRIVATDOCENT U. PROF. DR. P. STENGER IN KÖNIGSBERG I. PR., DR. S. SZENES IN BUDAPEST.

HERAUSGEGEBEN VON

PROF. ADAM POLITZER UND PROF. H. SCHWARTZE
IN WIEN IN HALLE A. S.

UNTER VERANTWORTLICHER REDAKTION
VON H. SCHWARTZE SEIT 1873.

NEUNUNDSECHZIGSTER BAND.

Mit 8 Abbildungen im Text und 4 Tafeln.

LFIPZIG,
VERLAG VON F. C. W. VOGEL
1906.

BOSTON MEDICAL
AUG 6 1907
LIBRARY.

CATALOGUED
AUG 6 1907
E. H. B.

Inhalt des neunundsechzigsten Bandes.

Erstes und zweites (Doppel-) Heft

(ausgegeben am 29. August 1906).

Seite

I. Hörprüfungen mittelst der Sprache am gesunden und kranken Ohr. Von Dr. Karl Morsak, Stabsarzt im 8. bayr. Inf.-Reg. in Metz, seinerzeit kommandiert zur Kgl. Universitäts-Ohrenklinik (Vorstand: Hofrat Prof. Dr Bezold) in München. (Fortsetzung und Schluß von S. 208 des LXVIII. Bd.) 1

II. Aus der Kgl. Universitäts-Ohrenpoliklinik (Prof. Dr. Haug) zu München. Über die Verwendung des Anästheticums Novocain bei Ohroperationen und zur Therapie von Ohraffektionen. Von Rud. Haug 27

III. Aus der Kgl. Universitäts-Ohrenklinik zu Halle a. S. (Direktor: Geh. Med. Rat Prof. Dr. H. Schwartze.) Jahresbericht über die Tätigkeit der Kgl. Universitäts-Ohrenklinik zu Halle a. S. vom 1. April 1905 bis 31. März 1906. Von Dr. E. Dallmann und Dr. F. Isemer. (Mit 2 Curven) 44

IV. Aus dem pathol.-anatom. Institut und der Ohrenklinik der k. k. Universität in Wien. Zur Frage der progressiven Schwerhörigkeit durch Atrophie des Cortischen Organes. Von Privatdozent Dr. G. Alexander in Wien, klin. Ass. (Mit Tafel I) 95

V. Beitrag zur Lehre von der professionellen Schwerhörigkeit. Von Prof. Joh. Habermann in Graz. (Mit Tafel II—IV) . . . 106

VI. Aus der Kgl. Universitäts-Ohrenklinik zu Halle a. S. (Direktor: Geh. Rat. Prof. Dr. H. Schwartze). Klinische Erfahrungen mit der Stauungshyperämie nach Bier bei der Behandlung der Otitis media. Von Dr. F. Isemer, Oberarzt im Feldart.-Reg. Nr. 75, kommandiert zur Klinik 131

VII. Wissenschaftliche Rundschau.

1. Mignon (Nizza), Othématome spontané chez un enfant. 149. — 2. Bonain (Brest), Deux observations interessantes de complications endocraniennes d'otite moyenne suppurée. 149. — 3. Bertemès (Charleville), Syndrome de Ménière recidivant dans le cours d'une otite catarrhale chronique. Guérison des vertiges par le curettage de l'arrière-nez. 149. — 4. Brunschwig (Le Havre), Mastoidite de Bezold. Abcès latero-pharyngien et abscès rétro-pharyngien. 149. — 5. W. Okuneff, Die Abschätzung der Plastik von Ballance im Vergleich zu anderen gleichgearteten bei der Radikaloperation des Mittelohres geübten Methoden, und der von mir empfohlene neue Modus einer Plastik. 150. — 6. W. Wojatschek, Die heutige Hörprüfung vermittelst der Sprache. 151. — 7. J. Borowikow, Fall von Gleichgewichtsstörung bei Erkrankung der halbzirkelförmigen Kanäle. 151. — 8. T. Glückmann, Das Suprarenin

Seite

in der Rhino-Laryngologie. 152. — 9. L. Einis's, Zur Kasuistik der reflektorisch von der Nase, dem Ohr und dem Halse ausgehenden Erkrankungen. 153. — 10. Haug u. Thanisch, 19. Jahresbericht der k. Universitäts-Ohrenpoliklinik zu München (Prof. Dr. Haug) für das Jahr 1904. 153. — 11. Haug, Fraktur und Nekrose des Warzenfortsatzes infolge Traumas. 153. — 12. Derselbe, Über Ohrfeigen, ihre Folgen und Begutachtung. 154. — 13. E. Morpurgo, Il sorcio danzante giapponese. 154. — 14. E. Hédon et L. Bousquet, Thrombo-Phlébite du sinus latéral d'origine otique; infection purulente guérison par évidement pétro-mastoidien et drainage du sinus sans ligature de la jugulaire. 155. — 15. G. Richard (Alger), Les surprises du cérumen. 155. — 16. C. Chauveau, Antrite des nourissons sans lésions apparentes du tympan. 155. — 17. George A. Leland (Boston), Review of mastoid cases operated in aural service of Boston city hospital, October 1903, to May 1904 (Inclusive). 155. — 18. Thomas Hubbard (Toledo), Obstruction of the Eustachian tube a factor in post-operative mastoid fistula and in chronic suppuration of the middle ear. 156. — 19. A. Knapp (New York), A case of infective thrombosis of the sigmoid and lateral sinuses after acute mastoiditis. Death from meningitis. Autopsie report. 156. — 20. S. Mac Cuen Smith (Philadelphia), Meningitis, its Symptomatology diagnosis and treatment, with report of a case. 156. — 21. Frederick L. Jack (Boston), Symptomatology, diagnosis and treatment of encephalitis and brain abscess. 156. — 22. James F. Mac Kernon (New York), Symptomatology, diagnosis and treatment of sigmoid sinus thrombosis. 156. — 23. Thos. J. Harris (New York), Pathologic findings of intracranial complications of middle ear diseases. 157. — 24. F. C. Hotz (Chicago), Personal attention an essential feature in the treatment of chronic aural discharges. 159. — 25. Antonie P. Voislawsky, Tumors of the ear (Candidates thesis). 159. — 26. Joseph C. Beck, Actinomycosis of the middle ear, with post mortem findings. 159.

Drittes und viertes (Doppel-) Heft

(ausgegeben am 29. Oktober 1906).

VIII. Aus der Kgl. Universitäts-Ohrenklinik zu Halle a. S. (Direktor Geh. Rat Prof. Dr. H. Schwartze). Beiträge zur operativen Freilegung des Bulbus venae jugularis. (Fortsetzung). Von Dr. Laval, fr. Hilfsassistent der Klinik, jetzt Ohrenarzt in Magdeburg 161

IX. Ein Fall von doppelseitiger Sinusthrombose mit einseitiger Jugularisunterbindung. Von Dr. Gustav Schlegel in Braunschweig. (Mit 2 Temperaturkurven) 176

X Bericht über die XV. Versammlung der „Deutschen Otologischen Gesellschaft" in Wien (1. u. 2. Juni 1906). Von Dr. Sigismund Szènes in Budapest 186

XI. Bericht über die Verhandlungen der Otologischen Sektion des Internationalen medizinischen Kongresses zu Lissabon vom 19. bis 26. April 1906. Von Privatdocent Dr. Haike in Berlin . 270

XII. Eine Operationsmethode des Othämatoms. Von Dr. H. Seligmann, Frankfurt a. M. (Mit 3 Abbildungen) 275

Seite

XIII. Bericht der Berliner Otologischen Gesellschaft. Von Privatdocent Dr. H. Haike, Berlin 281

XIV. Aus der Abteilung für Hals-, Nasen- und Ohrenkranke im Allerheiligenhospital zu Breslau (Primararzt Dr. Brieger). Zur Pathologie der Schläfenbeinendotheliome. Von Dr. Felix Miodowski. (Mit 1 Abbildung) 288

XV. Wissenschaftliche Rundschau.

27. A. J. Prentis, An interesting anomaly of the facial canal. 297. — 28. Joseph C. Beck, An new method of tympanic massage by means of metallic mersury. 297. — 29. A. Barkan (San Francisco), The use of the burr in the mastoid operation. 297. — 30. William H. Haskin (New York), Report of a case of deformity of the auricle from perichondritis following radical operation for chronic middle ear suppuration and multiple furuncles. 298. — 31. Samuel Iglauer (Cincinnati), A case of mastoiditis complicated with extradural abscess, without a history of a discharge from the auditory meatus. 298 — 32. Philip D. Kerrison (New York), The indications for operating in acute mastoiditis. 298. — 33 George F. Cott (Buffalo), Report of seven intracranial operations within a year. 298. — 34. Baratoux, De l'anesthésie locale dans l'ablation des végétations adénoïdes. 299. — 35. M. Lannois et A. Perretière (Lyon), Paralysie du moteur oculaire externe d'origine otique. 299. — 36. P. Cornet (Constantine), Troubles astasiques d'origine labyrinthique au cours de la malaria 299. — 37. F. Maurice Constantin (Toulouse), Mastoïdite résolue par une otite récurrente. 300. — 38. Frank B. Sprague, Scarlatinal otitis. 300. — 39. E. Amberg (Detroit), Ear affections and military service. 300. — 40. Derselbe, Otitis interna sinistra haemorrhagica (?); vicarious menstruation (?). 301. — 41. Frank B. Sprague, Observations on one thousand adenoid operations. 301. — 42. Dr. Becker, Wucherungen im Nasenrachenraum und Wirbelsäuleverkrümmung. 302. — 43. Keller-Köln, Über Entwicklung fötaler Knorpelreste in Nase und Ohr 303. — 44. Bartolomeo Eustachio, von A. Politzer. (Beiträge zur Ohrenheilkunde. 303). — 45. O. Brieger, Zur Klinik der Mittelohrtuberkulose. 305. — 46. F. Grossmann, Über Mittelohreiterungen bei Diabetikern. 306. — 47. H. Sessous, Über Veränderungen des Augenhintergrundes bei otitischen intrakraniellen Komplikationen. 306. — 48. Ostmann (Marburg), Vom objektiven zum einheitlichen Hörmaß. 307. — 49. Nager, Über postmortale histologische Artefakte am N. acusticus und ihre Erklärung, ein Beitrag zur Lehre der Corpora amylacea 307. — 50. Meyer (Hannover), Exostosen des Gehörganges als Ursache schwerer Mittelohrleiden. 308. — 51. Hechinger, Der Bürstenversuch 309. — 52. Struyken, Einige Bemerkungen zu Edelmanns Versuchen etc. 309. — 53. Koellreutter, Die Sterilisation der Wattetupfer durch Abbrennen nach Gomperz. 309. — 54. Freytag, Zur Prognose der operativen Eröffnung des eitrig erkrankten Labyrinths. 309. — 55. Hoffmann, Noma des Ohres. 310. — 56. Krotoschiner, Über den Nachweis von Gleichgewichtsstörungen bei einseitigen Labyrintherkrankungen. 311. — 57. Koellreutter, Die Extraktion eiserner Fremdkörper aus der Nase und dem Ohre mittels des Mellingerschen Innenpolmagneten. 312. — 58. O. Wagener, Zur Funktion der Ceruminaldrüsen. 312. — 59. V. Lange, Die Enuresis der Kinder als ein pathologisches, von den adenoiden Vegetationen unabhängiges Leiden betrachtet. 312. — 60. Delsaux, Meningite otitique traitée par la resection large du

Seite

cräne. 312. — 61. Heine, Über die Behandlung der akuten eitrigen Mittelohrentzündung mittels Stauungshyperämie nach Bier. 313. — 62. Stenger, Die Biersche Stauung bei akuten Ohreiterungen. 313. — 63. Hasslauer, Die Stauungshyperämie bei der Behandlung von Ohreiterungen. 313. — 64. Denker, Ein neuer Weg für die Operation der malignen Nasentumoren. 314.

Fach- und Personalnachrichten 315

Berichtigung 315

9433

BOSTON MEDICAL
AUG 6 1907
LIBRARY.

I.

Hörprüfungen mittelst der Sprache am gesunden und kranken Ohr.

Von

Dr. Karl Morsak,

Stabsarzt im 8. bayr. Inf.-Reg. in Metz, seinerzeit) kommandiert zur Kgl. Universitäts-Ohrenklinik (Vorstand: Hofrat Prof. Dr. Bezold) in München.

Fortsetzung und Schluß von Seite 208 des LXVIII. Bd.

Nervöse Schwerhörigkeit ohne erkennbare Ursache.

Unter den Krankheitsbegriff: Nervöse Schwerhörigkeit werden alle solchen Fälle von chronischer Schwerhörigkeit mit negativem objektivem Befunde am Trommelfelle zusammengefaßt, welche die bei Sklerose erläuterte Bezoldsche Trias nicht aufweisen und in funktioneller Beziehung mehr weniger entgegengesetzte Symptome darbieten, nämlich:

1. Eine Verkürzung auch für die Knochenleitung, mit A und a geprüft.

2. Eine nicht eingeengte oder nahezu vollständige untere Tongrenze.

3. Einen positiven oder nur wenig verkürzten Ausfall des Rinneschen Versuches.

Alle anderen Fälle von chronischer Schwerhörigkeit, welche weder die bei der Sklerose aufgeführten, noch die obigen Symptome rein darbieten, wurden ausgeschieden und unter einer eigenen Rubrik mit der über den Erkrankungssitz nichts präsumierenden Bezeichnung „Dysakusis“ geführt.

Es liegen demnach hier wie bei der Sklerose nur Krankheitsbilder mit einer scharf umschriebenen funktionellen Charakterisierung vor.

Unsere Kenntnis von dem Wesen der Erkrankungen des schallempfindenden Apparates ist nicht so ausgebildet wie von demjenigen des schallleitenden. Die Erkrankungen des Labyrinthes sind mannigfach und die Symptome hierfür entsprechend

vielseitig. Daß die Endausbreitungen des Hörnerven durch mannigfache Einflüsse, Hyperämie, Anämie, Blutungen im häutigen Labyrinth, durch Erschütterungen, durch Intoxikationen, durch dyskrasische Krankheiten viel in Mitleidenschaft gezogen werden, ist bekannt; aber in welcher Weise hier pathologische Veränderungen vorgehen, ist noch nicht nach allen Seiten geklärt. Dies hat seinen Grund hauptsächlich darin, daß so wenige im Leben untersuchte oder als schwerhörig bekannte Kranke zur Sektion und zur pathologischen Untersuchung des Gehörgangs kommen. Doch entwickelt sich bei vielen und zwar bei der Mehrzahl eine chronische Schwerhörigkeit ohne die oben angeführten Ursachen.

Berücksichtigt man die Art der Endausbreitung des Hörnerven unter Zugrundelegung der Helmholtzschen Theorie, so müßte man annehmen, daß bei einer Erkrankung der Endfasern die Hördefekte vielseitig, groß und klein, sein müßten, daß die Perzeption der Tonreihe vielfache Lücken und Ausfälle aufweisen sollte; dies ist jedoch nur bei den schweren Erkrankungen des Nerven der Fall, wie sie schwere Infektionskrankheiten, hauptsächlich Meningitis und andere, im Gefolge haben, überhaupt nur bei einer derartigen Läsion des Nerven, wie sie bei Taubstummen oder nahezu Tauben gefunden wird.

Bei dem größten Teil der Fälle von nervöser Schwerhörigkeit jedoch scheinen die Hördefekte, soweit es sich aus der Zusammenstellung der am schlechtest gehörten Zahlen beurteilen läßt, an bestimmte Stellen der Tonskala gebunden zu sein und zwar hauptsächlich an jenen Abschnitt, welchem die Perzeption der Zahlen 7, 4 und 5 zukommt.

7 und 4 enthalten als Hauptton den Vokal i, welchem in der Tonreihe nach Bezold der Raum zwischen e^3 und g^3 zukommt. Außerdem enthält 7 noch den S-Laut, der nach Bezold bis c^4 reicht. Der Zahl 5 enthält zweimal den f Laut, der bis c^3 reicht, und das Ü, welches von Herrmann (Bestimmung mit dem Phonographen) nach a^3—h^3 verlegt wird. Das f reicht herunter bis g^2, das R der Zahl 4 bis c—C^2, N reicht von dis—gis^1.

In der Hauptsache handelt es sich um Töne der 2., 3. und 4. Oktave, welche hier mangelhaft perzipiert werden, Wanner[1]) hat auch gefunden, daß für das schlechte Hören dieser Zahlen die Hördauern von c^2, g^2, c^3, vielleicht auch von c und c^1 für

1) Funktionsprüfungen bei den akuten Mittelohrentzündungen. S. 100.

die Zahl 5, dagegen die von c^3, g^3, c^4 für die Zahlen 4, 7 in Betracht kommen.

Den Grund, warum bei den Erkrankungen des schallempfindenden Apparates gerade diese Stellen anscheinend bevorzugt sind, müssen wir darin suchen, daß hierbei hauptsächlich der obere Teil der Tonskala betroffen wird, der in der Basalwindung ausgebreitet ist. Nach den Befunden von Steinbrügge[1]) ist bei Erkrankungen des Hörnerven die Basalwindung heftiger erkrankt, als die höher gelegenen Windungen.

Wie wir nach ihrem Toncharakter auch annehmen dürfen, ist für die Perzeption der Zahlen 4, 5 und 7 jener Teil der Schnecke maßgebend und damit scheinen sich auch die Hördefekte dieser Zahlen erklären zu lassen.

Im einzelnen gestalten sich die Häufigkeitswerte der am schlechtesten gehörten Zahlen nach der Tabelle I folgendermaßen:

Tabelle I.

Organe	1	2	3	4	5	6	7	8	9	100
514	12	15	20	166	165	77	178	37	89	19
Prozent	2,3	3,0	3,9	32,3	32,1	15,9	34,7	7,2	17,3	3,7

Die Zahl 7 wird von allen Zahlen am schlechtesten gehört 178 mal bei 514 oder mit 34,7 Proz. Gehörorganen; ihr zunächst in dieser Beziehung stehen die Zahlen 4 und 5.

Erstere findet sich 166 mal = 32,3 Proz. und letztere 165 mal = 32,1 Proz. als schlechtest gehörte Zahl verzeichnet.

Trotzdem die gegen S-Laute bei der Zahl 6 in das vorbesprochene Gebiet des Hörnerven fallen, ist dieses Wort nur 77 mal = in 16,9 Proz. der Organe als am mangelhaftesten perzipierte Zahl vorgetragen. Die Zahl 9 ist in gleicher Eigenschaft mit 89 mal oder mit 17,3 Proz. vertreten.

Die übrigen Zahlen weisen nur eine geringe Einbuße ihrer Verständlichkeit auf.

Wenn das Prävalieren des schlechten Gehörs für die Zahl 7 auf Grund des statistischen Ergebnisses auch nur ein geringes ist, so stimmt es immerhin mit den bisherigen an der Klinik gemachten praktischen Erfahrungen überein, daß dem Schlechterhören dieser Zahl eine gewisse charakteristische Bedeutung für Erkrankungen des inneren Ohres zuzukommen scheint, wie Bezold[2]),

1) Zeitschr. f. Ohrenh. Bd. 32, S. 193.

2) Über den gegenwärtigen Stand der Hörprüfungen S. 7.

Dölger[1]) schon erwähnt haben; allerdings muß ich gestehen, nach dem Ergebnisse der Zusammenstellung nicht in dem Maße, wie ich erwartet hatte.

Nach dem Charakter der Erkrankung konnte man erwarten, daß das Gehör für die Sprache verschieden weit sein kann, je nach der längeren Dauer, nach der Schwere des Krankheitsprozesses.

Die Tabelle II gibt auch in dem Sinne darüber Aufschluß, daß das Gehör in verschiedenem Grade herabgesetzt ist; meist in der Weise, daß für die Mehrzahl der Fälle ein Gehör von 1 m abwärts bis zu 6 cm noch vorhanden ist.

Die Fälle, welche ein gutes, und diejenigen, welche ein schlechtes und schlechtestes Gehör aufweisen, stehen in einem annähernd gleichen Häufigkeitsverhältnis zu einander. Im ganzen kann man die Höreinschränkung als eine mittlere bezeichnen.

Tabelle II.

Organe	über 4 m	4—2 m	2—1 m	1—50 m	50—25 cm	25—12 cm	12—6 cm	6—3 cm	3 cm u. wen.	Flüst.-Spr. unsich.	Konv.-Spr. unsich.
514	12	23	31	77	96	91	77	45	24	34	3
Proz.	2,4	4,5	6,0	15,0	18,7	17,7	15,0	8,8	4,7	6,6	0,6

Eine Hauptgruppe von 96 bei einer Gesamtheit von 514 Organen oder 18,7 Proz. besitzt eine Hörweite von 50—25 cm; eine zweite, dieser fast gleich starke Gruppe weist mit 91 Fällen = 17,7 Proz. ein Gehör von 25—12 cm auf; endlich 2 Gruppen von je 77 Fällen oder 15 Proz. hören die Flüstersprache, die eine in 1 m bis 50 cm und die andere von 12—6 cm.

Wie bei der Sklerose, so habe ich auch hier durch Zusammenstellung der oberen Tongrenze mit der Hörweite nach einem möglichen Verhältnisse zwischen beiden geforscht und dabei das Ergebnis erhalten, daß im allgemeinen eine Einengung bis zu Edelmann-Galton 6,0 ohne Einfluß auf die Hörweite ist, daß dagegen eine Einengung über 6,0 hinaus in der Regel mit einer Herabsetzung der Hörschärfe unter 25 cm verbunden sind, vereinzelte Abweichungen kamen hier jedoch ebenso vor, wie bei den analogen Verhältnissen zwischen der unteren Tongrenze und der Hörweite der Sklerose.

Die Einengung der oberen Tongrenze ist in der weitaus großen Mehrzahl der Fälle eine mäßige, denn die Mehrzahl fällt zwischen 0,2—4,0 im Galtonpfeifchen.

1) Die Mittelohreiterungen S. 16.

Teilen wir die Einengung der oberen Tongrenze wie bei der Sklerose in vier Grade, in solche von I. 0,2—2,0, II. 2,0—4,0, III. 4,0—6,0, IV. 6,0 und mehr, so fallen die meisten Fälle in die erste Gruppe von 0,2—2,0, welche die normalen und nicht beträchtlichen Einengungen umfaßt, 191 von 371 (notierten Grenzen) oder 51,5 Proz. Der nächst höhere Grad von 2,0—4,0 enthält nur 109 oder 29,4 Proz.; weit weniger weist schon der nächste Grad von 4,0—6,0 auf, nämlich 49 oder 13,2 Proz.; der höchste Grad, über 6,0, weist nur 22 Fälle auf oder 5,9 Proz.

Der höchste Grad der Einengung fiel in die Strecke von 15,0—16,0 im Galtonpfeifchen.

Von der chronischen nervösen Schwerhörigkeit habe ich einzelne Gruppen abgesondert zusammengestellt, welche im Gegensatze zu den bisher besprochenen einen Grund für die Erkrankung erkennen lassen.

Betrachten wir zunächst diejenigen, welche im Anschluß an eine plötzliche Detonation, nach einem Schuß oder nach längerem Schießen aufgetreten sind.

Nervöse Schwerhörigkeit nach Schießen.

Tabelle I.

Organe	1	2	3	4	5	6	7	8	9	100
79	—	—	—	18	22	14	53	5	5	2
Prozent	—	—	—	22,8	27,8	17,7	67,0	6,0	6,0	2,5

Die Tabelle I weist als am schlechtesten gehörte Zahl die Zahl 7 mit 53 bei 79 Organen oder mit 67,0 Proz. aus. In ihrem Gefolge befinden sich in gleicher Eigenschaft die Zahlen 4 mit 18 mal oder in 22,8 Proz. und 5 mit 22 mal oder 27,8 Proz. Auch die Zahl 6 weist hier eine etwas stärkere Einbuße an Perzeptionsfähigkeit auf, sie ist 14 mal oder mit 17,7 Proz. als schlechtest gehörte Zahl verzeichnet.

Die übrigen Zahlen werden entweder sehr gut gehört wie 2 und 3, oder haben nur eine geringe Verschlechterung ihrer Hörfähigkeit erfahren.

Da die untere Tongrenze bei allen bis auf 2 Fällen normal ist, ja in nicht wenigen Fällen sogar bei 12 v. d. steht, da die Knochenleitung stets verkürzt und der Rinnesche Versuch immer positiv ist, so kann bei der in Rede stehenden Schädigung eine Beteiligung des Schallleitungsapparates ausgeschlossen werden,

worauf auch das relativ sehr gute Gehör für die Zahlen 8 und 9 hinzudeuten scheint.

Die obere Tongrenze bewegt sich in ähnlichen Grenzen wie die bei der „nervösen Schwerhörigkeit ohne erkennbare Ursache".

Tabelle II.

Organe	Über 4 m	4—2 m	2—1 m	1 m bis 50 cm	50–25 cm	25—12 cm	12–6 cm	6—3 cm	3 cm u. w.	unsich. Flüst.-Spr.	Konv.-Spr. unsich.
79	8	10	10	18	4	12	4	6	2	4	1
Prozente	10,1	12,6	12,6	22,8	5,0	15,2	5,0	7,6	2,6	5,0	1,8

Eine Mehrheit von 18 Fällen oder 22,8 Proz. besitzt eine Hörweite von 1 m bis 50 cm, eine 2. Gruppe hört Flüstersprache nur auf 25—12 cm, nämlich 12 oder 15,2 Proz.

Ziemlich groß ist die Anzahl derer, deren Gehörschärfe sich zwischen über 4 m und 2—1 m bewegt; es hören nämlich 8 oder 10,1 Proz. über 4 m weit, 10 = 12,6 Proz. auf 4—2 m und dieselbe Anzahl auf 2—1 m.

Im Durchschnitte wiesen also die hierher gehörigen Fälle eine bessere Hörweite auf, wie die bei der „nervösen Schwerhörigkeit ohne erkennbare Ursache". Sie hält sich in der Hauptsache um 1 m als mittlere Distanz.

Fälle mit starker hochgradigster Herabsetzung der Hörweite sind nur vereinzelt, kommen aber immerhin vor.

Ein Fall, der die Verlässigkeit der Prüfung mit der Flüstersprache illustriert, sei hier angeführt:

1904. J.-No. 195. 32 Jahre alter Mann.

Bemerkte vor 6 Jahren nach einem Granatschusse auf dem Schießplatze (er stand 20 Schritte seitwärts der Rohrmündung) doppelseitige Schwerhörigkeit.

Fl.-Spr. rechts 70 cm „7"; 5, 9, auf 5 m; 4, 8, 3,2 auf 8 m Fl.-Spr. links 1½ m 7. Alle anderen Zahlen auf 8 m. Auf größere Entfernung wird 7 im Anlaut konstant mit 5 und 6 verwechselt.

Untere Tongrenze beiderseits (19½ v. d.) (tiefste zur Prüfung verwertete Stimmgabel.)

A v. Sch. ins l + 3 Sek.
a' „ „ „ l + 0 „
Rinne á r + 28 „
„ a l + 28 „

Edelmann-Galton rechts 9,7, links 2,1; beiderseits keine Lücken.

Das schlechte Gehör für die Zahl 7 im Gegensatz zu dem

guten Gehöre für die anderen Zahlen ist sehr auffällig und fand auch bei der von Herrn Dr. Wanner vorgenommenen quantitativ funktionellen Prüfung mit der Tonreihe seine Erklärung dadurch, daß die Hördauern für c^3 und c^4 verkürzt waren.

Es steht somit in diesem Falle das Ergebnis der Sprachprüfung mit dem der funktionellen in befriegendem Einklang.

Eine zweite gesonderte Gruppe ist die

Nervöse Schwerhörigkeit nach Traumen.

Bei Betrachtung der Tabelle I springt hier wie vorher das schlechte Gehör für die Zahl 7 ins Auge. Sie ist 38 mal bei 69 Organen = in 55,0 Proz. als schlechtest gehörte Zahl angegeben. In dieser Beziehung steht ihr die Zahl 5 zunächst mit 28 mal = 40,6 Proz. und daneben die Zahl 4 mit 19 mal = 27,6 Proz. Das Gehör für die übrigen Zahlen, namentlich für die Zahlen 8 und 9, ist bei dieser Art von Schwerhörigkeit etwas beeinträchtigt. Es scheint, daß die Erschütterung des Labyrinthes eine allgemeinere ist als wie beim Schießen, wo eine Luftdruckwelle das Trommelfell allein trifft und über die Schallleitungskette und das runde Fenster hindurch die Wassersäule des Labyrinthes hauptsächlich in der Basalwindung zu erschüttern geeignet ist, während bei den verschiedenen Traumen, die den Kopf treffen, das Labyrinth in allen seinen Teilen durch die Knochenleitung gleichmäßiger die Gewalteinwirkung zugeleitet erhält.

So ist mit einer gewissen Wahrscheinlichkeit die Schmälerung des Gehörs für die Zahlen 8, 9 zu erklären, nicht etwa durch eine Beteiligung des Schallleitungsapparates, wie man vielleicht nach dem über das mangelhafte Gehör für diese Zahlen bei Erkrankungen dieses Apparates Gesagten zu vermuten geneigt wäre, denn die untere Tongrenze ist fast in allen Fällen normal; nur sehr vereinzelt ist sie hèrauf gerückt: die Knochenleitung ist überall verkürzt, der Rinnesche Versuch in allen Fällen positiv. Deswegen ist eine Läsion des Schallleitungsapparates auch auszuschließen.

Tabelle I.

Organe	1	2	3	4	5	6	7	8	9	100
69	8	8	8	19	28	19	38	13	18	8
Prozente	11,6	11,6	11,6	27,6	40,6	27,6	55,0	18,8	26,0	11,6

Die obere Tongrenze bewegt sich in ähnlichen Grenzen wie bei der vorbesprochenen Erkrankung, sie ist eine mäßige, die Mehrzahl der Fälle zeigt eine Einengung bis zu 4,0, nämlich 61 von 69 oder 88,4 Proz.

Im einzelnen verteilt sich die obere Tongrenze folgendermaßen:

Auf E.-Galton	0,2—2,0	fallen	34	Organe	= 49,3	Proz.
" "	2,0—4,0	"	27	"	= 39,1	"
" "	4,0—6,0	"	3	"	= 4,3	"
" "	6,0—	"	5	"	= 7,3	"
					100,0	Proz.

Tabelle II.

Organe	Über 4 m	4—2 m	2—1 m	1 m bis 50 cm	50—25 cm	25—12 cm	12—6 cm	6—3 cm	3 cm u. w.	Flüst.-Spr. unsich.	Konv.-Spr. unsich.
69	4	3	7	12	8	8	3	8	4	11	1
Prozente	5,8	4,4	9,9	17,4	11,6	11,6	4,4	11,6	5,9	15, 9	1,5

Eine Läsion des Labyrinthes, die so unbestimmt und mannigfach sein kann wie hier die Einwirkung verschiedenartigster Traumen, bei der einzelne größereoder kleinere Bezirke mehr oder minder stark affiziert sein können, läßt eine verschiedenartige Gestaltung der Hörweite vermuten.

Das Gehör ist auch bei einem Teil hochgradig, bei einem anderen weniger stark geschmälert, einzelne weisen Sprachtaubheit auf, und einzelne sind auf der befallenen Seite absolut taub.

Eine größere Anzahl, 19 von 69 oder 17,4 Proz., hat ein Gehör von 1 m bis 50 cm, eine zweitstärkere Gruppe von 11 = 15,9 Proz. hört „Flüstersprache unsicher", 2 weitere Gruppen von je 8 = 11,6 Proz. hören, die eine in 50—25 cm, die andere von 25—12 cm, die Flüstersprache.

Relativ viele haben noch ein gutes Gehör; denn 7 = 9,9 Proz. hören noch von 2—1 m und 4 = 5,8 Proz. weisen eine Hörweite von über 4 m auf.

Hier sind noch 4 Fälle von Taubheit einzuschieben, welchen als ätiologisches Moment ein Kopftrauma vorausgegangen ist. Dies würde die Zahl der Fälle auf 73 erhöhen. Demnach würde sich bei dieser Erkrankung des inneren Ohres ein Prozentsatz von 5,4 Proz. Taubheiten ergeben.

In allen Fällen war die Taubheit eine einseitige und betraf einmal das rechte, dreimal das linke Ohr. Die Verletzung bestand zweimal in einem Schlag auf den Kopf, einmal war ein Sturz vom Wagen auf den Kopf vorausgegangen und einmal

war der Verletzte mit hängendem Kopfe auf dem Boden geschleift worden.

Im allgemeinen ist noch zu bemerken, daß ätiologisch in der Mehrzahl der Fälle ein Schlag oder ein Fall auf den Hinterkopf Veranlassung zur Erkrankung des inneren Ohres war.

Weiterhin wurde noch ausgeschieden die

Nervöse Schwerhörigkeit infolge lärmender Beschäftigung.

Sie umfaßt Fälle von nervöser Schwerhörigkeit, wie sie bei Schmieden, Schlossern, Kesselschmieden, Lokomotivführern und ähnlichen Berufen, ferner bei Arbeitern in lärmenden Fabriken gefunden werden.

Tabelle I.

Organe	1	2	3	4	5	6	7	8	9	100
94	6	7	7	32	33	21	50	10	7	6
Prozente	6,6	7,3	7,3	34,0	35,1	22,3	53,1	10,6	7,3	6,6

Die Tabelle I weist im ganzen ein ähnliches Bild wie die „nervöse Schwerhörigkeit ohne erkennbare Ursache“ auf, nur tritt hier das Schlechterhören der Zahl 7 viel mehr hervor; denn bei 94 Organen findet sie sich 50 mal oder in 53,1 Proz. als schlechtest gehörte Zahl vorgetragen (in 34,7 Proz. bei der einfachen nervösen Schwerhörigkeit). Das mangelhafte Gehör für die Zahlen 4 und 5 zeigt sich darin, daß 4 32 mal = 34,0 Proz. und 5, 33 mal = 35,1 Proz. als schwerst verständliche Zahl verzeichnet waren.

Das Gehör für die Zahl 6 ist hier nicht so gut wie bei den anderen bisher besprochenen Erkrankungen des inneren Ohres; sie ist häufiger als schlechtest gehörte Zahl notiert wie bisher, nämlich 11 mal = 22,3 Proz.

Da es sich hier ätiologisch um keine plötzliche, sondern um eine lange Zeit gleichmäßige Einwirkung handelt, weist auch die Hörweite keine so große Verschiedenheit in ihrer Herabsetzung auf, sie ist mehr gleichmäßig vermindert.

Eine größere Anzahl, 28 von 94 Organen = 29,8 Proz., besitzt eine Hörweite von 50—25 cm und eine etwas schwächere Gruppe von 20 = 21,3 Proz. eine solche von 25—12 cm.

Tabelle II.

Organe	Über 4 m	4–2 m	2–1 m	1 m bis 50 cm	50–25 cm	25–12 cm	12–6 cm	6–8 cm	8 cm u. w.	Flüst. Spr. unsich.	Konv.-Spr. unsich.
94	1	2	1	6	28	20	10	9	4	9	4
Prozente	1,0	2,1	1,0	6,6	29,8	21,3	10,6	9,6	4,2	9,6	4,2

Hochgradige Herabsetzungen der Hörweite bis zu „Flüster- und Konversationssprache unsicher" sind häufiger als eine unbedeutende Schmälerung des Hörvermögens, denn die schlechtesten Hörweiten sind öfter verzeichnet als die guten, wie aus der Tabelle II hervorgeht.

Die mittlere Hörweite hält sich bei dieser Erkrankung im allgemeinen unter 50 cm.

Bei den zuletzt besprochenen drei Krankheitsbildern der nervösen Schwerhörigkeit macht sich ein noch stärkeres Hervortreten des schlechten Gehörs für die Zahl 7 bemerkbar, als es bei der nervösen Schwerhörigkeit der Fall war, wo sich der Hördefekt für diese Zahl nicht so markant von dem der übrigen abhob.

Die nervöse Schwerhörigkeit nach Traumen ist fernerhin noch dadurch gekennzeichnet, daß nicht nur die Zahlen 7, 4 und 5 eine stärkere Einbuße ihrer Hörfähigkeit erfahren, sondern auch die übrigen Zahlen, ein Umstand, der sich vielleicht mit der bei dieser Erkrankung vorhandenen allgemeineren Beteiligung des schallempfindenden Apparates erklären ließe.

Die Hörweite bei der nach Schießen entstandenen Schwerhörigkeit ist eine bessere, wie bei der nervösen Schwerhörigkeit ohne erkennbare Ursache, bei der durch Traumen hervorgegerufenen eine sehr verschiedene, und bei der infolge lärmender Beschäftigung entstandenen wieder ungefähr dieselbe wie bei der nervösen Schwerhörigkeit ohne erkennbare Ursache.

Der Schallleitungsapparat erleidet bei diesen drei traumatischen Störungen keinerlei Einbuße; denn auch bei der durch lärmende Beschäftigung hervorgerufenen Erkrankung des inneren Ohres ist die untere Tongrenze bis auf einzelne Fälle normal, die Knochenleitung ist immer verkürzt und der Rinnesche Versuch ausgesprochen positiv.

Was nun die Einengung der oberen Tongrenze bei der infolge lärmender Beschäftigung entstandenen Schwerhörigkeit

betrifft, so ist sie im allgemeinen dieselbe wie bei den bisher besprochenen Krankheitsbildern der nervösen Schwerhörigkeit; die Mehrzahl der Organe weist eine mäßige Einengung ihrer oberen Tongrenze auf.

Im einzelnen gestaltet sich die Einengung wie folgt:

Auf E.-Galton	0,2—2,0	fallen	39 =	54,1	Proz.
" "	2,0—4,0	"	23 =	32,0	"
" "	4,0—6,0	"	7 =	9,7	"
" "	6,0—	"	3 =	4,2	"
			72 =	100,0	Proz.

Ein Fall von Taubheit ist hier noch anzufügen, mit ihm erhöht sich die Zahl der Organe auf 95.

Es treffen demnach bei dieser Erkrankung 1,1 Proz. Ertaubungen auf die Gesamtsumme der Erkrankten.

Den drei bisher besprochenen mehr oder minder traumatischen Läsionen des Labyrinthes stehen ätiologisch die durch akute und chronische Infektionen bedingten Entzündungen desselben gegenüber. Nach Steinbrügge[1]) sind die pathologischen Befunde je nach Schwere und Dauer der Entzündung hochgradiger oder geringfügiger.

Während nach leichten Entzündungen im Labyrinth oft nur einzelne Bindegewebsfäden zu finden seien, seien in anderen Fällen die Hohlräume des Labyrinthes in verschiedener Ausdehnung mit diesen ausgefüllt; ebenso verschieden seien die Veränderungen im Nerven und in seinen Endausbreitungen, welche in partieller und vollständiger Atrophie desselben und seiner Ganglien, oder in mehr oder minder vollständiger, bezw. unvollständiger Zerstörung des Cortischen Organes charakterisiert seien.

Demgemäß dürfen wir bei diesen die verschiedenartigsten Hördefekte und Hörstörungen erwarten. Ich habe versucht, das hierher gehörige Material über Fälle von nervöser Schwerhörigkeit, welche im Anschluß an Infektionskrankheiten, Scharlach, Mumps, Diphtherie, Influenza, Typhus, Gelenkrheumatismus sich eingestellt haben, nach den einzelnen ätiologischen Momenten zu ordnen, doch bei näherer Durchsicht erwies es sich als zu wenig zahlreich, um es statistisch zu verwerten.

Aber immerhin ist es in verschiedener Beziehung interessant,

---

1) Pathologische Anatomie des Gehörorganes. Berlin 1891 (im Lehrbuch der speziellen pathologischen Anatomie von Orth).

z. T. wegen der am schlechtesten gehörten Zahlen, z. T. wegen der Hörweiten und wegen der Schwere der Zerstörung, die sich in dem öfteren Vorhandensein der Taubheit kundgibt und dadurch von selbst eine beredte Sprache redet.

Tabelle I.

Organe	1	2	3	4	5	6	7	8	9	100
24	1	2	2	9	7	3	5	8	4	—
Prozente	4,1	8,3	8,3	37,5	29,1	12,5	20,9	33,3	16,6	—

Von 37 hierher gehörigen Organen waren 13 taub, oder 35,1 Proz. Von diesen trafen 7 auf Taubheit nach Typhus, 2 auf Taubheit nach Gelenkrheumatismus, 3 hatten Mumps, 1 Influenza als zugrunde liegende Krankheit.

Das Gehör für die Zahlen 4, 8 und 5 ist bei den mit Sprachgehör versehenen Organen im höherem Grade herabgesetzt wie das für die Zahl 7. Von 24 mit Sprachgehör ausgestatteten Organen war 4 bei 9 oder bei 37,5 Proz. als schlechtest gehörte Zahl verzeichnet, bei 8 = 33,3 Proz. die Zahl 8 und bei 7 = 29,1 Proz. die Zahl 5, während die Zahl 7 in gleicher Eigenschaft nur bei 5 = 20,9 Proz. notiert war, auch die Zahl 9 weist einen größeren Hördefekt auf, wir finden sie bei 4 Organen = 16,6 Proz. vorgetragen.

Man könnte bei dem Charakter der Krankheiten, der zu eitrigen exsudativen Prozessen und Zerstörungen im Mittelohr neigt, an gleichzeitige Läsionen des Schallleitungsapparates zu denken versucht sein, wenn man das schlechte Gehör für die Zahlen 4, 5, 8 und 9 berücksichtigt; aber dem widerspricht das funktionelle Bild, welches in den meisten Fällen eine normale untere Tongrenze, verkürzte Knochenleitung und positiven Rinne aufweist.

Die Erklärung hierfür ist vermutlich darin zu suchen, daß bei diesen Prozessen nicht nur die nervösen Gebilde der Basalwindung, sondern auch die der höher gelegenen Schneckenwindungen pathologisch verändert werden.

Für die Schwere der Erkrankung spricht die hochgradige Herabsetzung der Hörweite.

Tabelle II.

Organe	über 4 m	4—2 m	2—1 m	1—50 cm	50—25 cm	25—12 cm	12—6 cm	6—3 cm	3 cm u. wen.	Flüst.-Spr. unsich.	Konv.-Spr. unsich.
24	—	—	—	2	8	4	4	2	—	4	—
Proz.	—	—	—	8,4	33,3	16,6	16,6	8,4	—	16,6	—

Dies wird auch durch die Tatsache illustriert, daß kein Fall ein Gehör von über 1 m Flüstersprache aufzuweisen hat.

Die Mehrzahl der Fälle, 1/3 derselben = 8 = 33,3 Proz., hören noch auf 50—25 cm die Flüstersprache, weitere 3 Gruppen von je 4 = 16,6 Proz., weisen ein Gehör von 25—12 cm, 12—6 cm und für „Flüstersprache unsicher" auf.

Im Bilde der Sprachprüfung unterscheiden sich diese Prozesse durch ein etwas besseres Gehör für die Zahl 7 und durch ein verschlechtertes Gehör für die Zahlen 4, 8, 5 von den übrigen Erkrankungen des inneren Ohres.

In funktioneller Beziehung treten sie in der Mehrzahl nicht aus dem Rahmen der nervösen Schwerhörigkeit heraus.

Die Hörweite ist in sehr hohem Grade, häufig bis zur Taubheit herabgesetzt, am meisten nach Typhus.

Nervöse Schwerhörigkeit nach Meningitis.

Diese Erkrankung des inneren Ohres fand ich etwas häufiger verzeichnet und bespreche ich sie deshalb auch gesondert. Sie führt zu den schwersten Veränderungen im inneren Ohre, was schon daraus hervorgeht, daß der größte Teil der Insassen von Taubstummenanstalten sein Leiden auf diese Erkrankung zurückführen kann.

Es soll jedoch hier nicht die Taubstummheit nach Meningitis besprochen werden, sondern diejenigen Fälle, welche im Anschluß an eine Gehirnhautentzündung eine mehr oder weniger große Einbuße an ihrem Gehöre erfahren haben.

Von 17 hierher gehörigen Fällen waren 9, also 52,9 Proz., noch mit Sprachgehör versehen, 8 oder 47,1 Proz. waren taub.

Was nun die am schlechtesten gehörten Zahlen anlangt, so steht auch hier nicht die Zahl 7 als solche im Vordergrunde, sondern am mangelhaftesten werden die Zahlen 4 und 5 verstanden. 4 war 4 mal = in 44,4 Proz. und 5 3 mal in 33,3 Proz. als schlechtest gehörte Zahlen angeführt, die Zahlen 7 und 8 je 2 Mal in 22,2 Proz.

Tabelle I.

Organe	1	2	3	4	5	6	7	8	9	100
9	—	—	—	4	3	—	2	2	—	—
Prozente	—	—	—	44,4	23,3	—	22,2	22,2	—	—

Die Hörweite ist bei allen Fällen unter 1 m herabgesetzt. Eine Mehrzahl von 3 Fällen = 33,3 Proz. hat eine Hörweite von

50—25 cm, je 2 = 22,2 Proz. eine solche 1 m bis 50 cm und von 6 — 3 cm. An Stelle der hochgradigen Schwerhörigkeit tritt hier die Taubheit, deswegen fehlen auch die Fälle mit unsicherer Flüstersprache und unsicherer Umgangssprache.

Tabelle II.

Organe	Über 4 m	4—2 m	2—1 m	1 m bis 50 cm	50—25 cm	25—12 cm	12—6 cm	6—3 cm	3 cm u. w.	Flüst.-Spr. unsich.	Konv.-Spr. unsich.
9	—	—	—	2	3	—	1	2	1	—	—
Prozente	—	—	—	22,2	33,3	—	9,9	22,2	9,9	—	—

Die untere Tongrenze ist z. T. etwas herauf gerückt, z. T. normal; die obere Tongrenze ist, soweit sich aus dem wenigen schließen läßt, normal oder wenig eingeengt.

Nervöse Schwerhörigkeit nach Lues acquisita.

Als hierher gehörig wurden 45 mit Sprachgehör versehene, und 3 taube Organe gefunden. Bei dieser Erkrankung weist die Zahl 4 das größte Häufigkeitsverhältnis als schlechtest gehörte Zahl auf; sie ist 16 mal oder in 35,6 Proz. als schlechtest gehörte Zahl angeführt; auch das Gehör für die Zahl 5 ist hier schlecht; sie wurde 13 mal = in 28,9 Proz. in vorgenannter Eigenschaft verzeichnet gefunden. Das Gehör für die Zahl 7 ist nicht so sehr herabgesetzt wie das für die Zahlen 4 und 5; sie wird 12 mal oder in 26,7 Proz. am schlechtesten verstanden.

Eine geringere Einbuße an Hörfähigkeit haben die Zahlen 8 und 6 aufzuweisen, welche je 6 mal = in 13,3 Proz. nur ungenügend perzipert wurden.

Tabelle I.

Organe	1	2	3	4	5	6	7	8	9	100
45	1	2	3	16	13	6	12	6	4	4
Prozente	2,2	4,4	6,7	35,6	28,9	13,3	26,7	13,3	8,9	8,9

Betrachtet man die Tabelle II, so ersieht man, daß eine stärkere Gruppe von 12 = 26,7 Proz. eine Hörweite von 50—25 cm besitzt; eine weitere kleine Anzahl von 8 = 17,8 Proz. hat noch in einer Entfernung von 1 m bis 50 cm Verständnis für Flüstersprache, 6 = 13,3 Proz. hören auf 25 — 12 cm; 3 endlich = 6,2 Proz. (auf die Gesamtsumme von 48 Fällen berechnet) sind taub.

Die noch mit Sprachgehör ausgestatteten Fälle haben also eine Hörweite, die sich in der Mehrzal der Fälle unter 1 m hält.

Die Zahl derer, welche noch eine gute Hörweite und derjenigen, welche eine sehr schlechte besitzen, ist gleich (3 = 6,7 Proz.)

Bei 35 mit Notizen über die obere Tongrenze versehenen Organen fiel dieselbe:

Auf E.-Galton	0,2—2,0	19 mal =	54,3	Proz.
" "	2,0—4,0	8 " =	22,9	"
" "	4,0—6,0	3 " =	8,6	"
" "	6,0—	5 " =	14,2	"
		35 mal =	100,0	Proz.

Die obere Tongrenze weist auch hier in der Mehrzahl nur eine mäßige Einschränkung bis 4,0 im Galtonpfeifchen auf, sie verhielt sich auch hier so wie bei den anderen nervösen Erkrankungen des Ohres.

Die untere Tongrenze ist bei 39 mit diesbezüglichen Notizen versehenen Fällen nur unbedeutend (bis zu 24 v. d.) hinaufgerückt oder normal: 31 mal = in 80,0 Proz. der Fälle. 8 mal = in 20,0 Proz. ist sie nach oben gerückt.

Die Knochenleitung ist in allen Fällen verkürzt, der Rinnesche Versuch stets positiv. Bei diesen Fällen steht auch der Stand der unteren Tongrenze mit der Herabsetzung des Hörvermögens im selben Verhältnisse wie bei der Sklerose, d. h. je höher die untere Tongrenze hinauf gerückt ist, desto schlechter ist das Gehör, soweit es sich aus den wenigen Fällen beurteilen läßt.

Einer von 45 Fällen = 2,2 Proz. hatte auf beiden Seiten eine Lücke, rechts von $g^3 - d^4$, dann von d^4 — E. G. 18,0 bei einer oberen Tongrenze von 0,5 E. Galton.

Links eine Lücke von $g^4 - cis^5$ bei einer oberen Grenze im Galtonpfeifchen von 7,5.

In diesen Fällen war als schlechtest gehörte Zahl links und rechts 5 verzeichnet.

Tabelle II.

Organe	Über 4 m	4—2 m	2—1 m	1 m bis 50 cm	50—25 cm	25—12 cm	12—6 cm	6—3 cm	3 cm u. w.	Flüst.-Spr. unsich.	Konv.-Spr. unsich.
45	3	1	4	8	12	6	3	2	3	—	3
Prozente	6,7	2,2	8,9	17,8	26,7	13,3	6,7	4,4	6,7	—	6,7

Nervöse Schwerhörigkeit nach Lues congenita.

Hier finden wir als am schlechtesten verstandene Zahl die Zahl 9. 12 mal bei 22 noch Sprache verstehenden Organen

oder in 55,0 Proz. notiert, die Zahl 5 weist hier den zweitgrößten Hördefekt auf; denn sie ist 6 mal = 27,3 Proz. in obiger Eigenschaft angeführt. Für die Zahlen 7 und 4 ist das Gehör in gleichstarker Weise herabgesetzt, sie sind 5 mal = in 22,7 Proz. sämtlicher Organe ungenügend perzipiert worden; endlich weist auch die Zahl 6 eine Einbuße ihrer Hörfähigkeit auf, denn sie ist 4 mal = 18,9 Proz. verzeichnet.

Tabelle I.

Organe	1	2	3	4	5	6	7	8	9	100
22	2	2	3	5	6	4	5	3	12	2
Prozente	9,9	9,0	13,6	22,7	27,3	18,9	22,7	13,6	55,0	9,9

Das Bild der Hördefekte der einzelnen Zahlen wird hier mannigfacher, was darauf hinzudeuten scheint, daß der Krankheitsprozeß sich über verschiedene Stellen der Endausbreitung des Nerven im Labyrinth ausgedehnt hat und demgemäß einzelne Teile mehr, andere Teile weniger stark ergriffen sind.

Die Hörweite ist in der Mehrzahl der Fälle hochgradig herabgesetzt, was jedoch das Vorkommen auch vereinzelter guter Hörweiten nicht ausschließt; diese sind in der Regel außer von dem jeweiligen Stande der Erkrankung auch von der Therapie abhängig.

Tabelle II.

Organe	Über 4 m	4—2 m	2—1 m	1 m bis 50 cm	50—25 cm	25—12 cm	12—6 cm	6—3 cm	3 cm u. w.	Flüst. Spr. unsich.	Konv.-Spr. unsich.
22	—	1	1	1	3	1	2	2	3	6	2
Prozente	—	4,5	4,5	4,5	13,9	4,5	9,0	9,0	13,9	27,3	9,0

Eine Anzahl von 6 = 27,3 Proz. hat nur noch ein Gehör für „unsichere Flüstersprache", hat also sicher nur noch Konversationssprache; 3 = 13,9 Proz. haben gleichfalls eine hochgradige Herabsetzung ihrer Hörschärfe aufzuweisen, sie verstehen Flüstersprache nur noch in einer Entfernung unter 3 cm. 2 oder 9 Proz. verstehen die Konversationssprache nur unsicher.

Wenn auch vereinzelne Fälle noch eine bessere Hörweite aufweisen und z. B. auch 9 Organe = 13,9 Proz. noch eine solche von 50—25 cm besitzen, so sind diese Tatsachen doch nicht hinreichend, den Eindruck abzuschwächen, daß hier eine hochgradige Herabsetzung der Hörweite vorherrscht, zumal, wenn man bedenkt, daß noch außerdem 4 Fälle hierher gehören, die Taubheit aufweisen.

Die untere Tongrenze ist hier bei 18 mit diesbezüglichen Notizen versehenen Organen 9 mal = 50,0 Proz. normal, 9 mal = 50,0 Proz. heraufgerückt.

Es ist jedoch bei dem Charakter der Krankheit nicht auffallend, daß bei fortschreitender Entwicklung des Prozesses im Labyrinthe nicht nur Teile der Endausbreitung ergriffen werden, welche jenseits der Basalwindung liegen, sondern auch Teile der Nachbarschaft des Labyrinthes, wie das Lig. annulare des Steigbügels und das Periost der Labyrinthkapsel. Demgemäß dürfen wir auch in einzelnen, allerdings schweren Fällen einen Ausfall in der unteren Tongrenze erwarten. Ihre Hörweite ist entweder hochgradig herabgesetzt oder es besteht Taubheit für Sprache oder absolute Taubheit.

Auch hier steht die Hörweite mit der unteren Tongrenze in Wechselwirkung; 4 Organe von den 9 mit heraufgerückter unterer Tongrenze waren ertaubt.

Bei 16 mit Notizen über die obere Tongrenze versehenen Organen fiel dieselbe auf

E.-Galton	0,2—2,0	7 mal =	43,8	Proz.
"	2,0—4,0	3 " =	18,8	"
"	4,0—6,0	4 " =	25,0	"
"	4,0—	2 " =	11,4	"
		16 mal =	100,0	Proz.

Wie aus der vorstehenden Zusammenstellung ersichtlich, ist das Verhalten der oberen Tongrenze das gleiche wie bei den bisher besprochenen Erkrankungen des inneren Ohres; sie ist mit der Mehrzahl der Fälle bis 4,0 im Galtonpfeifchen eingeengt.

Tabelle II gibt auch hier nur über die Hörweite der noch mit Sprachgehör versehenen Organe Aufschluß, 4 mal war außerdem noch Taubheit verzeichnet, sodaß sich die Zahl der Organe um 4 erhöht, als deren Summe sich 26 ergibt.

Die Taubheit würde also bei dieser Erkrankung in einem Häufigkeitsverhältnis von 15,1 Proz vorhanden sein, soweit daß nicht sehr reichliche Material einen derartigen Schluß zu ziehen erlaubt.

Hier sei noch ein Krankheitsbild zur Besprechung eingeschoben, das unter dem

Ménièrschen Symptomkomplex

zusammengefaßt wird.

Die Ménièresche Krankheit führt nichtzu so hochgradigen Strängen im schallempfindenden Apparate und selbst der höchste Grad derselben ist einer Besserung fähig, ja schon Ertaubte

können nach Jahren wieder zum Gehör kommen; ein hierher gehöriger Fall war 10 Jahre lang taub, als sich sein Gehör langsam bis zu einer Hörweite von 25 cm für Flüstersprache besserte.

In anderen Fällen bessert sich die im Anschluß an den Anfall mehr oder weniger stark herabgesetzte Hörweite in wenigen Wochen wieder rasch bis zur Norm.

Tabelle I.

Organe	1	2	3	4	5	6	7	8	9	100
11				3	2	—	1	1	5	4
Proz.				27,2	18,2	—	9,1	9,1	45,4	36,3

Im einzeln liegen die Verhältnisse für die am schlechtesten Zahlen derartig, daß hier bei 11 Gehörorganen 5 mal die Zahl 9 = 45,4 Proz. als ungenügend perzipierte Zahl verzeichnet sind, welcher in gleicher Eigenschaft die Zahl 100 mit 4 mal = 36,3 Proz. und 4 mit 3 mal = 37,2 Proz. zunächst stehen. Wie ersichtlich, unterscheidet sich dieser Symptomkomplex in bezug auf die Hördefekte für die Zahlen viel mehr von der übrigen nervösen Schwerhörigkeit als andere Gruppen derselben.

Die Erklärung hierfür dürfte vielleicht in einer mannigfachen Beteiligung der einzelnen Schneckenwindungen zu suchen sein.

Da es sich um Anfälle handelt, deren Folgen anscheinend nach dem wenigen hier Vorliegenden rasch in der Regel vorübergehen können, so können wir auch im allgemeinen keine hochgradigen Herabsetzungen der Hörweite erwarten, was sich auch in der Tabelle II kundgibt; übrigens fand ich außer den mit Sprachgehör versehenen Organen auch zwei Fälle von Taubheit vor; demgemäß erhöht sich die Zahl der Organe auf 13. Der Prozentsatz der Ertaubungen würde sich bei dieser Erkrankung des inneren Ohres auf 15,4 Proz. berechnen.

Tabelle II.

Organe	Über 4 m	4—2 m	2—1 m	1 m bis 50 cm	50—25 cm	25—12 cm	12—6 cm	6—3 cm	3 cm u. w.	Fl.-Sp. unsich.	K.-Sp. unsich.
11	4	2	1	1	2	—	1	—	—	—	—
Prozente	36,3	18,2	9,1	9,1	18,2	—	9,1				

Eine Mehrheitsgruppe von 4 bei 11 Organen = 36,3 Proz. hat eine sehr gute Hörweite von über 4 m. Je 2 = 18,2 Proz.

hören Flüstersprache in einer Entfernung von 2—1 m und 25—12 cm, je einer = 9 Proz. in 50—25 und 6—3 cm.

Noch dreier Gehörorgane muß ich hier Erwähnung tun, welche ich in der Statistik nicht verwerten konnte, weil bei ihrer Gehörprüfung keine Zahlen (als schlechtest gehörte) beigefügt sind; zwei von ihnen hatten eine Hörweite von 6 m und mehr, einer von 7 m und mehr.

Wir können aus diesen wenigen Zahlen ersehen, daß die Prognose für das Gehör keineswegs so schlecht zu sein scheint, wie in der Regel angenommen wird; denn das Gehör ist in der Mehrzahl der Fälle sehr gut und Besserungen in der Hörweite um mehrere Meter kommen im Laufe der Beobachtung nicht zu selten vor.

Bei 12 mit darüber aufklärenden Notizen versehenen Fällen war die untere Tongrenze 7 mal = 58,3 Proz. normal, darunter stand sie 3 mal bei 12 v. d.; 5 mal oder in 41,7 Proz. war sie heraufgerückt.

Die Hörweite steht mit dem Stande der unteren Tongrenze, soweit es sich aus den wenigen Fällen beurteilen läßt, anscheinend in Relation.

Der Grund für den in einem Teile der Fälle höheren Stand der unteren Tongrenze scheint vermutlich in konsekutiven krankhaften Veränderungen am ovalen Fencter zu liegen.

Über die obere Tongrenze fand ich 15 mal Notizen und zwar fiel sie

auf E.-Galton	0,2—2,0	4 mal	= 26,6	Proz.
	2,0—4,0	6 "	= 40,0	"
	4,0—6,0	3 "	= 20,0	"
	6,0 u. mehr	2 "	= 13,0	"
		15 mal	= 100,0	Proz.

Die Einengung der oberen Tongrenze hält sich nach dieser Zusammenstellung in den Grenzen wie die übrigen Erkrankungen des inneren Ohres.

Eine weitere Sonderstellung nimmt die

angeborene Schwerhörigkeit ein.

Unter diesen Begriff fallen alle jene Fälle von chronischer nervöser Schwerhörigkeit, welche mit mangelhafter Sprache verbunden sind. Mangelhafte Sprache ist als diagnostisches Unterscheidungsmittel nur dann ausschlaggebend, wenn in frühester Kindheit durchgemachte Krankheiten, welche für die bestehende Schwerhörigkeit verantwortlich gemacht werden könnten, auszuschließen sind.

Die Ätiologie dieser Erkrankung des inneren Ohres ist dunkel. Aus den Hördefekten für einzelne Zahlen läßt sich immerhin mit einer gewissen Berechtigung der Schluß ziehen, daß auch hier vermutlich die Basalwindung als der Hauptsitz der Erkrankung des Hörnerven, bezw. der Endausbreitungen anzusprechen ist.

Tabelle I.

Organe	1	2	3	4	5	6	7	8	9	100
58	6	7	7	19	27	19	24	8	12	7
Prozente	10,4	12,1	12,1	32,8	47,0	32,8	41,4	14,0	20,7	12,5

Bei dieser Erkrankung wird die Zahl 5 von allen Zahlen am mangelhaftesten verstanden; 27 mal in 47,8 Proz. finden wir sie bei 58 Organen als am schlechtesten verstandene Zahl angefürt. In didser Eigenschaft steht ihr die Zahl 7 zunächst, welche 24 mal = in 41,4 Proz. aufgeführt ist; an diese reihen sich die Zahlen 4 und 6 an, die je 19 mal = 32,8 Proz. in obigem Sinne notiert sind. Von den übrigen Zahlen weist nur mehr die Zahl 9 eine erhebliche Einbuße an Hörfähigkeit auf; sie ist noch 12 mal oder in 20,7 Proz. als am mangelhaftesten verstandene Zahl vorgetragen.

Entgegen der bisher an der Klinik gemachten Beobachtung, daß bei dieser Erkrankung die Zahl 6 am schlechtesten gehört wird, steht sie hier in dieser Beziehung erst an dritter Stelle nach den Zahlen 5 und 7.

Es sind also auch hier in der Hauptsache die Zahlen 4, 5, 7 — welchen sich als Eigenheit dieser Erkrankung noch ein stärkerer Hördefekt für die Zahl 6 zugesellt —, die am mangelhaftesten verstanden werden, wie es bisher bei den Erkrankungen des inneren Ohres zumeist der Fall war.

Die Hörweite ist im ganzen hochgradig herabgesetzt, wie es eigentlich nicht anders zu erwarten war. Ein Gehör für eine größere Distanz als wie 50 cm besteht bei keinem der Fälle.

Eine starke Gruppe, 24 von 58 mit Sprachgehör versehenen Organen oder 41,4 Proz., haben nur mehr ein Gehör für „Flüstersprache unsicher"; 11 = 18,6 Proz hören nur noch auf 12—6 cm.

Tabelle II.

Organe	Über 4 m	4—2 m	2—1 m	1 m bis 50 cm	50—25 cm	25—12 cm	12—6 cm	6—3 cm	3 cm u. w.	Flüst.-Spr. unsich.	Konv.-Spr. unsich.
58					4	5	11	5	5	24	4
Prozente					7,0	8,3	18,6	8,3	8,3	41,4	4,0

Von 36 mit Notizen über die untere Tongrenze versehenen Fällen war dieselbe bei 26 = 72,3 Proz. normal, bei 10 = 27,7 Proz. war sie heraufgerückt.

Die obere Tongrenze fiel bei 24 notierten Organen

auf E.-Galton	0,2—2,0	9 mal	=	37,J Proz.
	2,0—4,0	9 "	=	37,5 "
	4,0—6,0	3 "	=	12,5 "
	6,0 u. mehr	3 "	=	12,5 "
		24 mal	=	100,0 Proz.

Bei sämtlichen Fällen, deren untere Tongrenze heraufgerückt war, betrug die Hörweite unter 25 cm, bei den meisten jedoch stand „Flüstersprache unsicher" verzeichnet.

Die obere Tangrenze hält sich in den bei der nervösen Schwerhörigkeit bis jetzt ermittelten Grenzen.

Zwei Fälle, welche die Ergebnisse der Sprachprüfung in Übereinstimmung mit denen der funktionellen zu zeigen geeignet sind, seien hier eingefügt.

Jahr 1899, pag. 94. 39 Jahre alter Mann. Flüstersprache rechts unsicher „4", Flüstersprache links unsicher „9".

Untere Tongrenze rechts beiderserts 12 v. d. und mehr!

A. v. Scheitel in beide — 7. à weder vom Scheitel noch von den Warzenfortsätzen.

Rinne à beiderseits (nur Luftleitung) + t, EG. rechts 12,6, links 6,4.

Stimmgabeln g^4 und c^5 beiderseits nicht, c^4 und g^3 beiderseits kurz per Luft gehört, nach abwärts in der Tonskala wächst die Hördauer der Stimmgabeln; keine Lücken.

Rechts von den Vokalen immer i als u; links a, o etwas unsicher, u sicher. Von den Konsonanten rechts nur m und r, links ebenso; S-Laute schlecht.

Der Hördefekt für die S-Laute und für die Zahl 4 fällt mit der verkürzten Hördauer von c^4 und g^3 zusammen.

1899, Seite 422, 38 Jahre alter Mann. Flüstersprache rechts unsicher „7", Konversationssprache 10 cm, Flüstersprache links unsicher „7", Konversationssprache 15 cm.

Untere Tongrenze rechts Gis_{-1}, links A_{-1}. A vom Scheitel — X, à v. Sch. nicht.

Rinne à rechts + 17, Edelmann Galton rechts 4,9, links 4,4.

Die höheren Stimmgaben bis fis IV ziemlich stark verkürzt.

Das Schlechterhören der Zahl 7 und die kürzere Hörweite für Konversationssprache stehen mit den verkürzten Hördauern der höheren Stimmgabeln unter fis^4 in befriedigendem Einklang.

Resumé.

Wie die Erkrankungen am Schallleitungsapparate sowohl durch die Ergebnisse der Sprachprüfungals auch durch die funktionellen charakterisiert sind, so sind auch die Erkrankungen des schallempfindenden Apparates in diesen beiden Beziehungen durch ihnen zustehende charakteristische Merkmale gekennzeichnet.

1. Bei der chronischen nervösen Schwerhörigkeit werden die Zahlen 4, 5, 7, hauptsächlich die letztere, von allen Zahlen bei der Prüfung mit Flüstersprache am schlechtesten verstanden.

2. Dem schlechteren Gehör für diese Zahlen kann demgemäß eine gewisse pathognomische Bedeutung in dem Sinne zugesprochen werden, daß bei chronischer Schwerhörigkeit ein schlechtes Verstehen der Zahlen 7, auch 5 und 4 zur Vermutung drängt, daß eine Erkrankung des inneren Ohres vorliegt.

3. Stärkeres Hervortreten eines Hördefektes der Zahl 9 bei chronischer nervöser Schwerhörigkeit ohne Veränderung am Trommelfell scheint darauf hinzudeuten, daß der vorliegenden Erkrankung des inneren Ohres der Ménièresche Symptomkomplex vorausgegangen ist.

4. Stärker herabgesetztes Gehör für die Zahl 6 neben gleichzeitigem schlechten Verstehen der Zahl 7 scheint bei nervöser Schwerhörigkeit dafür zu sprechen, daß sie eine „angeborene" ist.

5. Die Hörweite ist bei allen Arten nervöser Schwerhörigkeit in der Mehrzahl der Fälle unter 50 cm herabgesetzt; eine Ausnahme machen hiervon nur die „nervöse Schwerhörigkeit nach Schießen" und nach „Ménièrescher Krankheit", bei welchen das durchschnittliche Hörvermögen etwas besser ist.

6. Den schwersten Grad der Herabsetzung der Hörschärfe weisen die angeborene und die durch Lues congenita bedingte Schwerhörigkeit auf.

7. Führt die Meningitis nicht zur absoluten Taubheit, so ist die Hörweite nach Ablauf des Prozesses in der Mehrzahl der Fälle unter 50 cm.

8. Die obere Tongrenze ist bei allen Formen der nervösen Schwerhörigkeit in der Mehrzahl der Fälle

in mäßigem Grade bis zu E. G. 4,0 eingeengt; in der Minderheit ist die hochgradige Einengung jenseits E. G. 6,0.

9. Die untere Tongrenze ist bei allen Fällen der nervösen Schwerhörigkeit in der überwiegenden Mehrheit der Fälle normal, bei wenigen einzelnen Fällen ist sie mäßig, niemals bedeutend heraufgerückt. Nur die nervöse Schwerhörigkeit nach Lues congenita, nach Ménièrescher Krankheit und die angeborene Schwerhörigkeit machen hiervon eine Ausnahme; hier sind die Einengungen an der unteren Tongrenze häufiger und stehen auch mit dem Gehör für Sprache in Korrelation.

10. Zwischen dem Stande der oberen Tongrenze und der Hörweite besteht im allgemeinen kein Zusammenhang, nur wenn die Einengung eine hochgradige wird, über E. G. 6,0 hinausgeht, macht sich eine Verkürzung der Hörweite bemerkbar.

11. Die Hörweite bei nervöser Schwerhörigkeit infolge Ménièrescher Krankheit ist in der Regel nicht sehr stark herabgesetzt, vielmehr nicht selten eine gute; auch ist eine Besserung derselben in Fällen, in denen sie weniger gut ist, nicht ausgeschlossen.

Tabelle.

Organe	1	2	3	4	5	6	7	8	9	100
925	36	43	50	291	306	163	368	95	156	52
Prozente	3,8	4,6	5,4	30,4	32,0	17,6	38,7	10,0	17,0	5,0

Die hier noch angeführte Zusammenstellung gibt Aufschluß darüber, in welchem Häufigkeitsverhältnis die einzelnen Zahlen am schlechtesten verstanden wurden, wenn man alle Erkrankungen des inneren Ohres zusammen als Ganzes betrachtet. Das Auffallende dabei ist, daß die Zahl 5 öfter schlecht gehört wird wie die Zahl 4, die Zahl 5 306 mal = 32,0 Proz. und die Zahl 4 291 mal = 30,4 Proz.

Im übrigen steht in erster Linie das schlechte Gehör für die Zahl 7, welche in dieser Eigenschaft 368 mal = 38,7 Proz. angeführt ist.

Das schlechte Gehör für die Zahlen 4, 5, 7 bei chronischer nervöser Schwerhörigkeit wird hierdurch aufs neue bestätigt,

eine Tatsache, auf die Bezold in seiner Arbeit: „Über den gegenwärtigen Stand der Hörprüfungen“ schon hingewiesen hat.

Fassen wir nun das Ergebnis der gesamten Untersuchungen zusammen, so ergibt sich:

1. Flüstersprache wird vom normalen Ohre im allgemeinen weiter gehört, als bisher angenommen wurde; die mittlere Hörweite für dieselbe beträgt 58 m.

2. Bei 89 m ist die Grenze ihrer Perzeptionsfähigkeit noch nicht erreicht.

3. Die am weitesten hörbare Zahl ist die Zahl 7 die am schlechtesten hörbare die Zahl 100.

4. Die Zahlen 7, 4, 8, 2, 6, 3 haben eine größere Hörweite, die Zahlen 9, 5 und 100 eine kürzere.

5. In der Tonreihe liegen die Zahlen 2, 6, 7 im oberen Teil derselben, die Zahlen 8 und 3 im mittleren Abschnitt, die Zahlen 9 und 100 in der unteren Hälfte und endlich die Zahlen 4 und 5 sowohl im oberen wie im unteren Teile.

6. Zahlen, welche auf sehr große Entfernungen gehört werden, decken sich mit denjenigen, die einen hohen Sitz in der Tonreihe haben oder zum Teil noch in den oberen Teil derselben hinaufreichen, wie 3 und 4; ebenso entsprechen die Zahlen mit kürzerer Hörweite denjenigen, welche dem unteren Abschnitte der Tonreihe angehören oder in ihn hineinreichen, wie 5, und in gewissem Sinne auch 8. Die Zahlen 4 und 5 nehmen in dieser Beziehung eine Doppelstellung ein.

7. Bei der Sprachprüfung unterscheiden sich die Krankheiten des Schallleitungsapparates dadurch, daß bei ihnen die tiefen Zahlen, und solche, welche noch zum Teil der unteren Hälfte der Tonreihe angehören, schlechter perzipiert werden, z. B. die Zahlen 9, 5, 100, 8; während bei Krankheiten des schallempfindenden Apparates die der oberen Hälfte der Tonreihe zukommenden Zahlen oder auch solche, welche zum Teil in ihn noch hineinreichen, wie 4, 5, hauptsächlich jedoch die Zahl 7, mangelhaft verstanden werden.

8. Demnach sind die Zahlen 4 und 5 infolge ihrer Doppelstellung in der Tonreihe mit hohen Prozentsätzen an den Hördefekten beteiligt, die sich für

Zahlen sowohl bei den Krankheiten des schallleitenden, sowie des schallempfindenden Apparates ergeben, oder mit anderen Worten, sie werden bei beiden Krankheitsgruppen unter den in erster Linie schlecht verstanden Zahlen angetroffen.

9. Bezüglich der Zahl 8 besteht insofern ein Widerspruch, da sie zu den bestgehörten Zahlen gehört, aber bei Erkrankungen des schallleitenden Apparates ungleich schlechter gehört wird, wie bei solchen des schallempfindenden.

10. Es hat den Anschein, als ob bei den Krankheiten des Schallleitungsapparates dem schlechten Gehöre für eine bestimmte Zahl, eine gewisse pathognomische Bedeutung zukäme, so dem schlechten Gehör für die Zahl 5 für Flüssigkeitsansammlung im Mittelohr, dem für die Zahl 9 für Gleichgewichtsstörungen des Apparates, und den für die Zahl 8 für abnorme Fixationen desselben; ungenügende Perzeption der Zahl 5 würde demnach bei dieser Gruppe für die akuten Mittelohrprozesse, der Zahl 9 für die Tubenprozesse, sowie für die damit verwandten Prozesse, die Otitis media catarrhalis chronica, die Perforation der Membrana Shrapnelli sprechen; ein schlechtes Gehör für die Zahl 8 endlich deutet auf Sklerose und chronische Mittelohreiterung mit ihren Folgezuständen.

11. Bei der Mehrzahl der Fälle der verschiedenen Erkrankungen des schallempfindenden Apparates wird von allen Zahlen die Zahl 7 in erster Linie am schlechtesten gehört, neben ihr noch die Zahlen 4 und 5, ohne daß für diese Hördefekte eine besondere pathologische Veränderung eines Teiles des inneren Ohres sicher zu eruiren ist.

Bei chronischer Schwerhörigkeit mit intaktem Trommelfell scheint demnach ein schlechtes Gehör für die Zahl 7 auch für 4 und 5 auf eine Erkrankung des inneren Ohres hinzuweisen.

12. Das Ergebnis der Sprachprüfung deckt sich bei allen Gruppen mit dem der funktionellen.

13. Deswegen ist die Prüfung mit der Flüstersprache zur ersten Orientierung über eine Erkran-

kung des Ohres wohl zu gebrauchen, wenn sie natürlich auch die funktionelle Prüfung nicht ersetzen kann.

Zum Schlusse sei hier noch eine Zusammenstellung der Hördefekte aller Zahlen angefügt, wie sie sich ergibt, wenn alle Erkrankungen des Ohres zusammengenommen werden.

Tabelle.

Organe	1	2	3	4	5	6	7	8	9	100
3670	77	85	180	993	1265	251	549	735	1016	164
Prozente	2,0	2,4	4,1	27,5	35,9	6,9	15,1	20,4	28,1	4,5

Auch diese Zusammenstellung hätte nur dann vollständige Gültigkeit, wenn bei allen Krankheitsbildern die Anzahl der Organe die gleiche gewesen wäre.

Die Zahlen also, welche nach dieser Zusammenstellung am schlechtesten verstanden worden sind, sind in erster Linie die Zahlen 9 und 5, mit 28,1 und 35,0 Proz. Häufigkeit.

Greifen wir auf die Zusammenstellung zurück, in welcher die Häufigkeitswerte der bei den Erkrankungen des Schallleitungsapparates am mangelhaftesten verstandenen Zahlen angeführt sind, so treffen wir die Zahl 5 mit nahezu dem gleichen Prozentsatze von 35,6 Proz. an, die Zahl 9 weist einen dagegen etwas höheren von 32,0 Proz. auf.

Auch in dieser Zusammenstellung kommt, wie schon erwähnt, die interessante Tatsache zum Ausdruck, daß gerade jene 2 Zahlen, welche vom normalen Ohre nach der Zahl 100 am schlechtesten verstanden worden, die Zahlen 5 und 9, auch vom erkrankten Ohre am mangelhaftesten perzipiert werden.

Zum Schlusse sei mir noch gestattet, meinem hochverehrten Lehrer Herrn Hofrat Professor Dr. Bezold für die Anregung zu dieser Arbeit und die vielfache Unterstützung bei der Fertigung derselben sowie für die Überlassung des Materials meinen ergebensten Dank auszusprechen.

II.

Aus der Kgl. Universitäts-Ohrenpoliklinik (Prof. Dr. Haug) zu München.

Über die Verwendung des Anästheticums Novocain bei Ohroperationen und zur Therapie von Ohraffektionen.[1])

Von
Rud. Haug.

In folgendem soll ein zunächst kurzer Bericht gegeben werden über die Verwendung des Novocains als lokales Anästheticum bei operativen Eingriffen am Ohre.

Operationen an der Ohrmuschel.

Infiltration mit Novocainlösung Nr. II nach Prof. Braun. (Novocain 0,25, physiologische Kochsalzlösung 50,0, Suprareninlösung (1 : 1000) 5 Tropfen.)

1) Othämatom der rechten Ohrmuschel, die ganze Cymba conchae ausfüllend.

Infiltration direkt vor dem Tragus beginnend, dann am Lobulus weiter und zur Temporalgegend sich erstreckend. An der Concha selbst nur ganz leichte oberflächliche Quaddelbildung wegen der Nähe des Knorpels. Nach Beendigung der Infiltration kann die Inzision des Sackes und Exzision eines Stückes desselben ohne Reaktion von Seite des Patienten vorgenommen werden. Heilung im allgemeinen prompt; doch nachher leichte perichondrale Reizung.

2) Karzinom der linken Ohrmuschel. Kleinkirschgroß am Helix sitzend bei einem 65jährigen Mann. Infiltration an der Rückfläche und Vorderseite der Muschel. Die ersten Stiche werden sehr schmerzhaft empfunden. Keilexzision der Neubildung gelingt ohne Schmerz. Drüsen waren keine zu entfernen. Heilung auch hier gut, aber wieder später perichondritische Reizung.

3) Fibrom des Lobulus von Ohrringkanälen ausgehend, bei 24jährigem Mädchen, kleinpflaumengroß, sehr derb. Infiltration vor dem Tragus und am Lobulus selbst. Keilexzision und nach-

1) Nach einem in der Münchner Laryngo-Otologischen Gesellschaft Februar 1906 gehaltenen Vortrage.

folgende Naht werden nicht schmerzhaft empfunden. Heilung prompt.

Hier mag gleich angefügt sein, obschon nicht allein die Ohrmuschel betreffend:

4) Subperiostaler Abszeß am Planum mastoideum infolg einer Otitis externa. Starke Infiltration der Weichteile hinter der Ohrmuschel; leicht fluctuierende Geschwulst von über Haselnußgröße. Am Mittelohre nichts. Die Inzision des Abszesses kann nach vorausgegangener Infiltration mit Lösung Nr. II völlig schmerzlos ausgeführt werden, ebenso die Excochleation der Höhle. Verlauf völlig normal ohne jeden Zwischenfall.

Operationen im Gehörgange, an dem Trommelfelle und der Paukenhöhle.

Zunächst mögen die am Gehörgange und an der Trommelhöhle vorgenommenen Eingriffe kurz skizziert werden. Die Eingriffe am Trommelfelle sollen abgesondert zur Betrachtung gelangen.

1) Otit. med. chron. perf. purul. dextra mit Polypenbildung. Behufs Entfernung des über erbsengroßen cylindrischen Granulationspolypen wird 10 proz. Novocainlösung — ohne Suprarenin — eine Viertelstunde lang in den Meatus appliziert. Das Anlegen der Schlinge wird empfunden und bei der Extraktion eine ziemliche, [wenn auch nicht hochgradige Schmerzempfindung angegeben.

2) Otit. med. chron. perf. purul. dextra mit Polypenbildung. Hier liegt ein sehr großer, alter, harter, fibröser Polyp vor, der den ganzen Gehörgang walzenförmig ausfüllt und über das Lumen nach außen herausragt. Einträufeln von 20 proz. Novocainlösung — ohne Suprarenin — eine Viertelstunde lang. Anlegen der Schlinge kaum empfunden, bei der Extraktion ein stärkeres Zucken, geringe Empfindung. Blutung nicht unbeträchtlich.

3) Otit. med. perf. purul. chron. dextra mit Granulationsbildung. 26jährige Frau. In der Tiefe des Meatus sitzen multiple hanfkorn- bis wachholderbeergroße Granulationen. Einträufelung einer 20proz. Novocainlösung, halb wässerig, halb alkoholisch — ohne Suprarenin — 20 Minuten lang. Die Befühlung mit der Sonde ist ohne Empfindlichkeit. Die Extraktion der größeren mit der Schlinge gelingt gut ohne Schmerz; die kleineren dagegen erregen, als die Curette angewandt wird, ziemliche Empfindlichkeit. Es wird deshalb nochmals die Lösung

angewandt auf 15 Minuten und der Rest mit der Hartmannschen Polypenzange entfernt, was ohne besondere Reaktion gelingt. Drei Tage nach der Entfernung ein eigentümlich schmieriger Belag in der Paukenhöhle — es war noch nicht geätzt worden am Granulationsboden — der sich aber bald ablöste (3 Tage). Sekretion dünn-eitrig. Kein Fieber. Verlauf weiter normal.

4. Otit. med. perf. pur. chr. sin. mit Granulationen bei 38jährigem Manne. Vorne oben aus dem Recessus herauskommend zwei wachholderbeergroße weiche Granulationen. 20 Prozent Norocainlösung mit Suprarenin eingeträufelt 20 Minuten. Von den zwei polypoiden Granulationen kann die eine mit der Schlinge, die andere mit der Hartmannschen Zange gut entfernt werden, ohne wesentliche Schmerzäußerung. Blutung erst gering, später abert stärker. Auch die hier unmittelbar nachfolgende Ätzung des Stumpfes mit Chromsäuren läßt sich leicht vornehmen ohne Brenngefühl.

5. Chronische Mittelohreiterung rechts mit Caries des Hammers. Sehr großer nierenförmiger Defekt, Hammergriff liegt abgenagt an der Labyrinthwand an. Granulationen in der Paukenhöhle. Hier wird zunächst 20 Proz. Novocain-Suprareninlösung genommen, eine halbe Stunde lang im Ohre belassen. Berührung mit der Sonde gelingt gut, aber die Einführung von Instrumenten zur Entfernung des Hammers ist unmöglich, auch nach Wiederholung der Einträufelung. Es wird deshalb die Injektion einer 0,5 proz. Lösung (Nr. II zur Infiltrationsanästhesie) vorgenommen durch Einstich längs der Gehörgangswandung von hinten, der Parsmastoidea her. Gesichtsfeld etwas eingeengt. Daraufhin läßt sich die Entfernung des cariösen Hammers mit dem Hammerextraktor (Delstanche) gut ausführen, ebenso wie die Abtragung der Granulationen mit der Curette. Tags darauf ziemliche Schmerzhaftigkeit und dünne serösblutige Sekretion. Schmerzhaftigkeit verliert sich nach 24 Stunden.

6. Chronische Mittelohreiterung mit Hammercaries links. Kleine Perforation nach hinten oben zu neben dem Hammergriff, durch Granulationen teilweise verdeckt; man kann mit der Sonde den Hammer rauh füllen. Eiter ziemlich fötid. Ausspülungen wurden schon früher gemacht ohne Resultat.

Es wird die 0,5 Novocainlösung mit Suprarenin längs der Gehörgangswand in die Tiefe injiziert. Nach $1\frac{1}{2}$ Minuten völlige Unempfindlichkeit, der kranke Hammer wird nach Umschneidung im Trommelfell extrahiert durch den Delstanche-

schen Extraktor. Die ersten 24 Stunden nach der Operation ziemliche Schmerzen und leichtes Schwindelgefühl. Weiterhin dann Verlauf ohne besondere Zwischenfälle.

7. Otis. med. p. p. chr. dextr. Rezessuseiterung. Dilatation der engen Lücke.

Vor und hinter dem Processus brevis, fast hart neben demselben kleine Lücken, sonst keine Perforation. Da die Lücken zu klein sind, um ordentlich ausspülen zu können und überhaupt auch anderweitig medicamentös einzugreifen, wird das sehr sensible Trommelfell zunächst mit 25 proz. Novocainlösung — ohne Suprarenin — auf 30 Minuten behandelt, nachdem vorher Alkohol usw. — Wasserstoffsuperoxyd (Perhydrol: 2,5 : Alc. 50,0) eingeträufelt worden war. Es läßt sich nun mittelst des geknöpften Messers die Dilatation relativ schmerzlos, wenig empfunden, ausführen; ebenso die daran sich anschließende Ausspülung mit dem Paukenröhrchen. Auch die nun folgende Einbringung der starken Jod-Jodkali-Glyzerinlösung wird gut ertragen. — Reaktion nicht ärger als bei der gewöhnlichen Einverleibung des starken Jod-Jodkaliglyzerins.

8. 9. 10. Bei drei Fällen von Rezessuseiterung wird wegen Empfindlichkeit bei der Spülung mit 20 Proz. Novocainlösung manipuliert vor der Ausspülung, je 15—30 Minuten lang. Die Ausspülung gelingt leicht im Gegensatz zu früher.

11. 12. Zwei Fälle von Otitis externa circumscripta mit starker Verschwellung des Gehörganglumens.

Einlage und Einträufelung einer 20 proz. Lösung bewirken fast keine Erleichterung bei der Inzision. Nach vorheriger Applikation von Alkohol 30,0 Äther 20,0 auf Watte (bei nach abwärts geneigtem Ohre) ist die Schmerzhaftigkeit durch Novocain etwas geringer, wenn auch nicht völlig aufgehoben.

Trommelfell allein.

Bei achtzehn Fällen von Otitis med. acuta exsudativa.

1. Otit. med. acut. exsud. dextr. seit drei Tagen. 22jähriges Mädchen. Hochgradige Schmerzen. Fieber 39,5. Trommelfell in der hintern Hälfte stark vorgewölbt, rotgelb. Nach $^1/_4$stündiger Anwendung einer 20 proz. Novocainlösung ohne Suprarenin wird die Sonde nicht mehr empfunden, die Paracentese löst aber immerhin noch deutliche Reaktion aus. (Bei vier weiteren Kontrollversuchen das gleiche Resultat. Ebenso bei 4 Versuchen mit Novocain-Supraninlösung.) Fall 1—9.

10. Otit. med. acut. exs. dextr. seit vier Tagen. 15jähriger Knabe. Intensive Schmerzhaftigkeit. Trommelfell fast in toto stark vorgewölbt, tief dunkelrot, vorne unten gelblich. Zunächst Einträufelung einer 10proz. Carbolglyzerinlösung durch 15 Minuten. Hierauf Novocain 20 Proz. wässrig, durch 15 Minuten auf Watte. Paracentese kann gut ausgeführt werden, weist aber noch Reaktion auf.

11. Otit. med. acut. exsud. sin. seit 2 Tagen. 38jähriger Mann. Trommelfell hinten oben blasenartig vorgewölbt, hämorrhagisch infiltriert. Carbolglyzerin 10 Proz. eine Viertelstunde lang. Novocain 20 proz. durch 20 Minuten. Paracentese wenig schmerzhaft.

12. Otit. med. acut. exsud. (pur.) dextr. 43jährige Frau, sehr sensibel seit 5 Tagen. (Früher schon einmal Mittelohrentzündung gehabt). Trommelfell diffus dunkelgelbrot, hinten oben und unten gelblich, stark abgeflacht, unten vorgewölbt. Sämtliche Contouren weg. Carbolglyzerin 10 proz. eine viertel Stunde lang, Novocain 25 Proz. 30 Minuten lang, den ganzen Meatus vollgeträufelt. — Sonde nicht mehr empfunden. Paracentese (Bogenlappenschnitt) gelingt gut ohne wesentliche Reaktion.

13. Otit. med. acut. exsud. beiders. seit $2\frac{1}{2}$ Tagen. 26jähriger Mann. Linkes Trommelfell blasig emporgewölbt vorne oben und eitriges Exsudat in der hinteren Hälfte. Rechtes Trommelfell dunkelblaurot, in der Mitte gelblich-violett, prall gespannt. Taubheit für Umgangssprache. Auf beiden Seiten 10 proz. Carbolglyzerin, $\frac{1}{4}$ Stunde lang, 20 proz. Novocain 25 Minuten lang. Paracentese links gelingt sehr gut, rechts noch empfindlich.

14. Otit. med. acut. exsud. sin. 62jähriger Mann, seit 4 Tagen. Trommelfell unten relativ wenig in Mitleidenschaft gezogen, aber oben vom Recessus her eine starke Senkung vorne, sowie Vorbuchtung hinten oben. Carbolglyzerin und dann Novocain 25proz.; Zeitdauer wie früher. Paracentese gelingt in hinterer Hälfte gut.

15. Otit. med. acut. exsud. dextr. seit 6 Tagen, 50jährige Frau. Hohes Fieber 39,8. Intensive Schmerzen. Kein Spontandurchbruch zu erwarten, deshalb entschließt sich die Frau nach über 2tägigem Zuwarten endlich zum Eingriff.

Trommelfell dunkelgraurot, conturlos, in der ganzen oberen hinteren Partie, sowie in der unteren Hälfte abgeflacht und vorgewölbt. Starker Schwindel. Stimmgabel nach links verlegt beim Weber; Rinne positiv. Verkürzte Knochenleitung.

Einträufelung von Carbol 2,5. Novocain 5,0. Glyc. pur. 25,0. durch 30 Minuten.

Paracentese prompt ohne Schmerz.

16. Otit. med. acut. exsud. dextr. seit 3½ Tagen bei 35jähriger, sehr sensibler Frau. Trommelfell dunkelblaurot im allgemeinen, stumpf rotgrau in der unteren Hälfte; Vorwölbung der unteren und hinteren Partie in Form einer Bohne. Einträufelung wie bei 7. Pararentese mäßig empfindlich.

17. Otit. med. acut. exsud. sin. seit 4 Tagen bei 22jährigem Mädchen. Trommelfell stark vorgewölbt in der hinteren Hälfte. Injektion in den Meatus von Lösung Nr. III. (N. 0,1 — Chlornatriumlösung 10,0. Suprarenin 15 Tropfen) nicht ganz 1 ccm. auf 2 Portionen. Der Anfang des Einstiches wird leicht empfunden, von da ab völlige Anästhesie. Nach 2 Minuten wird die Paracentese ohne jede Empfindung vorgenommen. Verlauf normal.

18. Otit. med. acut. exsud. sin. 48 jähriger Mann seit 2½ Tagen. Trommelfell in der oberen Hälfte vorgewölbt und abgeflacht. Injektion von ½ ccm. Lösung Nr. III in den Gehörgang. Hier ist der Einstich kaum empfunden. Nach 1½ Minuten kann die Paracentese ohne Schmerz ausgeführt werden.

Bei 2 Fällen von Otit. med. exsud. subacuta.

1. Otit. med. acut. exsud. sub acut. dextr., seit 3 Wochen bestehend, ohne Schmerzen bei 36jährigem Mann.

Trommelfell leicht hellgrau mit einem leichten Beiton von Rot. In der ganzen unteren Partie bis zum Umbo reichend ein deutlich contouriertes seröses Exsudat. Injektion von Lösung II ½ ccm. Keine starke Reaktion.

2. Otit. med. subacut. exsud. dextr. bei 53jährigem Manne. Exsudat seit 4 Wochen infolge einer Nasenausspülung. Trommelfell nicht entzündet, Exsudat in der hinteren Hälfte, dünn serös. Injektion von 0,3 ccm. Lösung Nr. III. Paracentese ohne Schmerz.

Mastoiditis.

1. Akutes Empyem des Warzenfortsatzes bei 27jährigem Manne. Weichteile wenig geschwellt. Infiltrationanästhesie mit Novocain-Suprarenin Nr. II an der Gegend vor dem Tragus beginnend und Infiltration der Haut des Warzenfortsatzes und Periostes. 15 ccm. Schnitt wird nicht empfunden, Periostablösung ebenfalls nicht; beim Meißeln am Knochen und Kratzen wird lediglich das Gefühl der Erschütterung angegeben. Anä-

sthesie ist nach 1/2 Stunde — Dauer der Operation — noch wenig zurückgegangen. Verlauf völlig normal.

2. Akutes Empyem mit subperiostalem Abszeß; 44jähriger Mann Infiltration mit Lösung Nr. II. erst um das Ohr herum, dann um den Abzeß. Incision nicht schmerzhaft; dann Periostinfiltration, so gut als es geht, da es durchbrochen ist. Incision und Abhebelung des Periostes nicht empfindlich. Meißeln und Kratzen wenig empfunden, hauptsächlich wieder als Erschütterung. Menge 20 ccm Anästhesie nach 3/4 Stunde im Rückgange. Verlauf normal.

3. Akutes Empyem. 68jährige Frau mit Vitium cordis und überstandener Pleuritis. Starke Schwellung der Weichteile. Es werden 25 ccm der Lösung Nr. II verbraucht. Die Patientin schreit zwar außerordentlich, aber entschieden mehr aus Angst als aus wirklichem Schmerzgefühl, sie schreit beim Hautschnitt nicht weniger als bei der Bearbeitung des Knochens. Gerade so schrie sie schon vor der Operation. Sie sagte auch später, eigentlich habe sie wenig gespürt.

Interessant war bei diesem Falle das Verhalten der Pat. nach der Operation: sie weist stark übernormal glänzende Augen auf, die mächtig flackern, machte außerordentlich rasche und zum Teil unkoordinierte und unzweckmäßige Bewegungen, zeigt Ideenflucht, ein stark gerötetes Gesicht, Zittern an den Extremitäten und gebärdet sich ganz, als ob sie eine akute Alkoholintoxikation zur Zeit habe. Diese Erscheinungen blieben den ganzen Nachmittag — die Operation war 1 Uhr gemacht worden. Außerdem zeigt die Frau mitten auf der Stirne bis unter die Haargrenze reichend ein klein handtellergroßes Erythem — ähnlich dem Erythema nodosum — mit leich televierten Rändern; auch an den Schläfen und einer Wange waren deutliche elevierte Erythemflecken am nächsten Tage noch zu beobachten. Verlauf sonst völlig normal.

Otit. med. acut. catarrhal. exsud. ohne Perforation.

In 26 Fällen von akutem Mittelohrkatarrh, teilweise mit stärkerer Exsudation sowie erheblichen Schmerzen, wurde Novocain in Verbindung mit Carbolglyzerin oder Thymolglyzerin angewandt in Form von Einträufelungen. Dabei konnte konstatiert werden, daß die Schmerzen sich in fast allen Fällen erheblich verringerten, in einer Reihe völlig zum Aufhören gebracht werden konnten und von da ab die Erkrankung den günstigen Verlauf der Involution und Resorption nahm.

Zuerst wurde Carbolglyzerin 10 proz. eingeträufelt, dann 20 proz. Novocainlösung ohne Suprarenin; das wirkte schon recht günstig. Später aber ging ich dazu über, das Novocain direkt zuzusetzen.

Also: Acid. carbol. p. liq. 2,5.
Novocain 5,0.
Glyzerin pur. 25,0.
DS. Einträufelung mehrmals täglich. 10 Minuten lang.

Oder: Thymol 0,1.
Novocain 4,0.
Glyzerin 20,0.
DS. Einträufelung.

Ich habe dabei den Eindruck gewonnen, als ob eine Coupierung des Prozesses leichter erzielt werden könne.

Epikritische Betrachtungen.

Was lehren uns nun die Resultate der ausgeführten operativen Eingriffe, sowie der anderweitigen Anwendung?

Zunächst möchte ich kurz die Arten der Wirkungsweise eines lokalen Anästheticums für otiatrische operative Zwecke skizzieren.

1. Wir haben zu unterscheiden zwischen einer sozusagen percutanen Anästhesierung, bei welcher also eine Wirkung durch die unverletzte Oberhaut des Gehörganges stattzufinden hätte, derart, daß vermöge einer intensiven Durchdringung der Hautlager bis in die tieferen Schichten hinein eine direkte Anästhesierung der in Frage kommenden Nervenzweige erreicht wird. Diese Wirkung müßte sich in gleicher Weise am Trommelfell, so lange es noch in seiner Kontinuität erhalten ist, aussprechen können. Die Wirkung des so einverleibten Anästheticums muß so sein, daß nach genügend langer Einwirkung desselben völlige Unempfindlichkeit gegen einen die Hautlager oder das Trommelfell betreffenden Eingriff besteht.

2. Die endermatische Anästhesierung, bei welcher durch endermatische Injektion des Mittels zunächst eine regionäre Hautanästhesie und durch weitere Injektionen eine in die Tiefe greifende Schmerzlosigkeit erzielt wird.

3. Die Leitungsanästhesie, bei welcher längs des Verlaufes der Nervenzüge Injektionen in den Gehörgang ausgeführt werden, so daß auch die in der Tiefe liegenden Abschnitte der Trommelhöhle der Unempfindlichkeit zugängig gemacht werden.

4. Die Schleimhautanästhesie der Paukenschleimhaut. Bei ihr wäre zum Zustandekommen zunächst ein genügend großer Defekt des Trommelfells nötig, um von vorne her auf die Mucosa wirken zu können. Oder aber es müßte versucht werden durch intratympanale Injektion von der Tuba aus den Kontakt mit dem Mittel herzustellen. Es müßte also in beiden Fällen die Wirkung durch einfache Resorption von der Oberfläche der Schleimhaut aus zustande kommen, ohne Injektion in dieselbe wie z. B. bei den operativen Eingriffen an den Zähnen, Kiefern.

Es weicht diese Einteilung in gewisser Beziehung von der von Braun angegebenen ab, indem sie nach den für das Ohr bestehenden Bedürfnissen angepaßt ist. Betrachten wir zunächst nun die Wirkung des Novocains bei der perkutanen Anwendungsweise, so erhellt aus den angestellten Versuchen, daß das Novocain in rein wässriger, auch 20 proz. und höherer Lösung, noch nicht imstande ist, eine absolute Schmerzlosigkeit zu bedingen, auch wenn die Zeitdauer der präparatorischen Einwirkung eine längere als 15 Minuten ist. Auch die Beifügung der Suprareninlösung scheint bei dieser Applikationsweise die Wirkung nicht zu erhöhen. Dagegen änderte sich das Verhalten zu einem relativ besseren Erfolge, wenn vorher durch einen Zeitraum von 15 Minuten oder darüber eine 10 proz. Karbolglyzerinlösung eingeträufelt worden war, der dann die Applikation einer 20 proz. wässrigen Novocainlösung auf ebenfalls eine Viertelstunde oder darüber folgte. Hier wird der Schnitt am Trommelfell verhältnismäßig wenig oder auch gar nicht empfunden. In gleicher Weise wirkte die Anwendung des Novocains mit Karbolglyzerin zusammen. (Acidcarbol. 2,5 Novocain 5,0: Glycer. pur. 25,0).

Bei der Einwirkung auf die Gehörgangshaut allein — wie z. B. bei Furunkeln — scheint die einfache wässerige Lösung keine besondere Erleichterung herbeizuführen: auch wenn vorher Alkohol und Äther in vorsichtiger Weise in den Gehörgang gebracht worden ist, scheint die Wirkung noch nicht viel intensiver. Eine sehr angenehme Seite hat das Novocain bei seiner Verwendung im Meatus, daß es gar keine Veränderung in der Färbung und keine Quellung herbeiführt, insbesondere wenn es mit Glyzerin im Zusammenhange gebraucht wird. Es war das z. B. bei der Applikation des Cocains in Anilinöl gelöst zuweilen sehr störend, daß das ganze Gesichtsfeld nun eine gelbliche Verfärbung und auch anderweitige Veränderung aufwies. Ebenso ge-

nierte das Aufsteigen der Dämpfe bei kalt eingeführten Instrumenten recht erheblich. Eine ungünstige Einwirkung auf den Verlauf nach der Paracentese habe ich bislang noch nicht zu bemerken Gelegenheit gehabt.

Fraglos ausgezeichnet sind die Resultate der endermatischen Anwendung nach Maßgabe der Schleichschen Infiltrationsanästhesie. Wird die Quaddelbildung in der richtigen Weise ausgeführt und weiterhin gegebenen Falls auch die tiefere Infiltration lege artis hinzugefügt, so ist bei der Verwendung der Suprarenin-Novocainlösung (meist Nr. II) eine absolute völlige Schmerzunempfindlichkeit vorhanden. So konnten die operativen Eingriffe selbst an der Ohrmuschel ohne jede Reaktion vorgenommen werden. Daß bei einzelnen derselben in der Folge perichondritische Reizungen auftreten, darf zweifellos nicht der Novocainmethode als solcher zugerechnet werden; es geht lediglich daraus hervor, daß die Infiltration überhaupt an der Ohrmuschel selbst nicht gut ausgeführt werden kann wegen Irritation der Knorpellager und das ist nichts Neues.

Auch bei den größeren Operationen der Aufmeißelung des Warzenfortsatzes nach Schwartze konnte der Eingriff selber sozusagen ohne Empfindung vorgenommen werden, — lediglich das Meißeln selbst wurde als Erschütterung mehr oder weniger empfunden, aber nicht als Schmerz, während der Hautschnitt und die Periostablösung, also die schmerzhaftesten Abschnitte, als schmerzlos angesehen werden können. Dagegen spricht auch nicht der dritte Fall von Aufmeißelung bei dem alten Weibe, da dieses schon vorher genau so vor Angst schrie, wie während des Eingriffes, der ihr natürlich um so schrecklicher vorkam, als sie bei völligem Bewußtsein war. Es wäre ja hier gerne eine allgemeine Narkose gemacht worden, aber es war dies angesichts der bestehenden Verhältnisse am Herzen und der Lunge eben einfach nicht möglich und die Operation mußte unter allen Umständen ausgeführt werden, da die Indicatio vitalis vorlag.

Daß sich dieser Fall auch noch in anderer Beziehung interessant erwies, ist bereits bei Anführung desselben bemerkt worden. Es ist dies der einzige bis jetzt von mir beobachtete, in welchem nach Verwendung einer allerdings relativ großen Menge von Suparenin-Novocain (II) — der die Anästhesierung ausführende Assistent hatte die ganze Portion von 25 ccm verbraucht — deutliche Allgemeinerscheinungen ähnlich einer akuten Alkoholintoxikation zu ersehen waren. Ebenso ist das deut-

lich ausgesprochene Erythem wohl schwerlich auf etwas anderes zurückzuführen als auf die Einverleibung der in Frage stehenden Körper.

Daß beide Erscheinungen von der gleichen Ursache hergekommen sein dürften, kann auch aus dem entnommen werden, daß beide sofort nach der relativ frühzeitigen Ausscheidung aus dem Stoffwechselgebiete wieder völlig verschwanden. Es fragt sich nun, ob diese Wirkung auf den Novocain- oder den Suprareninkomponenten zu schieben sein dürfte. Das läßt sich bis jetzt wohl noch nicht sicher entscheiden, es ist aber auch der Gedanke nicht von der Hand zu weisen, daß eine Kombinationswirkung beider Körper vorliegt. Es mag auch eine gewisse Idiosynkrasie möglicherweise im Spiele gewesen sein.

Der Verlauf der Wundheilung wurde in keiner Weise ungünstig beeinflußt. Bemerkt mag auch sein, das die Blutungen während der Operation geringfügig waren, daß aber auch nachher keine Nachblutungen zur Beobachtung gelangten.

Bei der peripheren Leitungsanästhesie erwies sich der Effekt immer als ein dem Zwecke völlig entsprechender. Es konnte nach der Injektion längs der Gehörgangswandung in die Tiefe jeweils der operative Eingriff meist ohne stärkere Reaktion von Seite des Patienten ausgeführt werden. Allerdings wurde der erste Einstich zuweilen unangenehm empfunden. Obwohl es eigentlich nicht üblich ist, in akuten Fällen diese Art der Anästhesie durchzuführen, habe ich sie doch ausgeführt und zwar mit Erfolg. Eine Beeinträchtigung des Verlaufes war weder in den akuten noch in den chronischen Fällen zu bemerken mit Ausnahme dessen, daß in einem Falle eine einen Tag lang dauernde ziemliche Schmerzhaftigkeit mit dünnem serösem Ausflusse bestand. Es kann aber das gerade so gut von dem ziemlich energischen Eingriff selbst hergekommen sein.

Was nun die Anästhesierung der intakten Schleimhaut, also ohne Einverleibung des Medikamentes durch eine intramucöse Injektion, anbelangt, so sind die Resultate wieder schwankende. Insbesondere, wenn das Novocain allein in wässeriger Lösung verwendet worden war, war die Schmerzstillung nicht in dem Grade ausgeprägt, daß man von Empfindungslosigkeit hätte sprechen dürfen. Besser waren wohl die Erfolge, wenn Suprarenin mit Novocain genommen wurde, doch ebenfalls auch noch nicht so, daß immer eine volle Anästhesie garantiert gewesen wäre.

Es liegt ja natürlich hier auf der Hand, daß der Endeffekt der Wirkung durch vielerlei Nebenumstände in Frage gestellt werden kann und muß. Zu dem Zustandekommen einer absoluten reinen Wirkung gehört nicht bloß eine genügende Konzentration des Novocains mit Suprarenin — ohne dasselbe ist wohl schwerlich etwas zu erzielen, ebenso wie von einer Konzentration unter 20 Proz. kaum eine genügende Einwirkung zu erwarten sein wird, — sondern auch eine genügend große Fläche und Tiefe, mit der das Medikament direkt in Berührung kommen muß, und eine genügend lange Zeit, die nicht unter 20 Minuten, meist aber darüber zu betragen haben dürfte.

Nun sind aber diese Bedingungen für die Flächen- und Tiefenwirkung am Ohre resp. der Paukenhöhle eigentlich nur ausnahmsweise gegeben. Sehr viel häufiger ist das Feld nicht frei, es liegen Granulationen usw. vor, die Flüssigkeit vermag nicht in alle die Schichten und Buchten des Paukenhöhlenraumes sowie in die durch die pathologischen Veränderungen geschaffenen Räume genügend einzudringen; selbst wenn wir einen Kompressionsdruck von außenher ausüben, wird damit der absolute Kontakt noch nicht sicher gewährleistet.

So kommt es, daß die Anästhesierung auf diese Weise einer wirklichen Sicherheit entbehren muß. Es trifft aber das natürlich durchaus nicht allein für das Novocain-Suprarenin, sondern vorläufig wohl für alle lokalen Anästhetica im Ohre zu. Das ist freilich sehr schade, weil gerade diese Art der Anwendung eine der häufigsten und nötigsten wäre. Doch dürfen wir immerhin sagen, daß die Erfolge bei der Verwendung des Novocain-Supararenins bessere sind im Allgemeinen als bei den bisher angewandten lokalen Anästheticis, zumal wir keine Angst zu haben brauchen vor Intoxikationen. Wenigstens habe ich in all meinen diesbezüglichen Fällen bis jetzt kein Anzeichen einer Intoxikation finden können, trotzdem die Quantität des Mittels immer eine genügend große war bei völlig genügender Zeitdauer der Resorption, um solche auszulösen.

Der Verlauf nach den Eingriffen scheint im allgemeinen durch die Applikation nicht alteriert zu werden. Wenn einmal sich ein eigentümlicher Belag auf der operierten Fläche nachher zeigte, so glaube ich kaum, das auf das Medikament schieben zu dürfen; es mag sich hier um eine zufällige Komplikation gehandelt haben. Ebenso mag es sich bei eventueller posthumer Schmerzhaftigkeit verhalten.

Haben wir bisher im ganzen das Verhalten des Novocains (mit oder ohne Suprarenin) bei operativen Eingriffen am Ohre einer Betrachtung unterzogen, so erübrigt noch seiner anderweitigen therapeutischen Verwendung zu gedenken. Ich habe zu diesen Versuchen lediglich das Novocain ohne Suprareninzusatz verwendet. Das Objekt waren akute katarrhalische und akute exsudative Mittelohrentzündungen in den ersten Tagen der Entstehung. Allerdings läßt sich bei diesen Versuchen von einer reinen Novocainwirkung allein nicht reden, da das Novocain mit Karbol oder Thymol in Glyzerin gelöst zur Anwendung gebracht wurde. Immerhin aber läßt sich nach meinen früheren sehr zahlreichen Erfahrungen mit Karbolglyzerin oder Thymolglyzerin allein ein derartig günstiger Effekt, wie wir ihn bei der Kombination finden, nicht erzielen.

Während wir früher schon mit dem seit Jahren in der Poliklinik angewandten 10proz. Karbolglyzerin oder dem 0,2proz. Thymolglyzerin wohl in vielen Fällen eine Besserung der Schmerzhaftigkeit, oft relativ recht bald, besonders in Fällen, wo die Medikamente frühzeitig genug angewendet werden konnten und wo die Infektion offenbar keine allzu intensive gewesen war, zuweilen auch dann bald völlige Schmerzfreiheit und rasche Involution des Prozesses erzielen konnten, hat sich dies bei dem Novocainzusatz ganz entschieden noch weiter gehoben.

Nachdem zuerst nach vorheriger Einträufelung einer lauwarmen 10 proz. Carbolglyzerinlösung durch 5 Minuten eine 10 Minuten lange Einträufelung von 20 Proz. wässeriger Novocainlösung angewendet worden war, ging ich der Einfachheit halber dazu über, die wirksamen Körper in einem sie gleichmäßig gelöst haltenden, für unsere Zwecke am meisten passenden Vehikel zu gebrauchen; das war wieder Glyzerin. Die Applikation dieser nun 10proz. Karbol- und 20proz. Novocainlösung oder 0,2 proz. Thymol- und 20 proz. Novocainlösung geschah durch einen Zeitraum von 5—20 Minuten ein bis mehrere Male täglich. Auch wurde in verschiedenen Fällen, um eine Art Dauerwirkung zu erzielen, ein Gazestreifen, eingetaucht in die Lösung, bis auf die Membran vorgeschoben und dort liegen gelassen, 6, 12, 24 Stunden.

Auf diese Weise wurde das Mittel in 26 Fällen von akuten Mittelohrreizungen in Anwendung gezogen. Von diesen waren 14 akute katarrhalische Reizungen, bei welchen die objektiven

Erscheinungen am Trommelfelle schwankten von einer starken Injektion längs des Hammergriffes bis zur diffusen Rötung der Membran, aber ohne Abflachung derselben. Die Schmerzen waren leichte bis mittelgradige, das Hörvermögen nur in leichterem Grade beeinträchtigt. Die Zeit, innerhalb der sie zur Behandlung kamen, war der erste bis fünfte Tag. Die übrigen 12 Fälle boten das typische Bild einer akuten exsudativen Mittelohrentzündung dar. Das Trommelfell war allenthalben stark rot bis dunkelrot, dreimal schwarzrot und dunkelviolett (hämorrhagisch) verfärbt oder mit Blutblasen besetzt, stets stark abgeflacht und zum Teil schon erheblich vorgewölbt. Schmerzen waren in allen Fällen stark und in einem sehr intensiv. Temperatursteigerung bestand in 10 Fällen. Das Hörvermögen war immer hochgradig beeinflußt; in drei Fällen konnte Mitbeteiligung des Labyrinthes konstatiert werden.

In den 14 Fällen von einfacher akuter Reizung gelang es überall, durch die Anwendung des Mittels innerhalb 1—4 Tagen die Schmerzen völlig zum Schwinden zu bringen 7 mal in $^1/_2$—10 Stunden, und die Reizung der Involution zuzuführen, so daß nach 4—8 Tagen völlige Restitutio konstatiert werden konnte.

Bei den 12 intensiven Entzündungen mit Exsudation gelang es in 10 Fällen meistens die Schmerzen innerhalb relativ kurzer Zeit zu bändigen oder ganz zum Schwinden zu bringen. In vier Fällen schon nach $^1/_2$—5 Stunden, in sechsen in einem halben bis zwei Tagen. Auch in den Fällen, wo die Schmerzen nicht sofort aufhörten nach der ersten Anwendung, war doch eine sehr bedeutende Schmerzlinderung vorhanden, bis sich der Schmerz dann ganz verlor.

Paralell mit der Abnahme der Schmerzen ging in fast allen Fällen das allmähliche Schwinden der Entzündungsröte und der durch die begonnene Exsudation bedingten Abflachung und Vorwölbung der Membran, sowie die Besserung des Hörvermögens ohne jeden weiteren vermittelnden Eingriff (Luftdusche.) Es konnte hier die Restitution in 5—13 Tagen festgestellt werden.

In zwei Fällen kam es zum Durchbruch (einer davon spontan, der andere paracentesiert). Die Schmerzen waren aber auch hier vermindert gewesen in ziemlich hohem Grade, jedenfalls waren sie bedeutend geringer als bei einfachem nicht medikamentösem Zuwarten.

Diese Fälle kamen übrigens beide am 4. und 5. Tage erst zur Behandlung, und es war das Bild ein derartiges, daß sich

schon a priori sagen ließ, es werde der Durchbruch nicht verhindert werden können.

Übrigens nahmen auch diese zwei Fälle nachher einen völlig normalen kurzen Verlauf, so daß sie mittelst Trockenbehandlung am 16. bez. 18. Tage als geheilt betrachtet werden mußten.

Im allgemeinen konnte die Beobachtung gemacht werden, daß, je früher die Fälle der Behandlung mit Novocain zugeführt werden konnten, um so bälder und rascher die Entzündungserscheinungen, auch wenn sie recht hochgradig waren, zum Rückgang gebracht werden. Freilich dürfen wir ja bei allen derartigen Fällen niemals außer Acht lassen, daß oftmals ebenso gut eine völlig spontane Rückbildung eintritt. Aber doch lag bei weitem die Mehrzahl der Fälle so, daß man eine Beeinflussung des Prozesses durch das Medikament wohl schwerlich wird von der Hand weisen können.

Für einen großen Teil der frühzeitig genug — aber nur solcher — zur Behandlung kommenden Fälle glaube ich also annehmen zu dürfen, daß durch die Anwendung des Mittels eine Koupierung des Prozesses erzielt werden kann, wie ja das aus dem Verlaufe hervorgeht. Und auch bei nicht mehr involutionsfähigen Exsudativprozessen wird doch immerhin eine nicht zu unterschätzende Schmerzlinderung oftmals erreicht werden können.

Fragen wir uns nun noch, auf welchem Wege die beobachtete Wirkung der Schmerzstillung und mit ihr weiterhin die Rückbildung der Entzündung zustande kommt, so haben wir hier mit den drei Komponenten, dem Novocain, der Karbolsäure (oder Thymol) und dem Lösungsmittel Glyzerin zu rechnen.

Es ist eine eigentümliche, durch viele Erfahrungen erhärtete Tatsache, daß die rein wässerigen Lösungen verschiedener Anästhetica eine relativ geringere Wirkung ausüben als die mit Glyzerin bereiteten; es wurde deshalb auch schon verschiedentlich versucht, statt des Glyzerins oder Wassers alkoholische oder ölige Lösungen zu verwenden, je nach der Lösungsfähigkeit des wirksamen Körpers. Ich kann mich hier darüber nicht weiter auslassen, da das zu weit für unser Thema gehen würde. Auch beim Novocain habe ich das Verhältnis wieder beobachtet, die rein wässerigen Lösungen waren entschieden weniger wirksam. Das kann uns aber im großen und ganzen durchaus nicht wunder nehmen lassen, da eben das Wasser nicht imstande sein kann, die mit einem leichten Fettüberzug wie die gesamte Cutis versehene Gehörgangswand so zu durchdringen, daß die

Nervendigungen tangiert werden; auch beim Trommelfell werden indirekt ähnliche Verhältnisse mitsprechen. Offenbar ermöglicht das Glyzerin vermöge seiner chemischen Struktur ein leichteres Eindringen, und es mögen beim Trommelfell noch weiterhin osmotische Prozesse dazu treten, um eine anästhesierende Wirkung bis zu einem gewissen Grade zu präparieren. Das Vehikel wird zum Teil in die Saftlücken gelangen und mit ihm das Anästhetikum. Nun dürfen wir bei der hier angewandten Anordnung nicht außer Acht lassen, daß wir Karbolsäure in ziemlich starkem Prozentsatze schon haben, von der wir erfahrungsgemäß schon lange wissen, daß ihr eine nicht geringe anästhesierende Wirkung gerade bei den Ohrentzündungen zukommt. Also allein hier auf das Novocain die Schmerzstillung zu schieben geht nicht wohl an, aber es läßt sich mit Bestimmtheit sagen, daß ohne das Novocain die Wirkung nicht die prompte ist. Wenigstens in den meisten Fällen — wie bei der Kombination. Es wirken hier eben offenbar die beiden Mittel zusammen viel intensiver als eines der beiden allein, genau so wie bei anderweitiger Verwendung das Novocain ohne das Suprarenin in seiner Wirksamkeit beschränkt ist.

Es tritt mithin durch die Durchtränkung der Membran eine je nachdem relative oder absolute Anästhesie der sensiblen Nervenendigungen ein, die ihren Einfluß auf die Entzündung als solche ausüben wird, indem, wie dies ja jüngst von Spieß betont worden ist, [1]) „die Entzündung nicht zum Ausbruch kommt, wenn es gelingt, durch Anästhesierung die vom Entzündungsherd ausgehenden in den centripetalen sensiblen Nerven verlaufenden Reflexe auszuschalten oder eine schon bestehende Entzündung durch Anästhesierung des Entzündungsherdes rasch der Heilung zugeführt wird."

So können wir wohl auch hier für die Paukenentzündungen annehmen, daß das Novocain mit seinem Mitagens eine Involutionswirkung ausübe, und können weiterhin aus dem Verlaufe unserer Fälle entnehmen, daß diese jüngste Spießche These sich auch auf das Mittelohr in vollem Umfange übertragen läßt.

Auf jeden Fall dürfen wir wohl sagen, daß wir im Novocain einen sowohl für die operative als auch konservative Therapie vieler Ohraffektionen durchaus wertvollen Arzneikörper vor uns haben, und es wäre nur zu begrüßen, wenn auch von anderer

1) Münch. med. Woch. 1906, Nr. 8.

Seite zur Klärung noch weitere Erfahrungen über die Wirksamkeit desselben gesammelt werden würden, um so mehr als toxische Erscheinungen in der angewandten Konzentration bisher von mir nicht beobachtet worden sind mit Ausnahme eines einzigen Falles. Aber immer sind wir zur Zeit noch nicht so weit, daß wir ein lokales Anästheticum für das Ohr haben, auf dessen Wirkung wir uns unbedingt sicher verlaßen können bei der Vornahme schmerzhafter Eingriffe.

Anhangsweise möchte ich noch nachtragen, daß in verschiedenen Fällen von subjektiven Geräuschen labyrinthärer Natur intratympanale Injektionen durch den Katheber versucht wurden derart, daß etliche Tropfen bis zu 1/2 ccm der Braun'schen Novocain-Suprareninlösung Nr. II eingespritzt und dann durch den Luftstrom zerteilt wurden. Das Resultat war in manchen Fällen ein sofortiges oder baldiges Nachlassen oder Aufhören der Geräusche. Ob dieses Sistieren auf die Dauer aber anhält, möchte ich nicht behaupten, denn in verschiedenen Fällen kehrten die Geräusche am zweiten oder dritten Tage wieder. In zwei Fällen blieben sie allerdings dauernd seit der Zeit der Beobachtung, über vier Wochen. weg. Immerhin dürfte es sich bei einer Erkrankung, die therapeutisch immer noch zu den Cruces otiatricorum gehört, verlohnen, wenigstens einmal einen Versuch zu machen. Unangenehme Nebenerscheinungen habe ich mit Ausnahme eines Falles, in welchem ein etliche Stunden lang anhaltender Schwindel, starkes Zittern (bei nicht größerer Dosis als sonst) auftrat, nicht gesehen.

III.

Aus der Kgl. Universitäts-Ohrenklinik zu Halle a. S.
(Direktor: Geh. Med.-Rat Prof. Dr. H. Schwartze.)

Jahresbericht über die Tätigkeit der Kgl. Universitäts-Ohrenklinik zu Halle a. S. vom 1. April 1905 bis 31. März 1906.

Von
Dr. E. Dallmann und Dr. F. Isemer.

(Mit 2 Curven).

Im Berichtsjahre 1905/1906 wurden in der k. Universitäts-Ohrenklinik zu Halle a. S. 2876 Patienten behandelt, wobei die aus dem vorigen Berichtsjahre verbliebenen nicht eingeschlossen sind.

In der stationären Klinik wurden aus dem Vorjahre übernommen 24 männliche und 12 weibliche Kranke, neu aufgenommen wurden 263 Kranke (gegen 292 im Vorjahre), 160 männliche und 103 weibliche, so daß im ganzen 299 verpflegt wurden, 184 männliche und 115 weibliche. Von diesen Kranken wurden 251 entlassen, 154 männliche und 97 weibliche, so daß am 31. März 1906 ein Krankenbestand von 31 Kranken und zwar 19 männlichen und 12 weiblichen verblieb. Auf die Gesamtzahl der 299 stationär behandelten Kranken kamen 10967 Verpflegungstage, mithin durchschnittlich auf jeden Kranken 36,7 Tage. Der durchschnittliche tägliche Krankenbestand betrug 30,05 Kranke, überstieg also auch in diesem Jahre erheblich die Zahl der etatsmäßig vorhandenen 25 Betten. Der höchste tägliche Krankenbestand war am 23. November 1905 36 Kranke (gegen 36 im Vorjahre), der niedrigste am 31. Mai 1905 21 Kranke. Die durchschnittliche tägliche Aufnahme betrug 0,7 Kranke, die höchste Zahl der an einem Tage aufgenommenen Kranken betrug 4, und zwar am 17. Juli 1905.

Aus obigen Zahlen geht wiederum deutlich hervor, wie sehr die Ohrenklinik in Zeiten stärkeren Krankenandranges überlegt war. Mehrere Wochen lang waren wir gezwungen, einen Krankensaal mit 16 Patienten zu belegen. Der Luftraum dieses

Saales beträgt rund 253,3 cbm, so daß also für jeden Kranken ein Luftraum von rund 15,8 cbm vorhanden war. Der minimalste Luftraum für einen Menschen, z. B. für Schlafsäle in Kasernen, Gefängnissen usw. beträgt 16 ccm., während für Kranke ein Luftkubus von 30 cbm gefordert wird. An diese Zahlen weitere Betrachtungen anzuknüpfen erübrigt wohl, da dieselben schon für sich sprechen. Auch die in unseren drei Filialen zur Verfügung stehenden 32 Betten genügten bei weitem nicht in Zeiten stärkeren Andranges, wir waren vielmehr öfter gezwungen, Patienten mit leichteren Erkrankungen abzuweisen und für eine günstigere Zeit wiederzubestellen. Ferner waren wir wieder mehrfach gezwungen, größere Operationen bei Kranken, die in Halle ansässig waren, ambulatorisch auszuführen. Ganz besonders unangenehm geltend machte sich in diesem Jahre der Mangel ausreichender Isolierräume für ansteckende Kranke (Scharlach, Diphtherie usw.), zumal da auch in unserer stationären Klinik selbst mehrere Fälle von ansteckenden Krankheiten auftraten. Nur Dank dem Entgegenkommen der Herren Direktoren der inneren und chirurgischen Klinik waren wir in der Lage, die Kranken unserer Klinik in die innere und chirurgische Klinik zu verlegen und daselbst ebenso wie auch die von außerhalb kommenden mit schweren Ohrenleiden behafteten Infektionskranken zu behandeln.

Als Assistenten fungierten in der ersten Hälfte des Berichtsjahres Prof. Dr. C. Grunert, welcher mit der ärztlichen Leitung der Poliklinik beauftragt war, Dr. E. Dallmann und der vom k. Kriegsministerium zur Klinik kommandierte Oberarzt im Mansfelder Art.-Reg. Nr. 75. Dr. F. Isemer, sowie der etatsmäßige Hilfsassistent Dr. A. Fröse. Am 23. September 1905 wurde der erste Assistent Prof. Dr. C. Grunert durch den Tod von seiner segensreichen Tätigkeit an der Klinik abberufen. Seine hervorragenden Verdienste um die Hallesche Ohrenklinik sind von dem Direktor der Klinik, Herrn Geheimrat Prof. H. Schwartze in einem Nachrufe — In memoriam von Carl Grunert, Dieses Archiv Bd. 66 — eingehend gewürdigt worden. Die Assistentenstellen waren in der zweiten Hälfte des Etatsjahres besetzt durch Dr. E. Dallmann, Dr. F. Isemer und Dr. A. Fröse, als etatsmäßiger Hilfsassistent war Dr. H. Zahn aus Erlangen eingestellt.

Im Berichtsjahre sind folgende Arbeiten aus der Kgl. Universitäts-Ohrenklinik hervorgegangen:

1. Grunert, Die Bedeutung der Lumbalpunktion für die Ohrenheilkunde. Münch. med. Wochenschrift 1905. Nr. 25.
2. Grunert und Dallmann, Jahresbericht über die Tätigkeit der Kgl. Universitäts-Ohrenklinik zu Halle a. S. vom 1. April 1904 bis 31. März 1905. Dieses Archiv Bd. LXV S. 55.
3. Uffenorde, Beiträge zur Auskultation der Mittelohrräume. Dieses Archiv Bd. LXVI, S. 1.
4. Laval, Nasale Auskultation des Ohres bei Katheterismus tubae. Dieses Archiv Bd. LXVI, S. 120.
5. Schwartze, Zur Einführung in die Aufgaben des praktischen Arztes bei der Behandlung Ohrenkranker. Beiträge zur Ohrenheilkunde, Festschrift gewidmet August Lucae. 1905. S. 1.
6. Schwartze, In memoriam von Carl Grunert. Dieses Archiv Bd. LXVI, S 314.
7. Isemer, Zur Frage der primären tuberkulösen Erkrankung des Warzenfortsatzes im Kindesalter. Dieses Archiv Bd. LXVII, S. 97.
8. Laval, Beiträge zur operativen Freilegung des Bulbus venae jugularis. Dieses Archiv Bd. LXVII, S. 241.

Die Verhältnisse des Alters, der Heimat der Patienten, der Erkrankungen und der ausgeführten Operationen ergeben sich aus folgenden Tabellen:

I. Alterstabelle.

Altersklassen Jahre	Männliche Kranke	Weibliche Kranke	Summa
0— 2 Jahre	111	94	205
3—10 "	442	410	852
11—20 "	407	355	762
21—30 "	267	142	409
31—40 "	172	109	281
41—50 "	110	58	168
51—60 "	81	41	122
61—70 "	38	21	59
71—80 "	9	5	14
Unbekannt	4	—	4
Summa	1641	1235	2876

II. Heimatstabelle.

Halle a. S.	1568
Provinz Sachsen	1096
" Hannover	8
" Hessen-Nassau	2
" Posen	2
" Schlesien	13
" Brandenburg	18
" Westpreußen	2
" Ostpreußen	1
" Westfalen	6
Königreich Sachsen	15
" Bayern	3
Großherzogtum Sachsen	10
" Mecklenburg	1
Herzogtum Anhalt	102
" Sachsen-Altenburg	4
" Koburg-Gotha	2
" Braunschweig	1
" Sachsen-Meiningen	2

Fürstentum Schwarzburg-Rudolstadt	4
" Schwarzburg-Sondershausen	5
" Reuß j. L.	5
Freie und Hansestadt Bremen	1
Österreich-Ungarn	3
Unbekannt	2
Summa	2876

III. Krankheitstabelle.

Nomen morbi	Summa	Geheilt	Gebessert	Ungeheilt	Ohne Behandlung	Erfolg unbekannt	Der Behandlung entzogen	Gestorben
Ohrmuschel:								
Neubildungen	4	4	—	—	—	—	—	—
Ekzem	22	16	—	—	—	6	—	—
Congelatio	2	—	—	—	—	—	—	—
Mißbildung	2	—	—	—	—	—	—	—
Othämatom	3	3	—	—	—	—	—	—
Perichondritis	6	5	—	—	—	1	—	—
Verbrennung	1	1	—	—	—	—	—	—
Äußerer Gehörgang:								
Neubildungen	2	—	—	—	—	—	—	—
Strictur	1	1	—	—	—	—	—	—
Fremdkörper (durch Spritzen entfernt 26; operativ entfernt 2)	28	28	—	—	—	—	—	—
Cerumen obt. (eins. 111, doppels. 43)	197	197	—	—	—	—	—	—
Ekzema acutum	73	73	—	—	—	—	—	—
" chronicum	68	45	10	—	—	13	—	—
Furunkel (durch Incision geheilt 32)	99	99	—	—	—	—	—	—
Exostosen	6	—	—	6	—	—	—	—
Otomykosis	8	7	1	—	—	—	—	—
Verletzungen	9	9	—	—	—	—	—	—
Trommelfell:								
Ruptur (durch Ohrfeige 3)	9	8	1	—	—	—	—	—
Mittelohr:								
Akuter Katarrh (eins. 118, doppels. 35)	188	123	8	—	57	—	—	—
Subakuter Katarrh (eins. 82, doppels. 59)	200	—	—	—	—	—	—	—
Chronischer Katarrh der Paukenhöhle (eins. 92, doppels. 175; mit Exsudat 104; mit Tubenstenose 42; mit Adhäsionen 36)	442	354	—	—	—	88	—	—
Otosklerose	146	—	—	—	—	—	—	—
Akute Mittelohreiterung (eins. 232, doppels. 43; mit Entzündung des Warzenfortsatzes 57)	318	238	—	—	—	68	2	10
Subakute Mittelohreiterung (eins. 58, doppels. 8)	74	56	—	—	—	18	—	—
Chronische Mittelohreiterung (eins. 505, doppels. 79; mit Karies 230; mit Polypen 116; mit Cholesteatombildung 106; mit Entzündung des Warzenfortsatzes 26)	663	244	112	—	—	276	13	18
Residuen	262	—	—	—	—	—	—	—

Nomen morbi	Summa	Geheilt	Gebessert	Ungeheilt	Ohne Behandlung	Erfolg unbekannt	Der Behandlung entzogen	Gestorben
Neuralgia plexus tympanici (Angina 7, Zahnkaries 37, Lues 2, Anämie 12, unbekannter Ursache 22) . .	80	56	—	—	—	—	24	—
Inneres Ohr:								
Akute Nerventaubheit durch Labyrintherkrankung	7	—	—	—	—	—	—	—
Chronische Nerventaubheit durch Labyrintherkrankung	31	—	—	—	—	—	—	—
Fractura ossis petrosi	4	—	—	—	—	—	—	—
Ohrensausen ohne Herabsetzung des Gehörs und ohne objektiven Befund im Ohr	17	—	—	—	—	—	—	—
Taubstummheit	12	—	—	—	—	—	—	—
Negativer Befund im Ohr [1] . . .	63	—	—	—	—	—	—	—
Anderweitige Erkrankungen [2] . .	565	—	—	—	—	—	—	—
Keine Diagnose	67	—	—	—	—	—	—	—
Summa der Erkrankungsformen . .	3679	—	—	—	—	—	—	—

IV. Operationstabelle.

Nomen operationis	Summa	Mit bleibendem Erfolg	Mit temporärem Erfolg	Ohne Erfolg	Erfolg unbekannt	In Behandlung verblieben	Der Behandl. entzogen	Gestorben
Incision des Gehörgangs	32	32	—	—	—	—	—	—
Entfernung von Fremdkörpern (durch Spritze entfernt 26; mit dem Zaufalschen Hebel 2)	28	28	—	—	—	—	—	—
Parcentese des Trommelfells . . .	142	—	—	—	—	—	—	—
Polypenextraktion	36	—	—	—	—	—	—	—
Mastoidoperationen: Operative Eröffnung des Antrum nach Schwartze	54	37	—	2	—	3	2	10
Mastoidoperationen: Totalaufmeißelung . .	108	67	—	—	—	22	3	16
Hammeramboßexcisionen vom Gehörgang aus	22	10	2	5 [3]	—	4	1	—
Adenoide Vegetationen ca.	130	—	—	—	—	—	—	—
Tonsillotomien ca.	50	—	—	—	—	—	—	—
Summa	602							

1) Betrifft meist Kranke, welche von anderen Kliniken zur Aufnahme des Ohrbefundes zugesandt waren.

2) Betrifft vornehmlich Erkrankungen der Nase und ihrer Nebenhöhlen, sowie des Nasenrachenraums.

3) Davon 2 später total aufgemeißelt.

Bevor wir zur Schilderung der im Berichtsjahre vorgekommenen Todesfälle übergehen, möge ein Fall von größerem Interesse vorausgeschickt werden.

Heinrich Peffer, 10 Jahre alt, Zigarrenmacherssohn aus Wernigerode. Aufgenommen am 17. Juli 1905, entlaßen am 18. November 1905.

Anamnese: Patient ist früher nie ohrenkrank gewesen. Vor drei Wochen erkrankte er plötzlich mit Schmerzen im linken Ohre, welche so heftig waren, daß er des Nachts nicht schlafen konnte. Nach zwei Tagen trat Ausfluß aus dem Ohre ein und die Schmerzen ließen daraufhin nach. Einige Tage später hörte der Ausfluß aus dem Ohre wieder auf. Seit vorgestern klagt Patient wieder über heftige Schmerzen in und hinter dem linken Ohre. Dabei besteht Ohrensausen und leichtes Schwindelgefühl.

Status praesens: Sehr schwächlicher, anämischer Knabe. Herz und Lunge ohne Besonderheiten. Pupillen gleichweit, reagieren prompt auf Lichteinfall; kein Nystagmus. Reflexe normal. Urin frei von Eiweiß und Zucker. Temperatur 37,4°. Puls 96.

Umgebung des Ohres: Die Gegend hinter dem linken Warzenfortsatz erscheint etwas geschwollen, die Insertionslinie der Ohrmuschel ist etwas verstrichen. Auf dem Planum mastoideum fühlt man eine geschwollene Lymphdrüse. Die Haut des ganzen Warzenfortsatzes ist leicht ödematös und sehr druckempfindlich.

Gehörgang- und Trommelfellbefund: Rechts: normaler Befund. Links: Im Gehörgang geringe Menge dünnen Sekretes und viel macerierte Epidermismassen Das Trommelfell ist blaurot, verdickt und stark vorgewölbt. Eine Perforation ist nicht zu erkennen.

Hörprüfung: Flüstersprache rechts 5 m, links ½ m. C_1 wird vom Scheitel nach links lateralisiert. Rinne rechts positiv, links negativ. Fis_4 wird beiderseits gut gehört.

Ergebnis bei Katheterismus tubae: Rasseln, kein Perforationsgeräusch.

Therapie: Paracentese; es entleeren sich nur geringe Mengen Eiter. Eisblase hinter das Ohr. Bettruhe.

18. VII. Geringe Sekretion. Die Druckempfindlichkeit hinter dem Ohre hat bedeutend nachgelassen. Patient klagt nicht mehr über Schmerzen im Ohre. Temperatur 36,9°—37,5°—37,3°.

20. VII. Seit gestern Abend sehr profuse dünne Eiterabsonderung, nicht foetid. Etwas stärkeres Ödem am Warzenfortsatz mit Druckempfindlichkeit besonders in der Gegend des Emissarium mastoideum. Die Paracentesenöffnung klafft gut. Täglich mehrmals trockene Reinigung des Gehörganges. Temperatur 36,9°—37,1°—37,6°.

22. VII. Am vorhergehenden Abend Temperatursteigerung auf 39,5°. Schlaf in der Nacht unruhig, Klage über stärkere klopfende Schmerzen im linken Ohr. Starkes Ödem hinter und oberhalb der Ohrmuschel von etwa Handtellergröße. Dicht hinter der Ohrmuschel Andeutung von Fluktuation. Starke Druckempfindlichkeit des ganzen Warzenfortsatzes, besonders in der Emmissariumgegend. Sehr profuse dünnflüssige Eiterung; Paracentesenöffnung weit klaffend.

Typische Aufmeißelung: Weichteile speckig infiltriert. T-Schnitt. Hinten oben vom Planum mastoideum ein subperiostaler Abszeß. Fistel nach hinten vom Planum im Occiput. Beim Sondieren quillt Eiter hervor. Im Antrum nur spärlich Eiter, tropfenweise. Großer extrasinuöser Abszeß der hinteren Schädelgrube. Der Sinus sigmoideus ist zum großen Teil mit Granulationen bedeckt, die teilweise mißfarben sind. Die nicht mit Granulationen behafteten Partien des Sinus sehen anstatt blau, grau aus. Dura der mittleren Schädelgrube rötlich verfärbt. Naht des horizontalen Schenkels des T-Schnittes, eine Naht in den oberen Wundwinkel. Tamponade mit Jodoformgaze.

Im Ausstrichpräparat des Abszeßeiters werden Diplococcen festgestellt.

Temperatur 39,7°—39,1°—39,8°—38,9°—38,3.

23. VII. Patient hat in der Nacht besser geschlafen; Schmerzen waren kaum vorhanden. Temperatur 37,6°—38,2°—37,9°—38,2°—37,8°. Puls 100—115.

24. VII. Keine Klage über Beschwerden von seiten des Ohres. Nahrungsaufnahme gut. Temperatur 37,8°—37,9°—38,2°—38,6°.

Verbandwechsel. Geringe Eiterung im Gehörgang. Granulationen am Sinus beginnen sich zu reinigen.

25. VII. Keine Schmerzen in der Wunde. Klagen über ziehende Schmerzen im Leibe. Leib fühlt sich etwas gespannt an, ist in linker Unterbauchgegend etwas druckempfindlich. Stuhl sehr träge. Auf Einlauf reichlich Kotballen entleert. Temperatur vor Einlauf 39,5°. Puls regelmäßig, 95. Appetit gut. Patient gibt nachträglich an, am Morgen zwischen 8 und 9 Uhr Frostgefühl gehabt zu haben. Temperatur 38,9°—39,5°—39,2°—39,0°—39,6°.

26. VII. Nacht war sehr unruhig. Morgentemperatur 39,8°. Puls 120, regelmäßig, etwas klein. Augenhintergrund normal. Keine meningitischen Erscheinungen. Leib weich, nirgends druckempfindlich. Verbandwechsel: Wunde secerniert viel schmierigen Eiter. Sinus mit sehr derben Granulationen bedeckt, fühlt sich hart an. Bei Punktion des Sinus entleeren sich nur einige Tropfen Blut Jugularisunterbindung, oberhalb der Vena facialis. Die Vena jugularis interna sieht an der Unterbindungsstelle gesund aus. Spaltung des Sinus sigmoideus und eines Teiles des Sinus transversus, Auslöffelung von grauschwarzen mit Eiter durchsetzten Thrombenmassen. Vom zentralen Teil her fast keine Blutung, vom peripheren sehr starke. Excision der eitrig infiltrierten lateralen Sinuswand. Tamponade mit Jodoformgaze, Verband.

Temperatur 39,8°—38,7°—38,0°—39,0°—38,7°—38,4°—39,0°—39,2°—38,7°—39,3°.

27. VII. Patient war zeitweise in der Nacht sehr unruhig. Atmung nicht beschleunigt, regelmäßig. Puls sehr klein, kaum zu fühlen, 150. Kochsalzinfusion.

Bewußtsein nicht getrübt. Nahrungsaufnahme reichlich. Einmaliges Erbrechen. Deutliche Milzvergrößerung nachweisbar. Herz- und Lungenbefund normal. Urin klar, enthält geringe Mengen Eiweiß.

Temperatur 39,3°—37,9°—37,9°—37,9°—38,0°—39,7°—40,2°—40,3°—39,7°—39,3°—39,5°—39,8°.

28. VII. Zustand unverändert. Verbandwechsel: Wunde sieht sehr trocken aus. Bei Lösung des Tampons aus dem Sinus transversus keine Blutung. Tampon sieht sauber aus und riecht nicht. Sinus transversus leer. Vom Bulbus geringe pulsierende eitrige Sekretion. In die Antrumwunde feuchter Verband.

Temperatur 39,8°—39,4°—39,1°—40,1°—39,8°

29. VII. Patient ist sehr schwach, liegt meist mit geschlossenen Augen da. Puls regelmäßig, 144.

Temperatur 38,8°—38,6°—39,6°—39,6°.

30. VII. Patient sieht heute etwas frischer aus und fühlt sich auch wohler als bisher. Er nimmt im Laufe des Tages 2½ Liter Milch zu sich und auch sonst leichte Kost. Puls ist etwas voller als in den vorhergehenden Tagen. Keine Kopfschmerzen. Augenspiegelbefund normal.

Temperatur 39,5°—39,5°—39,0°—39,1°—39,5°—39,2°—39,1°.

2. VIII. Langsamer Temperaturabfall. Wunde hat sich gereinigt und sieht feucht und frisch aus. Puls regelmäßig, etwas voller, nur wenig beschleunigt. Milztumor noch deutlich feststellbar. Nahrungsaufnahme sehr gut.

Temperatur 38,3°—38,8°—39,0°—37,8°—38,1°—38,3°—38,4°—38,7°—38,9°.

4. VIII. Temperatur fällt stetig ab. Patient beginnt frischer auszusehen. Wunde granuliert gut, vom Bulbus her keine Sekretion.

Temperatur 37,3°—37,3°—38,4°—38,2°—37,6°.

11. VIII. Seit 3 Tagen Temperaturen stets unter 38,0°. Befinden und Nahrungsaufnahme sehr gut. Frisches Aussehen der Wunde.

12. VIII. Gestern nach dem Abendbrote einmal Erbrechen. Klage über Stirnkopfschmerzen. Gegen 10 Uhr in der Nacht 38,7°. Heute Morgen

wieder Erbrechen. Temperatur 37,5°. Puls 120. Keine Nackensteifigkeit. Keine meningitischen Symptome. Reflexe erhalten. Die Wunde sieht vorzüglich aus.

Temperatur 37,5°—38,5°—38,0°—37,6°—37,8°.

Von da ab normaler Heilungsverlauf. Die Kräfte nahmen stetig zu, nur wurde die Rekonvaleszenz durch die langsame Überhäutung des großen Weichteildefekts sehr verlängert.

18. XI. Patient wird als geheilt entlassen. Patient hat 10 Pfund zugenommen und sieht kräftig und gesund aus.

Befund am linken Ohr. Hinter dem Ohre eine große vollständig mit gesunder Epidermis bedeckte T-förmige Narbe. Gehörgang mäßig stenosiert, trocken. Trommelfell diffus getrübt. Paracentesennarbe nicht sichtbar. Mittelohr ohne fremden Inhalt.

Hörprüfung: Flüstersprache 3 m, C_1 vom Scheitel nach links. Fis_4 gut.

Epikrise. Der Knabe suchte die Klinik auf mit den Zeichen einer gewöhnlichen Mittelohreiterung, verbunden mit Periostitis des Warzenfortsatzes. Wir glaubten deshalb auch mit unserer bei derartigen Leiden üblichen Therapie, Trommelfellparacentese, Ohreisblase und Bettruhe, zum Ziele kommen zu können. Der Erfolg dieser Therapie schien auch für diese Annahme zu sprechen, denn sofort nach der Trommelfellparacentese ließen sowohl die Schmerzen im Ohre als auch die Druckempfindlichkeit auf dem Warzenfortsatz nach. Drei Tage nach der Aufnahme traten jedoch wieder heftigere Schmerzen auf, und die Druckempfindlichkeit des Warzenfortsatzes wurde wieder erheblicher, besonders in der Gegend des Emissarium mastoideum. Hierzu kam noch am Abend eine Temperatursteigerung bis auf 39,5°. Um eine einfache Eiterretention konnte es sich hier nicht handeln, da im Gegenteil die Sekretion in den beiden letzten Tagen erheblich zugenommen hatte und die Paracentesenöffnung gut klaffte. Wir entschlossen uns deshalb zur Eröffnung des Antrum. Bei der Operation wurde ein großer extrasinöser Abszeß gefunden, der Sinus war in großer Ausdehnung mit mißfarbenen Granulationen bedeckt. Nach dem operativen Eingriff hatte der Patient große Erleichterung, die Schmerzen waren vollständig geschwunden, so daß er wieder in der Nacht Ruhe fand. Die Temperaturen hielten sich auf mäßiger Höhe, die Höchsttemperatur in den nächsten Tagen war 38,2°. Am dritten Tage nach der Operation beobachteten wir eine Morgentemperatur von 38,9°, welche wir anfangs auf eine Störung im Verdauungstraktus zurückführten. Als wir jedoch eine derartige Erkrankung ausschließen konnten und der Patient sogar nachträglich noch angab, Frostempfindung gehabt zu haben, mußten wir mit der Möglichkeit einer bestehenden Sinusthrombose rechnen. Unsere Annahme erwies sich als richtig, denn durch die am nächsten Tage

vorgenommene Punktion des mit Granulationen bedeckten Sinus konnten wir keine Blutung erzielen. Bei der nun ausgeführten Sinuseröffnung wurden reichliche Thrombenmassen zu Tage gefördert. Das periphere Ende desThrombus konnten wir erreichen, das centrale hingegen nicht. Am folgenden Tage waren wir gezwungen, wegen Herzcollapses dem Patienten eine Kochsalzinfusion zu verabreichen. Die Temperaturen waren nach der Sinusoperation nicht zurückgegangen, wofür wir eine Erklärung in einer Eiterung aus dem Bulbus venae jugularis fanden. Nur in Rücksicht auf den elenden Zustand des Patienten nahmen wir von einer Freilegung des Bulbus venae jugularis Abstand, da er eine derartige eingreifende Operation unmöglich überstanden hätte. Überraschenderweise besserte sich aber der Zustand von Tag zu Tag, die Temperaturen nahmen langsam aber stetig ab und die Eiterabsonderung aus dem Bulbus hörte sehr bald auf, so daß der Patient wider unser Erwarten in die Rekonvalescenz eintrat. Das dreimalige Erbrechen und die Temperatursteigerung an einem Tage auf 38,7° konnten wir auf eine Verdauungsstörung zurückführen. Am 18. XI. wurde der Patient als vollständig und dauernd geheilt entlassen.

Ein weiterer Fall — Lilli Popp, 6 Jahre alt, aus Gera. Aufgenommen am 12. Februar 1906, in der Rekonvalescenz. Chronische Mittelohreiterung mit Cholesteatom. Extrasinuöser Abszeß. Sinus thrombose. Multiple Kleinhirnabszesse — wird an anderer Stelle eingehend besprochen werden.

Die im Berichtsjahre in der Klinik beobachteten Todesfälle sind die folgenden:

1. Louis Amarell, 55 Jahre alt, Glasmacher, Raasen bei Schleusingen, rec. am 8. November, gestorben am 12. November 1905.

Anamnese: Am 5. Juli 1905 plötzlich ohne bekannte Ursache klopfende Schmerzen im rechten Ohr; nach 3 Tagen trat eitriger Ausfluß aus dem Ohr auf, und die Schmerzen ließen nach. Die Nächte, die infolge der Schmerzen bisher sehr unruhig waren, wurden besser. Der Ausfluß hielt nur wenige Tage an, und Patient hatte seither außer Ohrensausen keine besonderen Klagen. Am 2. November treten ohne Veranlassung plötzlich wieder bohrende Schmerzen im rechten Ohr auf, die den Patienten veranlaßten, zum Arzt zu gehen, der ihn der hiesigen Klinik überwies. Patient wurde vom 3. bis zum 8. November poliklinisch behandelt, da außer mäßigen Schmerzen im rechten Ohr keine besonderen Klagen bestanden. Am 8. traten nun ziehende Schmerzen vom Ohre aus nach der Schläfe und dem Hinterhaupt zu auf, und es erfolgte seine Aufnahme auf die Station.

Status praesens: Kräftig gebauter Mann, mäßiger Ernährungszustand; mäßiges Atherom der Arterien. Brust- und Baucheingeweide gesund. Puls 71, Temperatur 36,7°. Reflexe normal erhalten, Pupillen gleich weit, reagieren gut auf Lichteinfall; kein Nystagmus. Augenhintergrund normal. Geringes Schwanken bei geschlossenen Augen nach beiden Seiten, ohne jedoch das Gleichgewicht zu verlieren; keine Nackensteifigkeit, keine Druckempfindlichkeit der Halswirbelsäule. Urin frei von Eiweiß und Zucker.

Umgebung des Ohres: Leichte Rötung der Haut hinter der rechten Ohrmuschel (Jodanstrich). Kein Ödem; mäßiger Schmerz bei Druck auf den Proc. mastoid., besonders des Planum temporale.

Gehörgang- und Trommelfellbefund: Gehörgang rechts mittelweit; kein flüssiger Inhalt. Mäßige Senkung der hinteren oberen Gehörgangswand; daselbst scheinbarer Durchbruch der knöchernen Gehörgangswand mit knopfförmiger Vorstülpung des häutigen Gehörgangs, auf deren Höhe ein gelber Eiterpunkt sichtbar ist; die vordere untere Hälfte des Trommelfells sichtbar, getrübt, etwas gerötet, keine besondere Vorwölbung; keine Perforation im Trommelfell sichtbar; linkes Trommelfell zeigt Residuen früherer Entzündung.

Katheterismus rechts vereinzelte Rasselgeräusche, kein Perforationsgeräusch.

Hörprüfung: Flüstersprache rechts dicht vor dem Ohr, links 2 m. C_1 vom Scheitel nach rechts lateralisiert. Fis_4 rechts nur auf Nagelanschlag, links normal. Rinne rechts —, links +.

Therapie und Krankheitsverlauf: Bettruhe; Paracentese rechts, wobei kein Sekret aus der Pauke sich entleert.

9. November. Patient hat die Nacht über leidlich ruhig geschlafen, klagte erst gegen Morgen wieder über geringe ziehende Schmerzen, ausstrahlend vom rechten Ohr nach Schläfe und Hinterkopf zu. Auch im Laufe des Tages wiederholten sich einige Male diese Schmerzen. Patient fühlt sich sonst wohl, nimmt genügend Nahrung zu sich, klagt nie über Übelkeit, Augenbefund normal, Puls 68—71, kein Fieber.

10. November. Allgemeinzustand wenig verändert. Patient hat außer den genannten, zeitweise auftretenden Schmerzen keine Klagen. Umgebung des Ohres nicht verändert, keine Schwellung, nur geringe Druckempfindlichkeit der Planumgegend. Im Gehörgang kein Sekret, Klaffen der Paracentesenöffnung; Senkung der hinteren oberen Gehörgangswand nicht verändert. Typische Aufmeißelung rechts: Weichteile ohne Besonderheiten, Corticalis blutreich. Im Warzenfortsatze, dessen Corticalis sehr hart und spröde, wenig freier Eiter; disseminierte Infiltrationen. Fortnahme der Spitze, die sich als sklerosiert erweist, ohne Zellen. Bis nahe an die Spitze reicht eine größere Granulationshöhle. Im Antrum kein freier Eiter. Drain ins Antrum, Naht, Verband.

Im Eiter wurden zahlreiche Diplokokken nachgewiesen (hygienisches Institut).

Nach der Operation wiederholtes Erbrechen und starke Würgbewegungen. Abends allmählich sich steigernde Unruhe, Patient sucht wiederholt aus dem Bett zu springen und kann nur mühsam von der Nachtwache zurückgehalten werden. Temperatur gegen 8 Uhr abends 39,4°, Puls meist gegen 100. Haut- und Sehnenreflexe zum Teil gesteigert; zunehmende Trübung des Sensoriums.

11. November. Sehr unruhige Nacht, erst nach 0,01 Morph. subkutan etwas Ruhe. Harnverhaltung, Katheterismus. Wiederholtes Stöhnen, auf Fragen keine Antwort. Atmung beschleunigt, thorakal, 25. Puls 96—102, wenig gespannt, klein, regelmäßig. Pupillen eng (Morphium), reagieren träge, sind gleich weit. Passive Bewegungen des Nackens schmerzhaft, Nackenmuskulatur etwas gespannt, druckempfindlich. Reflexe heute wegen der großen Unruhe nicht deutlich festzustellen. Beine meist angezogen. Links hinten unten über der Lunge leichte Dämpfung, abgeschwächtes Atmen, einzelne Rasselgeräusche. Lumbalpunktion: Liquor sehr trübe, gelblich-grün, fließt unter erhöhtem Druck. Keine Nahrungsaufnahme. Patient läßt mehrmals Urin unter sich. Morphium nach Bedarf. Gegen Abend zunehmende Somnolenz.

12. November. Allgemeinzustand unverändert, völlige Somnolenz. Puls unregelmäßig, klein, frequent, 100—120. Atmung unregelmäßig, flach, dazwischen tiefere Respirationen. Temperatur 38.6°. Exitus letalis gegen 9 Uhr abends.

Auszug aus dem Sektionsbefunde:

Mittelgroße männliche Leiche von leidlich kräftigem Körperbau, mäßigem Ernährungszustande. Haut blaß, Abdomen flach und weich.

Schädeldach ohne Besonderheiten. Dura in der Pfeilnaht dem Schädeldach adhärent, zart, etwas blutreich, innen spiegelnd. Die weichen Hirnhäute überall trübe, innen sulzig, meist entlang den Gefäßen überall grün-gelber Eiter. Pia blutreich, im Längsblutleiter und den Sinus der Basis spärliches Blutgerinnsel, etwas flüssiges Blut. Schädelbasis: Dura wie die der Convexität, nur lateral hinten über rechtem Mittelohr linsengroße, weißgelbe Stelle mit spärlichem Eiter in der Tiefe. Der Knochen daselbst in fast Pfennigstückgröße ulceriert, am Rande um das Eiterinfiltrat injiciert; hier die Dura in über Pfennigstückgröße bindegewebig verdickt, injiciert; sonst ohne Besonderheiten. Hirnbasis eitrig. grüngelbliche Infiltration wie an der Convexität. Subarachnoideale Flüssigkeit mäßig vermehrt, trüb, eitrig. Gefäße der Basis von etwas derber Wandung, guter Füllung, besonders in beiden Fossae Sylvii. Hier in ihrer Umgebung dickes, grünes eitriges Infiltrat. Ventrikelflüssigkeit leicht vermehrt, aber klar. Plexus mäßig blutreich, mäßig spiegelnd.

Kleinhirn etwas weich, von erhöhtem Blutgehalt, schlechter Konsistenz und Zeichnung. Großhirn, Brücke und Medulla zeigen in allen Teilen ähnlichen Befund.

Brust-Bauchdecken und Bauchsitus ohne Besonderheiten. Serosa überall spiegelnd. Därme und Proc. vermif. frei. Lungen beiderseits an der Wand fibrös adhärent. Herzbeutel zart, Herz entsprechend groß, schlecht kontrahiert, ohne Besonderheiten.

Linke Lunge: Aus dem Bronchus reichlich schaumiger Schleim; Schleimhaut von reichlichem, glasigem Schleim bedeckt, geschwollen, injiciert und imbibiert. Pulmonalis frei; Pleura von blassen strangförmigen fibrösen Verdickungen bedeckt. Gewebe des Oberlappens überall lufthaltig, von erhöhtem Blut- und Saftgehalt. Unterlappen: Luftgehalt randwärts herabgesetzt, zentral völlig aufgehoben, so daß auch große Gewebsteile im Wasser untersinken; hier Schnittfläche dunkelblaurot, deutlich gekörnt.

Rechte Lunge: Bronchus, Pulmonalis, Pleura wie links, auch Oberlappen und Mittellappen. Luftgehalt des Unterlappens nirgends ganz, aber überall teilweise aufgehoben, so daß kleinste Teile im Wasser untersinken. Die Hiluslymphknoten beiderseits mäßig vergrößert, weich.

Hals- und Rachenorgane ohne Besonderheiten.

Milz: 11:7:2 cm, Kapsel ohne Besonderheiten, Parenchym rot, sehr weich und zerfließlich; Follikel quellen stärker hervor, Trabekel spärlich.

Linke Niere: 11:6:3 cm; Fettkapsel spärlich, fibröse Kapsel zart, adhärent der gekörnten, blauroten Oberfläche. Rinde schmal, Gewebe derb. Nierenbecken, Ureter und Nebenniere ohne Besonderheiten.

Rechte Niere in allen Teilen wie links, ebenso Nebenniere usw.

Blase ausgedehnt durch leicht getrübten Harn. Wand dünn, keine Besonderheiten.

Leber: 24:18:7 cm; Kapsel ohne Besonderheiten; Gewebe blutreich, gut gezeichnet, normaler Konsistenz. Gallenblase ohne Besonderheiten; ebenso Pankreas und Mesenterium.

Magen entsprechend groß, Schleimhaut schlecht gefaltet, grau-grünlich verfärbt, imbibiert, injiciert und mäßig geschwollen.

Darm ohne Besonderheiten, ebenso Proc. vermif. und Coecum.

Diagnosis post mortem: Leptomeningitis purulenta acuta, Hirnödem, Arteriosklerose der Aorta und Kranzgefäße, hypostatische Pneumonie beider Unterlappen, besonders links, Pleuritis adhaesiva beiderseits, Bronchitis catarrhalis et purulenta bilateralis, Altersschrumpfniere, subakuter Blasenkatarrh, Gastritis chronica.

Sektion des Schläfenbeins.

Die hintere obere Gehörgangswand zeigt ausgedehnte kariöse Zerstörung mit Granulationsbildung, die die Gehörgangswand gesenkt hat und sich zum Teil hindurchdrängt. Trommelfell erhalten, sehnig verdickt; Hammer gesund, vom Amboß fehlt langer Schenkel; Paukenschleimhaut geschwellt, kein

freier Eiter in der Pauke; Steigbügel gesund, in normaler Lage. Im rechten Warzenfortsatze zahlreiche disseminierte Eiterherde, die auch weit in die Pyramide hinein zu verfolgen sind und dicht an das Labyrinth heranreichen, ohne dasselbe bisher wesentlich in Mitleidenschaft zu ziehen. Die Vitrea der Schädelbasis ist an der Grenze von Schuppe und Felsenteil, dicht unterhalb des hintersten Teiles der Fissura petro-squamosa in Pfennigstückgröße zerfressen, und kann man von hier aus in der sehr blutreichen Spongiosa zahlreiche kleine Eiterherde bis nach der Operationshöhle verfolgen. Die Dura über dieser Stelle ist in über Linsengröße gelblich verfärbt und zeigt an der Außenseite, die der kariösen Stelle aufliegt, schlaffe eitrige Granulationsbildung. Im hinteren und oberen Bogengange geringe Hyperämie, sonst keine pathologischen Veränderungen des Labyrinths. Sämtliche Sinus frei.

Epikrise: Wir haben es hier mit einem jener traurigen Fälle von postoperativer Meningitis zu tun, wie sie Zeroni in seiner Arbeit: „Die postoperative Meningitis“ (Dieses Archiv. Bd. LXVI, S. 199 ff.) zusammenstellt. Bei der Aufnahme des Patienten und auch noch kurz vor der Operation waren keinerlei Zeichen vorhanden, die die Annahme einer beginnenden Meningitis rechtfertigten. Erst nach der Operation, und zwar schon am Abend des Operationstages selbst, setzten die ersten Erscheinungen ein, die in der darauf folgenden Nacht und am folgenden Morgen manifest wurden; geradezu stürmisch war der weitere Verlauf, denn schon nach 2 Tagen war der Tod eingetreten.

Die Sektion rechtfertigt nun die Annahme, daß schon vor der Operation eine latente intermittierende Meningitis bestanden haben muß. Unzweifelhaft waren die Entzündungserreger auf die Meningen von der kariösen Stelle der Schuppe aus übergegangen, die ihrerseits durch die zahlreichen disseminierten Eiterherde in der entzündeten Spongiosa mit der Operationshöhle in Zusammenhang stand.

Wir müssen nun annehmen, daß das Aufflackern der Entzündung durch eine Neuinfektion infolge Einwanderung von Entzündungserregern aus dem Mittelohrzustande gekommen ist, und zwar durch Vermittelung der bei der Operation neugeschaffenen Wege. Daß eine derartige Neuinfektion in schon vorhandenen Entzündungherden eine gefährliche Steigerung der Entzündung, wie hier unmittelbar im Anschluß an die Operation, hervorrufen kann, ist erklärlich.

Erwähnt sei noch die Hyperämie in dem hinteren und oberen Bogengange, die wohl als Ursache des in letzter Zeit vorhandenen subjektiven Schwindels angesehen werden kann.

2. Willy Karrasch, 10 Jahre alt, Arbeitersohn, Staßfurt, aufgenommen am 2. Mai 1905, gestorben am 2. Juli 1905.

Anamnese: Seit frühester Kindheit hatte Patient Ohreiterung auf beiden Ohren; in letzter Zeit stärkere Eiterung und zeitweise Schmerzen im linken Ohre. Schwindelgefühl soll nie bestanden haben, ebensowenig Übelkeit und Erbrechen. Auffallende Schwerhörigkeit beiderseits.

Status praesens: Mittelkräftig gebautes Kind in gutem Ernährungszustand. An Brust- und Baucheingeweiden keine krankhaften Veränderungen, Haut- und Sehnenreflexe normal, Pupillen gleichweit, gute Reaktion, Augenhintergrund normal, kein Schwindelgefühl oder Schwanken bei geschlossenen Augen. Temperatur 37,2. Puls 82. Urin ohne Eiweiß und Zucker.

Umgebung des Ohres ohne Besonderheiten.

Gehörgangs- und Trommelfellbefund: In beiden Gehörgängen reichlicher, dickflüssiger, stinkender Eiter. Rechtes Ohr: Fast Totaldefekt des Trommelfells, Rest vom Hammergriff und kurzer Fortsatz zu erkennen. Hinten oben im Attik Caries zu fühlen. Linkes Ohr: Vorderes Trommelfellsegment erhalten, der medialen Paukenwand anliegend. Hinten oben großer mit Epidermis ausgekleideter Krater, aus dem mit der Sonde und beim Ausspülen zerfallene Cholesteatommassen entfernt werden.

Hörprüfung: Flüstersprache beiderseits 2—3 m entfernt gehört, Rinne beiderseits negativ, Fis_4 beiderseits gut erhalten, C_1 vom Scheitel nach rechts lateralisiert.

Therapie: Ausspülung links mit Antrumröhrchen, Einträufelung von Tetraborsäurelösung beiderseits.

Krankheitsverlauf: 7. V. Patient hat keine besonderen Klagen. Eiterung besteht unverändert fort.

12. V. Ausspülung beiderseits mit Formalinlösung, da Eiterung sehr fötid. Zahlreiche Cholesteatommassen werden bei Ausspülung des linken Ohres entfernt.

16. V. Totalaufmeißelung links. Weichteile und Corticalis normal. Die ganzen Mittelohrräume von einem großen, zerfallenen, fötiden Cholesteatom in Tumorform erfüllt, die Cholesteatomhöhle zeigt glatte, wie gedrechselte Wandungen. Ossicularreste. Spaltung usw.

17. V. Patient hat seit gestern Husten, klagt zeitweise über Schmerzen über beiden Lungen. Ausgedehnte Bronchitis. Geringe Temperatursteigerung.

19. V. Husten geringer. Bronchitis hat sich gebessert. Kein Erbrechen. Keine Kopfschmerzen, leichte Temperatursteigerung.

21. V. Verbandwechsel. Wunde ohne Besonderheiten. Noch geringe Bronchitis mit leichten Temperatursteigerungen. Puls 80—84, regelmäßig.

24. V. Bronchitis geheilt. Patient fühlt sich sehr matt, hat aber keine besonderen Klagen. Augenbefund keine Besonderheiten. Keine Nackenschmerzen. Stets leichte Abendtemperaturen.

29. V. Langsames Ansteigen der Abendtemperatur (38,7°); zeitweise Flimmern vor Augen; sonst keine verdächtigen Erscheinungen.

1. VI. Gegen Abend hat Patient zum ersten Mal Erbrechen, gleichzeitig Klagen über Stirnkopfschmerzen. Reflexe normal, Pupillen gleichweit, kein Nystagmus. Temperaturen 38,9°—39,2°—38,6°. Puls 120, weich, regelmäßig.

2. VI. Kopfschmerzen unverändert fort, mäßiger Opisthotonus, geringe Druckempfindlichkeit der Halswirbelsäule, jedoch werden Bewegungen des Kopfes passiv und aktiv ohne besondere Schmerzen ausgeführt. Beim Aufrichten klagt Patient über Schwindelgefühl. Ausdruck der Augen ist matt, Zunge trocken. Reflexe normal, Sensorium frei. Augenhintergrund normal. Beim Verbandwechsel wird eine über hirsekorngroße ziemlich harte Granulation vor dem horizontalen Bogengang in der Gegend des Steigbügels festgestellt. Mit der Sonde kommt man unterhalb derselben auf rauhen Knochen. Temperatur 38,2, Puls 112.

Lumbalpunktion. Es entleeren sich nur einige Tropfen Liquors, da dieser mit etwas Blut vermischt ist, war seine Beurteilung nicht eindeutig.

Abendtemperatur 37,7.

3. VI. Kopfschmerzen bedeutend geringer, kein Opisthotonus, fast fieberfrei.

5. VI. Die Granulation hat sich um das Doppelte vergrößert. Patient hat keine Kopfschmerzen, kein Schwindelgefühl; guter Appetit.

9. VI. Gegen Abend einmal Erbrechen, stärkere Stirnkopfschmerzen. Temperatur 38,0.

10. VI. Mehrmals Erbrechen, langsam zunehmende Nackensteifigkeit. Wunde unverändert. Temperatur bis 40,0.

11. VI. Der rechte Warzenfortsatz an der Spitze etwas druckempfindlich, Ohr sonst unverändert, keine Senkung, Eiterung mäßig. Lumbalpunktion, wobei nur einige Tropfen Blut entleert werden. Totalaufmeißelung rechts: Weichteile und Corticalis ohne Besonderheiten, im Antrum Cholesteatomtapete, an der hinteren Wand mehrere mit Schleimeiter erfüllte Zellen; sehr weit nach vorn verlagerter Sinus, in größerer Ausdehnung freigelegt, gesundes Aussehen. Am Tegmen tymp. eine ungefähr hirsekorngroße Granulation; am Amboß fehlt langer Schenkel, Hammer fehlt. Spaltung usw.

Nach der Operation sofortiger Temperaturabfall, geringe Kopfschmerzen. besseres Allgemeinbefinden.

Zustand in den nächsten Tagen wenig verändert, stets leichte Abendtemperaturen.

23. VI. Patient hat wieder stärkere Stirnkopfschmerzen, Temperatur zwischen 39,1 und 38,5.

24. VI. Nachts Erbrechen, Puls klein, beschleunigt (136). Schwankende Kopfschmerzen, Sensorium frei, im übrigen unverändert.

26. VI. Mehrmaliges Erbrechen, seit heute auffallend langsame Sprache, schwere Besinnlichkeit. Behinderte Kopfbewegung, mäßige Druckempfindlichkeit. Nachmittags plötzlich eintretende große Unruhe, Flockenlesen, Jaktation, Patient kann nur mit Mühe im Bett festgehalten werden, lautes Aufschreien. Sensorium vollständig getrübt. Pupillen über mittelweit, reagieren träge, Augenhintergrund normal, Patellarreflexe links aufgehoben, rechts normal. Facialisspasmen rechterseits, Puls 92, gespannt Zunehmendes Coma. Lumbalpunktion: Liquor unter sehr hohem Druck, trüb. eitrig. Im Ausstrich zahlreiche Streptokokken. Nachts vermehrte Unruhe, wiederholtes Aufschreien, Patient läßt Urin unter sich.

27. VI. Temperatur 37,5—39,0, Puls weich (124); Sensorium heute zeitweise freier. In den aus dem Liquor angelegten Kulturen Streptokokken. Coma abwechselnd mit Delirien.

28. Juni. Zustand unverändert.

30. Juni. Zeitweise sehr starke Unruhe, Stuhl und Urin läßt Patient unter sich; völlige Benommenheit.

1. Juli. Patient liegt in tiefem Coma, Pupillen maximal erweitert, Atmung beschleunigt, keuchend; Flockenlesen.

2. Juli. Abends nach unverändertem Zustand Exitus.

Auszug aus dem Sektionsprotokoll: Schädeldach symmetrisch, zart, Innenfläche ohne Besonderheiten. Duraaußenfläche glatt, ziemlich blutreich, durchscheinend, gespannt, Innenfläche glatt, trocken, blaß. Weiche Häute zart, durchsichtig, im Bereich des Stirnlappens dick, eitrig infiltriert. Im übrigen durchsichtig, Pialgefäße stark injiziert. Subarachnoidealflüssigkeit spärlich, leicht getrübt. Weiche Häute am Chiasma, Pons und Kleinhirn und Unterfläche dick eitrig infiltriert, desgleichen in der Fossa Sylvii. Balken stark vorgewölbt, durch dünnflüssigen gelbgrünen Eiter, der sich in allen Kammern, besonders dick in der Rautengrube findet. Ependym der Ventrikel matt, ziemlich blutreich. Tela chorioidea zart, Plexus ödematös, eitrig blutig belegt. Kleinhirn blutreich, saftreich, sehr weich, gut gezeichnet. Marklager mit reichlichen Blutpunkten, desgleichen Hirnstamm, Großhirn. Die Sinus transversi und rectus inf. enthalten lockere Cruorgerinsel. Unterhalb des Proc. spinal. des 4. Lendenwirbels findet sich eine eingetrocknete Punktionsöffnung; Dura des Rückenmarks stark gespannt, injiziert. Bei Herausnahme des Rückenmarks

fließen mehrere Kaffeelöffel dick-rahmigen Eiters heraus. Die sehr blutreichen, ödematösen Häute auch hier stark eitrig infiltriert. Rückenmarksubstanz ödematös, schlecht gezeichnet.

Fettpolster der Brust- und Bauchhaut spärlich. Muskulatur blaß. Lungen nirgends verwachsen, Brusthöhle leer. Herzbeutel von ödematösem Fettgewebe bedeckt, enthält 10 cbcm klaren Serums. Herz ohne Besonderheiten; aus dem linken Bronchus auf Druck schaumiger Schleim Pulmonalis frei, Lymphknoten weich, kirschkerngroß. Pleura glatt, glänzend. Linker Oberlappen ohne Besonderheiten. Unterlappen sehr blut- und saftreich, in den Randpartien ziemlich scharf umschriebene ca. hasel- bis walnußgroße luftleere blutreiche über der Schnittfläche prominierende, gekörnte, dunkel und hellrote Herde. Rechte Lunge ohne Veränderungen, ebenso Rachenorgane.

An Milz, Nieren, Nebennieren, Leber keine Veränderungen

Magen stark dilatiert, Wand dünn, Schleimhaut blaß, wenig gefaltet, deutlich Etat mameloné. Dünndarmschleimhaut blaß, etwas injiziert, im unteren Teile sehr deutliche Follikel.

Dignosis post mortem: Leptomeningitis basalis et spinalis purulenta, Pyocephalus internus, Ödem des Gehirns, Bronchopneumonische Herde des linken Unterlappens, Gastritis chronica atrophica.

Sektion des Schläfenbeins (linkes):

Frisches Granulationspolster in allen Mittelohrräumen; derbe Granulation in der Steigbügelgegend. Steigbügel aus seiner Verbindung im ovalen Fenster gelöst, Platte durch Caries fast völlig zerstört, ebenso ein Teil des einen Schenkels; auch die Umgebung des ovalen Fensters ist rauh, teilweise mißfarben. Eitrig-seröse Flüssigkeit kommt aus dem ovalen Fenster. Rundes Fenster intakt. Labyrinth voll von Eiter, der sich den Nerven entlang zum Porus acusticus internus verfolgen läßt. Rechtes Schläfenbein keine Besonderheiten.

Epikrise: Patient bot bei seiner Aufnahme nicht die geringsten Anhaltspunkte für eine intrakranielle Komplikation der Otitis. Die ausgeführte Totalaufmeißelung schien auch anfangs einen ganz normalen Heilungsverlauf nehmen zu wollen; die leichte Temperatursteigerung nach der Operation fand ihre Erklärung in der aufgetretenen Bronchitis. Erst zwölf Tage nach der Operation trat das erste verdächtige Symptom, Flimmern vor Augen, auf; gleichzeitig stieg langsam die Temperatur trotz längst geheilter Bronchitis, und bald mehrten sich die Symptome. Leider ließ uns, wie es nicht selten der Fall ist, die Lumbalpunktion anfangs im Stich, und erst kurz vor dem Tode lieferte sie unter sehr hohem Druck stehende trübe Streptokokken enthaltende Flüssigkeit.

Dieser Fall gehört zu der traurigen Reihe von Fällen, in denen unmittelbar oder wenige Tage nach einem ohne vorhergegangene bedrohliche Symptome unternommenen operativen Eingriff sich eine Meningitis anschloß. Ausgegangen war die Menigitis von dem vereiterten Labyrinth und zwar war die Eiterung längs der Nerven durch den Porus

acusticus internus fortgeschritten, während in das Labyrinth die Infektion durch das Foramen ovale erfolgt war.

Es bleibt nun die Frage offen, wie diese Infektion des Labyrinths zustande kam, und inwiefern durch die Operation dieser Vorgang hervorgerufen werden konnte.

Sicher ist, daß die Operation die mittelbare Veranlassung des so ungünstigen Verlaufs der Krankheit gewesen ist. In unserem Falle war der Steigbügel zum großen Teil kariös und fast völlig aus seiner Verbindung im ovalen Fenster gelöst; ebenso zeigte die Umgebung des Fensters geringe kariöse Erkrankung. Anormale Verhältnisse haben also hier sicherlich schon vor der Operation vorgelegen und wir gehen wohl nicht fehl, daß eine teilweise Zerstörung des Ringbandes und eine Erkrankung der Steigbügelplatte bereits vorhanden waren. Ob nun erst durch die Manipulation in der Pauke während der Operation eine Infektion des Labyrinths zustande gekommen ist, indem aus dem Mittelohr Keime in das Labyrinth gelangten, oder ob die nach der Operation unerläßliche Tamponade durch Schaffung veränderter Zirkulationsverhältnisse oder durch Hervorrufen von Sekretstauung im bereits erkrankten Labyrinth ein rascheres Fortschreiten ermöglichte, lassen wir dahingestellt.

3. Ernst Bergmann, 15 Jahre alt, Dienstknecht, Gröbitz. Aufgenommen am 9. September, gestorben am 26. September 1905.

Anamnese: Seit mehreren Jahren Ohreiterung links; seit 8 Wochen zunehmende Schwerhörigkeit links; vor 6 Wochen stellte Patient sich in hiesiger Klinik vor, und es wurde eine Hammer-Amboßexcision in Aussicht gestellt. Am 9. September 1905 wurde Patient zur Ausführung der Operation aufgenommen.

Status praesens: Sehr kräftig gebauter Mann. An Brust- und Baucheingeweiden keine Besonderheiten. Augenbefund normal. Reflexe erhalten. Kein Schwindel; fieberfrei.

Umgebung des Ohres: Ohne Besonderheiten.

Gehörgang- und Trommelfellbefund: Linkes Ohr: Gehörgang weit, in der Tiefe etwas Eiter, nicht besonders fötid. Trommelfell gerötet und verdickt, teilweise eingezogen. Über dem Proc. brevis eine eitrig belegte Fistelöffnung, durch welche die Sonde den kariösen Hammerkopf fühlt; rechtes Ohr ohne Besonderheiten.

Hörprüfung: Linkes Ohr: Flüstersprache 20 cm; rechts 5 – 6 m. Fis_4 normal; C_1 nach links lateralisiert. Rinne links negativ.

Therapie und Krankheitsverlauf: Hammer-Amboßexcision links: Hammer in Granulationen eingebettet, Kopf kariös. Amboß nicht gefunden.

12. September. Verbandwechsel; reichliche fötide Sekretion aus der Pauke.

14. September. Patient hat sich in der Zwischenzeit leidlich wohl gefühlt, bisher keine Klagen. Seit heute Morgen plötzlich auftretender Brechreiz und Schwindelgefühl, Pupillen gleich weit, träge Reaktion, geringer Nystagmus. Augenhintergrund normal. Leichte Temperatursteigerung. Nacken nicht druckempfindlich, Bewegungen des Kopfes nicht behindert. Beim Aufrichten Schwindelgefühl.

16. September. Patient klagt über leichten Stirnkopfschmerz, mäßiges Schwindelgefühl. Sekretion aus der Pauke unverändert; keine Nackensteifigkeit, keine Druckempfindlichkeit der Halswirbelsäule, geringer Nystagmus. Pupillen gleich weit, träge Reaktion. Stets leichte Abendtemperaturen.

19. September. Im Befund keine wesentliche Veränderung. Temperatur zwischen 38,6 und 39,1°.

21. September. Temperaturen halten an; andauernd Klagen über Schwindel und Stirnkopfschmerzen; kein Erbrechen. Augenbefund wie bisher; keine Gesichtslähmung. Totalaufmeißelung links: Weichteile und Corticalis normal; kariöse Excavation der lateralen Attikwand. Amboß liegt in der Tubengegend, sein langer Schenkel fast völlig zerstört. Im Aditus und Antrum graue mißfarbene Granulationen und Karies. Freilegung des Sinus, die Zellen um denselben mit mißfarbener Schleimhaut angefüllt. Resektion der Spitze und weite Freilegung des Sinus mit fibrösem Belag, füllt den Sulcus nicht aus und zeigt auf seiner Höhe eine Delle. Plastik usw.

22. September. Klagen über Schmerzen in der linken Kopfseite, die nach der Schulter ausstrahlen. Sensorium vollständig frei, Reflexe erhalten. Nystagmus, Augenbefund unverändert. Temperaturen: 39,6—39,4—40,1—40,3—39,9°.

23. September. Jugularisunterbindung, Sinusoperation; kein Thrombus; starke Blutung, die auf Tamponade steht. Gegen Abend zunehmende Unruhe, leichte Delirien. Sensorium getrübt, Reflexe stark herabgesetzt. Mehrmaliges Erbrechen. Pupillen weit, kaum nachweisbare Reaktion. Temperaturen: 39,1—38,2—38,4—39,5°.

24. September. Sehr unruhige Nacht. Sensorium völlig getrübt. Reflexe erloschen; Opisthotonus.

26. September. Patient sehr unruhig in der Nacht, am Tage Coma. Temperaturen: 38,7—38,1—38,6—38,8°. Exitus.

Auszug aus dem Sektionsprotokoll:

Große männliche Leiche. Hinter dem linken Ohr findet sich eine T-förmige, bis auf die freiliegende Dura reichende Operationswunde. Die Wundränder reizlos, Grund der Wunde rein. Schädeldach nach rechts leicht ausgebuchtet.

Duraaußenfläche glatt, spiegelnd, mäßig blutreich, durchscheinend, ziemlich gespannt. Innenfläche glatt, blaß, trocken. Weiche Häute leicht getrübt, entlang den Gefäßen sehr zart eitrig infiltriert. Die Infiltration ist an der Basis stärker ausgesprochen, besonders am Chiasma, Pons und Kleinhirnschenkeln. Piagefäße ziemlich stark injiciert, Gyri sehr stark abgeplattet, Sulci seicht, Balken vorgewölbt. Seitenventrikel leicht erweitert durch trübe, spärliche Flüssigkeit. Ependym sehr feucht, Rautengrube ebenfalls erweitert, enthält trübe Flüssigkeit.

Kleinhirn symmetrisch, blutarm, mäßig feucht, gut gezeichnet, ebenso Hirnstamm, Pons und Medulla.

Großhirnhemisphären blutärmer, besonders die Rinde, von mittlerer Konsistenz, guter Zeichnung.

Die Sinus der Dura enthalten lockere, dunkelrote Cruormassen, der linke Bulbus jugularis durchgängig.

Fettpolster der Brust- und Bauchhaut gering, Muskulatur sehr gut entwickelt. Die Lungen berühren sich in der Medianebene, sind im Bereich der Unterlappen leicht flächenhaft verwachsen.

Herz entsprechend groß, gut kontrahiert, Tricuspidalis für drei, Mitralis für zwei Finger durchgängig. Arterielle Klappen schließen, Klappenapparat des rechten Herzens ohne Besonderheiten. Am freien Rande der zarten Mitralklappe einige warzenförmige, äußerst feine, mit zartem Cruorgerinsel bedeckte Wucherungen. Im übrigen Segel blaß, Sehnenfäden, Papillarmuskel ohne Besonderheiten.

Pleura der linken Lunge ohne Besonderheiten, unter derselben hellgraurote zarte, punktförmige Ekchymosen, zum Teil in Linien. Oberlappen gebläht, überall nachgiebig, lufthaltig, mäßig blutreich, saftarm. Schnittfläche glatt, graurötlich. Unterlappen voluminös, etwas schwerer, blutreicher

und saftreicher. In den zentralen Partien der hellroten Schnittfläche schwarzrote, über linsengroße Flecke, die bis kirschkerngroßen, scharf umschriebenen luftleeren Herden angehören. Rechte Lunge wie links, die Ekchymosen und embolischen Herde im Unterlappen ausgedehnter wie links.

Hals- und Rachenorgane: Tonsillen sehr groß, von alten Eiterpfröpfen durchsetzt, blaß; sonst keine Veränderungen.

Milz: 13:7:3, Kapsel glatt, Follikel gerade sichtbar, Trabekel nicht vermehrt.

Linke Niere: Rinde mäßig gut gezeichnet, blutreich, ebenso die Pyramiden. Rechte Niere ebenso beschaffen.

Leber, Magen, Pankreas, Mesenterium, Blase ohne Besonderheiten, desgleichen die Darmschleimhaut.

Diagnosis post mortem: Leptomeningitis purulenta acuta, Pyocephalus internus acutus, Anämie und Ödem des Gehirns, hämorrhagische embolische Herde in beiden Lungen, besonders in beiden Unterlappen, Endocarditis verrucosa recens valvulae mitralis, Milztumor, Hyperämie der Niere.

Sektion des Schläfenbeins:

Alle Sinus frei, Steigbügel in normaler Lage, kariös, Platte fehlt zum Teil. Labyrinth voll dickflüssigen Eiters, Nerven im Porus acusticus internus dickeitrig infiltriert.

Epikrise: Ähnlich wie bei Fall Karrasch liegen auch hier die Verhältnisse. Auch hier waren nicht die geringsten Symptome einer Labyrintherkrankung oder intrakraniellen Komplikation vor der Operation (Hammer-Amboßexcision) nachzuweisen. Erst 4 Tage später zeigten sich die ersten Erscheinungen (Brechreiz, Schwindelgefühl).

Es liegt in diesem Falle die Wahrscheinlichkeit nahe, daß durch die Manipulationen in der Paukenhöhle eine Exacerbation der Entzündung daselbst hervorgerufen wurde und ein Fortschreiten derselben in das Labyrinth durch das ovale Fenster stattgefunden hatte. Daß eine Zerstörung im ovalen Fenster vorlag, hat die Schläfenbeinsektion ergeben und es war somit der Weg für eine Labyrinthinfektion schon vor der Operation vorhanden.

Trotzdem wir über die Diagnose Meningitis kaum im Zweifel sein konnten, so mußten wir doch noch infolge des Operationsbefundes vom 21. 9. 06 an eine Erkrankung des Sinus denken; die ausgeführte Sinusoperation ergab jedoch einen negativen Befund.

In seiner Arbeit: „Die postoperative Meningitis“ hat Zeroni darauf hingewiesen, daß den Defekten an den Labyrinthfenstern eine besondere Gefahr für das Weiterschreiten einer Labyrinthentzündung nach der Operation zugeschrieben werden muß, eine weitaus größere als den Defekten der Bogengänge. Auch unsere Beobachtungen bestätigen dies. Verhältnismäßig oft finden wir bei Totalaufmeißelungen Fisteln mit oder ohne Granulationen im horizontalen Bogengange, ohne daß eine Labyrintheiterung da-

mit verbunden war. Auch in unseren hier erwähnten 4 Fällen von Labyrintheiterung war nur eine vom Bogengangsdefekt aus zustande gekommen.

4. Wilhelm Eisleben, 46 Jahre alt, Metallarbeiter, Finsterwalde, aufgenommen am 22. Mai, gestorben am 3. Juni 1905.

Anamnese: Seit der Kindheit ohne bekannte Ursache mit Unterbrechung Ohreiterung beiderseits Seit 5 Jahren zunehmende Eiterung mit zeitweisen Schmerzen im linken Ohr, Schwerhörigkeit und im letzten Jahr zeitweise auftretendes Schwindelgefühl bei der Arbeit; seit 8 Tagen allgemeine Mattigkeit, halbseitige (links) Stirnschmerzen, Appetitlosigkeit.

Status praesens: Mittelkräftig gebaut, mittlerer Ernährungszustand. Brust- und Bauchorgane gesund, nur Magengegend druckempfindlich (angeblich seit Jahren Magenkatarrh). Augenbefund normal, kein Schwanken, keine Übelkeit. Haut- und Sehnenreflexe gut erhalten. Urin ohne krankhafte Bestandteile. Fieberfrei.

Umgebung des Ohres ohne Besonderheiten.

Gehörgangs- und Trommelfellbefund: Links: Weiter Gehörgang, in der Tiefe geringe Menge nicht besonders stinkender Eiter; Trommelfell trübe, narbig eingezogen, Defekt mit großem Krater der hinteren oberen, knöchernen Gehörgangswand; rauher Knochen, Eiter aus dem Krater. Im Defekt Steigbügelköpfchen zu sehen, von weißer Farbe und rauh zu fühlen. Rechts: Vorn unten narbiges Trommelfellsegment, Labyrinthwand epidermisiert, Pauke trocken; hinten oben großer epidermisierter Krater, in dem rauher Knochen zu fühlen.

Hörprüfung: Flüstersprache rechts ad concham, links Zahlen 3 m, Worte 1½ m. C_1 vom Scheitel beiderseits gleich stark, Fis_4 rechts erst auf Nagelanschlag. Rinne links minus, rechts Uhr weder vor dem Ohr, noch vom Warzenfortsatz aus zu hören.

Therapie und Krankheitsverlauf: Bettruhe, Reinigung des Gehörganges, Gazestreifen.

24. Mai. Zustand unverändert, kein Fieber. Totalaufmeißelung. Weichteile normal, Warzenfortsatz sklerosiert; außer dem normal großen Antrum nur noch zwei etwa halblinsengroße Zellen vorhanden. In allen diesen Räumen Karies mit Granulationen und etwas eingedickter Eiter. Amboß fehlt, vom Hammer nur der Griff vorhanden. Trommelfellrest verkalkt. Plastik usw.

Geringes Erbrechen nach der Operation; geringer Nystagmus beim Blick nach links.

26. Mai. Patient hat keine besonderen Klagen, ist fieberfrei.

29. Mai. Gegen Morgen hat Patient einmal erbrochen. Klagen über Stirnkopfschmerzen. Verbandwechsel: Wunde sieht gut aus; Pupillen gleich weit, reagieren prompt, Nystagmus verstärkt. Augenhintergrund normal. Reflexe erhalten. Sensorium frei. Nackenmuskulatur nicht gespannt, nicht druckempfindlich. Puls 92. Temperaturen: 36,2—37,4—36,0—37,2—37,4°.

30. Mai. Nacht infolge heftiger Stirnkopfschmerzen sehr unruhig, gegen Morgen Erbrechen. Die Stirnkopfschmerzen halten den ganzen Tag über an. Keine Druckempfindlichkeit der Halswirbelsäule, kein Opisthotonus, Reflexe normal. Sensorium frei. Gegen Abend Morphium 0,01. Puls 92—100. Temperaturen: 38,1—38,7—40,0—39,5—38,9—38,8°.

31. Mai. Wieder sehr unruhige Nacht, häufiges Stöhnen infolge heftiger Kopfschmerzen. Mehrmals Erbrechen. Lumbalpunktion: Liquor unter niedrigem Druck, trübe. Im Ausstrich Streptokokken. Verbandwechsel: Wunde reaktionslos, etwas trocken.

Sensorium vollständig frei. Patient ist völlig orientiert; kein Opisthotonus. Reflexe normal; Augenhintergrund ohne Besonderheiten; starker Nystagmus nach links. Puls 100; Temperaturen: 38,9—39,0—39,5—40,0—39,7—39,3—38,9°. Morphium 0,01.

1. Juni. Nacht etwas ruhiger, Patient ist euphorisch, Sensorium jedoch frei. Patient antwortet auf jede Frage richtig, lacht aber stets dabei. Kopf-

schmerzen geringer. Geringe Steifigkeit der Nackenmuskulatur ohne wesentliche Druckempfindlichkeit. Augenbefund unverändert, normal. Puls 96; Temperaturen: 38,5—38,8—39,7—39,5—39,6—39,8—39,4°. Auch in den aus dem Liquor cerebrospin. angelegten Kulturen sind Streptokokken in mäßiger Anzahl nachgewiesen (Hygienisches Institut).

2. Juni. In der Nacht wieder Klagen über stärkere Kopfschmerzen. Patient ist etwas zögernd im Antworten, erst auf energisches Zureden konzentriert er seine Gedanken und antwortet richtig auf Fragen; kein Erbrechen; keine Nahrungsaufnahme wegen Übelkeit. Puls stets über 100. Temperaturen nicht wesentlich verändert.

3. Juni. In der Nacht zunehmende Unruhe, am Morgen Coma. Patient spricht vor sich her, stöhnt öfters, Flockenlesen, will öfters zum Bett hinaus, läßt Urin unter sich. Pupillen über mittelweit, kaum nachweisbare Reaktion. Puls und Temperatur unverändert. Am Nachmittage Exitus im Coma.

Auszug aus dem Sektionsprotokoll:

Ältere männliche Leiche in mittlerem Ernährungszustand. Starre und Flecke vorhanden. Haut und sichtbare Schleimhäute blaß; Umgebung der Ohrwunde ohne Besonderheiten.

Schädeldach ziemlich schwer, mit der Dura fest verwachsen, symmetrisch, Diploë fehlt fast vollkommen. Duraaußenfläche mit blassen Granulationen, besonders neben dem Sinus longitudinalis besetzt, wenig blutreich, kaum durchscheinend. Innenfläche mit äußerst feinen kleinen Fibrinbelägen, die zum Teil blutig gefärbt sind, belegt. Im Sinus longitudinalis wenig Blut, weiche Häute getrübt, ödematös, längs der Gefäße durch blaue Bindegewebszüge verdickt. Pialgefäße stark injiciert, subarachnoideale Flüssigkeit vermehrt, trüb, von Eiterflocken durchsetzt, insbesondere im Bereich der Fossa Sylvii und an der Convexität. Gefäße der Hirnbasis kollabiert, Seitenventrikel leicht erweitert. Ependym glatt, Rautengrube nicht erweitert.

Kleinhirn sehr weich, ödematös, gut gezeichnet, blutarm. Ganglien des Stammes blaß, ebenso Hemisphären. Rinde verschmälert, verwaschen. Sinus der Schädelbasis enthalten lockere Cruorgerinsel.

Duralsack des Wirbelkanals etwas gespannt, Spinalflüssigkeit getrübt durch feine Eiterflocken. Innenfläche der Dura glatt, blaß. Weiche Häute ödematös, injiciert, eitrig infiltriert. Rückenmarksubstanz ödematös, blaß. Zeichnung verwaschen.

Das fettreiche Netz blaß, bedeckt die mäßig geblähten Därme, deren Serosa blaß, glatt, glänzend, feucht. Keine Verwachsung; Bauchhöhle leer, Zwerchfellstand rechts unterer Rand der dritten, links der vierten Rippe. Lungen mit der Brustwand leicht verwachsen, Brusthöhle leer. Herzbeutel in Handtellergröße freiliegend, von wenig Fett überlagert, enthält einige Tropfen klaren Serums, Innenfläche glatt, glänzend.

Herz gut kontrahiert, enthält reichlich flüssiges Blut, neben spärlichem Gerinsel. Tricuspidalis für drei, Mitralis für zwei Querfinger durchgängig. Klappenapparat zart, intakt, gute Schlußfähigkeit. Aorta elastisch, rechte Kranzarterie entspringt 1 cm oberhalb des Sin. valsalv. Kranzgefäße erweitert, die Wand verdickt, die Intima verfettet, Myokard braunrot, feucht, leicht getrübt.

Linke Lunge: Aus dem linken Bronchus wenig blutig-schaumige Flüssigkeit, Schleimhäute stark imbibiert, Lymphknoten schiefrig induriert, zum Teil weich. Pleura leicht getrübt, durch zarte fibrinöse Stränge verdickt, unter derselben hier und da ältere braunrote Ekchymosen. Oberlappen voluminös, schwer, blut- und saftreich, überall lufthaltig. Schnittfläche dunkelrot, stark pigmentiert, glatt. Unterlappen schwer, sehr blut- und saftreich, Luftgehalt fast überall vollkommen aufgehoben, Schnittfläche dunkelschwarzrot, leicht gekörnt.

Rechte Lunge: Bronchien, Lungengewebe und Pleura wie links.

Tonsillen blaß, zerklüftet, ohne Besonderheiten.

Schleimhaut der Gaumenbögen und des Rachens blaß, Speiseröhrenschleimhaut maceriert. Kehlkopf ohne Besonderheiten. Schilddrüse blutreich, weich. Luftröhre normalen Befund.

Milz: 11:7:2,5 cm. Kapsel dick, gerunzelt, Pulpa hellrot, etwas weich, auch sonst normal.

Rechte Niere entsprechend groß, Fettkapsel gering fibröse, derb, abziehbar. Rinde 5—7 mm breit, gut gezeichnet, scharf gegen die Pyramiden abgesetzt, die ohne Besonderheiten. Nebenniere erweicht.

Rechte Niere und Nebenniere wie links.

Leber entsprechend groß, weich, Kapsel glatt, durchsichtig, Zeichnung deutlich, mäßig blutreich. Gallenblase ohne Besonderheiten.

Magen mäßig ausgedehnt, Schleimhaut blaß, dünn, wenig gefaltet, zum Teil schiefrig verfärbt.

Dünndarmschleimhaut blaß, mäßig geschwollen.

Dickdarm ohne Besonderheiten.

Mesenterium fettreich, Lymphknoten blaß, klein, weich.

Aorta ohne Besonderheiten.

Diagnosis post mortem: Pachymeningitis externa, Leptomeningitis cerebrospinalis purulenta acuta, Hydrocephalus internus, Ödem des Gehirns, Arteriosklerose der Kranzarterien, braune Atrophie des Herzmuskels, Hyperämie und Ödem der Lungen, hypostatische Pneumonie beider Unterlappen, Pleuritis adhaesiva inveterata duplex, Gastritis chronica, Enteritis chronica.

Sektion des Schläfenbeines.

Alle Sinus frei; der Steigbügel fehlt aus dem ovalen Fenster. In Schnecke und den Bogengängen dicker gelber Eiter, welcher den Porus acusticus internus entlang zu verfolgen ist. Die Nerven hier mit Eiter durchsetzt, schmierig.

Epikrise: Patient kam mit einer seit der Kindheit bestehenden Eiterung in beiden Ohren in die Klinik. Wenn auch nach dem ersten Untersuchungsbefunde des hier in Betracht kommenden linken Ohres eine Karies in der Steigbügelgegend und des Steigbügels selbst bei der Sondenberührung als wahrscheinlich erkannt wurde, so sprachen doch sonst keine Symptome für eine damals schon bestehende eitrige Entzündung des Labyrinths.

Die wenige Tage nach der Aufnahme des Patienten ausgeführte Totalaufmeißelung ergab auch außer der schon vorher nachgewiesenen Karies keine Besonderheiten. Patient fühlte sich in den nächsten Tagen nach der Operation leidlich wohl, nur auffallend war der schon wenige Stunden nach der Operation wenn auch geringe horizontale Nystagmus beim Blick nach links, der schon in den nächsten Tagen deutlicher wurde.

Allmählich traten nun am 5. Tage nach der Operation Stirnkopfschmerzen, Erbrechen auf, und als am 6. und 7. Tage diese Erscheinungen unter Temperatursteigerung und zunehmender Unruhe heftiger wurden, war kein Zweifel mehr an einer eingetretenen Meningitis. Die ausgeführte Lumbalpunktion bestätigte dies auch.

Unter zunehmender Unruhe und anhaltendem Fieber trat am 10. Tage nach der Operation im Coma der Exitus ein.

Daß ein Zusammenhang zwischen Operation und Meningitis bestand, war aus dem ganzen klinischen Bilde anzunehmen. Klarheit über den Weg der Infektion lieferte erst die Schläfenbeinsektion. In Schnecke und Labyrinth war dicker gelber Eiter, der dann weiter, den Porus acusticus int. entlang zu verfolgen war und von hier aus, den Nerven entlang, die Meningen ergriffen hatte. Als Eintrittspforte in das Labyrinth ist ohne Zweifel das ovale Fenster anzusehen, da der Steigbügel daselbst fehlte und das Labyrinth hier freie Kommunikation mit der Operationshöhle hatte. Sicherlich war schon vor der Operation der Steigbügel in seiner sonst doch ziemlich festen Verbindung im ovalen Fenster durch die nachgewiesene Karies gelockert gewesen und war dann während der Operation völlig aus der schon lockeren Verbindung gelöst worden.

5. Louis Alsleben, 44 Jahr alt, Postschaffner, Schkeuditz, aufgenommen am 5. Februar 1906, gestorben am 25. März 1906.

Anamnese: Mitte Dezember v. J. im Anschluß an Schnupfen stechende Schmerzen im linken Ohr, nach einigen Tagen eitriger Ausfluß und Nachlassen der Schmerzen. Kassenärztliche Behandlung ohne wesentlichen Erfolg, infolgedessen Überweisung der hiesigen Ohrenklinik. Aufnahme am 5. Februar 1905.

Status praesens: Kräftig gebauter Mann in gutem Ernährungszustande. Patient klagt über zeitweises, mäßig starkes Stechen im linken Ohr und eitrigen Ausfluß daselbst; im übrigen keine Beschwerden. Brust- uud Baucheingeweide sind gesund, Fieber besteht nicht. Untersuchung der Augen ergibt normalen Befund. Kein Schwanken oder Schwindelgefühl, keine Veränderung der Reflexe. Urin frei von Zucker und Eiweiß.

Umgebung des Ohres: Keine Schwellung hinter der linken Ohrmuschel, geringe Druckempfindlichkeit der Planumgegend.

Gehörgang- und Trommelfellbefund: Links: Gehörgang weit, in der Tiefe etwas gerötet, keine Senkung der Gehörgangswand. Im Gehörgang mäßige Mengen dicken, nicht fötiden Eiters. Trommelfell blaurot, vorgewölbt. Stecknadelkopfgroße Perforation im hinteren oberen Quadranten, auf der Höhe der Vorwölbung, aus der sich langsam pulsierender Eiter entleert. Hammergriff und Processus brevis undeutlich zu erkennen. Rechts: Trommelfell ohne Besonderheiten.

Hörprüfung: Flüstersprache links (Zahlen) 2 m, Worte $1^1/_2$ m, rechts 6 m. Fis_4 beiderseits bei Fingeranstrich gut gehört; C_1 vom Scheitel nach links lateralisiert. Rinne links —, rechts +.

Therapie und Krankheitsverlauf: Parazentese, Bettruhe, Eisblase auf die Planumgegend. Patient fühlte sich nach der Parazentese erleichtert, hatte ruhige Nacht.

7. Februar. Gutes Allgemeinbefinden, keine Schmerzen im Ohr; profuse Eiterabsonderung, serös-eitrig, nicht fötid. Trommelfell weniger gerötet, weites Klaffen der Parazentesenöffnung. Patient fieberfrei geblieben.

9. Februar. Da Patient sich völlig wohl fühlt, ist er den größten Teil des Tages außer Bett. Druckempfindlichkeit der Planumgegend besteht nicht mehr. Eiterung noch sehr profus. Reinigung des Gehörganges, Einträufelung von Lösung von Tetraborsäure.

12. Februar. Die profuse Eiterung bleibt bestehen; keine Schmerzen.

16. Februar. Seit gestern wieder zeitweise auftretendes Stechen im linken Ohr; hintere Hälfte des Trommelfells wieder etwas vorgewölbt, in der Parazentesenöffnung Schleimhautprolaps, der die Öffnung fast völlig ausfüllt und Eiterretention bedingt. Erweiterung der Parazentese. Planum

nicht druckempfindlich, keine Schwellung, kein Fieber. Bleitropfen in den Gehörgang, Streifen, Verband.

18. Februar. Schmerzen fast geschwunden, Eiter hat trotz unverändert gebliebenen Schleimhautprolapses guten Abfluß.

25. Februar. Eiterung wesentlich geringer, keine Schmerzen. Ohrbefund wenig verändert.

3. März. Seit einigen Tagen zunehmende Schmerzen im linken Ohr. Geringe Druckempfindlichkeit des Planum, kein Ödem; Eiter hat guten Abfluß; kein Fieber. Bettruhe, Eisblase.

4. März. Schmerzen stärker, beginnende Schwellung über dem Planum des linken Warzenfortsatzes, stärkere Druckempfindlichkeit daselbst. Keine Senkung der Gehörgangswand. Abends leichte Temperatursteigerung; kein Schwindel, kein Erbrechen, keine Nackensteifigkeit, Augenbefund normal. Puls 96.

6. März. Nacht sehr unruhig infolge klopfender Schmerzen im linken Ohr; während der Nacht hat das Ödem hinter der Ohrmuschel sehr zugenommen; mäßig starke Druckempfindlichkeit des Planums; sehr profuse Eiterung, keine Senkung im Gehörgange. Temperatur gestern abends 38,7, heute morgen 38,1. Keine Nackenschmerzen, keine Übelkeit. Normaler Augenbefund. Puls 98, voll, regelmäßig.

Typische Aufmeißelung links: Weichteile stark speckig infiltriert, besonders gegen die Spitze hin; Corticalis im Planum mißfarbig, auf Druck mit der Sonde bricht die Corticalis ein, es quillt dünner Eiter hervor. Im Antrum kein freier Eiter, dagegen vom Antrum nach der Spitze zu eine breite ausgehöhlte Granulationsstraße, die auf die Sulkuswand und den erbsengroß freiliegenden Sinus übergreift. Sinus etwas weißlich verfärbt, Resektion der Spitze. Drain. Patient hat nach der Narkose nicht erbrochen und fühlt sich am Abend entsprechend wohl. Abendtemperatur 37,1. Puls 86.

7. März. Nacht leidlich ruhig, geringes Brennen in der Wunde, keine Kopfschmerzen, kein Erbrechen; fieberfrei.

10. März. Gutes Allgemeinbefinden, keine Schmerzen. Verbandwechsel: Wunde sieht frisch rot aus, Antrum weit offen; Pauke fast trocken.

12. März. Alle 2 Tage Verbandwechsel; Patient ist außer Bett; zeitweise klagt Patient über leichte ziehende und reißende Schmerzen in der linken Nackengegend und führt dieselben auf Erkältung am offenen Fenster zurück; kein Fieber (36,9—37,1), Puls 82. Bewegung des Kopfes nicht wesentlich gestört, keine Druckempfindlichkeit der Nackenmuskulatur; kein Schwindel, keine Übelkeit; kein Nystagmus; auch sonst keinerlei Zeichen einer beginnenden Meningitis. Einreibungen mit Salicylspiritus.

15. März. Trockne Perforation im hinteren Teile des Trommelfells. Die ziehenden Schmerzen in der linken Nackengegend schwanken in ihrer Stärke, zeitweise ist Patient stundenlang ganz schmerzfrei. Im übrigen fühlt sich Patient völlig wohl, geht im Garten bei gutem Wetter umher, nimmt reichlich Nahrung zu sich, nie Übelkeit. Bei Bewegung des Nackens geringes Spannungsgefühl der linken Seite; keine besonders auffallende Druckempfindlichkeit daselbst. Kein Schwindelgefühl beim Stehen mit geschlossenen Augen, kein Schwanken. Pupillen beiderseits gleich weit, gute Reaktion, Augenhintergrund normal, fieberfrei. Puls 80—82. An Brust- und Bauchorganen stets normaler Befund.

18. März. Im Befund keine wesentliche Änderung; Nachtruhe meist ungestört.

22. März. Die ziehenden Schmerzen in der linken Nackengegend treten in den letzten Tagen zeitweise stärker auf; die linke Nackenmuskulatur fühlt sich gespannter an, ist etwas druckempfindlich; Bewegungen des Kopfes wenig behindert; keine Kopfschmerzen, Schwindelgefühl soll nicht bestehen; objektiv kein Schwanken nachweisbar. Geringer horizontaler Nystagmus beim starken Blick nach rechts vorhanden. Augenbefund sonst keine Veränderungen; kein Fieber. Gehörgang trocken geblieben, retroaurikuläre Wunde zeigt guten Heilungsverlauf.

23. März. Patient hat die letzte Nacht sehr unruhig geschlafen, ohne einen Grund hierfür angeben zu können. Die ziehenden Schmerzen der linken Nackengegend sind nicht stärker als bisher, trotzdem ist die Beweglichkeit des Kopfes heute infolge Spannung wesentlich mehr behindert. Appetitlosigkeit mit geringer Übelkeit. Gegen Abend tritt plötzlich leichte Benommenheit ein, die in der Nacht zu völliger Bewußtlosigkeit sich steigert. Temperatur morgens 37,2, am Abend 38,4. Puls 86.

24. März. Nacht sehr unruhig, Patient wollte wiederholt aus dem Bett. Sensorium völlig getrübt. Pupillen weit, Reaktion fast aufgehoben. Anhaltendes Stöhnen, Flockenlesen. Reflexe gesteigert. Puls 95, Temperatur 38,4. Lumbalpunktion: Unter erhöhtem Druck stehender Liquor, leicht getrübt.

24. März. Totalaufmeißelung durch Fortnahme der Brücke; horizontaler Bogengang durch Granulationspolster völlig bedeckt; nach Abwischen derselben mit einem Tupfer ist der Bogengang sichtbar, der hintere Teil desselben schräg nach hinten abgeflacht, so daß das Lumen des Bogenganges schwärzlich verfärbt zu sehen ist. Weite Freilegung des Sinus sigmoid., dessen Wand im unteren Teile mit frisch roten Granulationen bedeckt, im oberen Teile fibrös verdickt erscheint. Hintere Fläche der Pyramide freigelegt, von hier aus das Labyrinth eröffnet, ohne daß Eiter zu sehen war. Tamponade, Verband.

Nach der Operation wiederholtes Erbrechen; Stöhnen, starke Unruhe, so daß Patient kaum im Bett gehalten werden kann. Abendtemperatur 39,2. Keine Nahrungsaufnahme, Patient läßt Urin unter sich.

25. März. Auch die Nacht über hält starke Unruhe an; völlige Bewußtlosigkeit. Pupillen mittelweit, starr. Déviation conjugée nach rechts. Trachealrasseln. Puls kaum fühlbar, aussetzend. Patient läßt Stuhl und Urin unter sich. Exitus.

Die im hygienischen Institut ausgeführte Untersuchung des Liquor cerebrospinalis ergab: Starke Vermehrung der Leukocyten; Streptokokken sowohl im Ausstrichpräparat als auch kulturell nachweisbar.

Auszug aus dem Sektionsprotokoll.

Mittelgroße, kräftige Leiche in gutem Ernährungszustande. Hautdecken blaß. Hinter dem linken Ohr eine 9 cm lange Wunde.

Schädeldach mit der Dura nicht verwachsen. Diese selbst lebhaft gerötet, stark gespannt. Weiche Häute sind rechterseits in der Gegend der Fossa Sylvii, linkerseits im Bereiche der ganzen Konvexität eitrig infiltriert. Die Gefäße der Pia sehr stark injiziert. Auch an der Hirnbasis, besonders an der Cisterna cerebelli medullaris reichliche eitrige Infiltration der weichen Häute. Gefäße der Hirnbasis ohne Besonderheiten. Beide Seitenventrikel sind etwas erweitert, von etwas getrübtem leicht hämorrhagischen Inhalt. Tela chorioidea des 3. Ventrikels eitrig infiltriert. 4. Ventrikel ebenfalls leicht erweitert und enthält die gleiche Flüssigkeit. Die Hemisphären des Großhirns sind auf der Schnittfläche sehr feucht. Die Hirnrinde ist blaß. Linkerseits in der Nähe der Fossa Sylvii, wo die eitrige Infiltration der Meningen am stärksten ist, ist die darunter liegende Hirnrinde etwas grünlich verfärbt; Konsistenz jedoch nicht herabgesetzt. Ganglien des Stammes von mäßig guter Zeichnung, etwas blaß, von guter Konsistenz Feuchtigkeitsgehalt der Schnittfläche mäßig erhöht. An der knöchernen Schädelbasis findet sich linkerseits in der hinteren Schädelgrube ein Knochendefekt, der die ganze mediale Felsenbeinpyramide bis dicht an den Porus acusticus int. einnimmt.

Bei Herausnahme des Rückenmarks entleeren sich aus dem angeschnittenen Duralsack spärliche Mengen trüber Flüssigkeit. Die weichen Häute des Rückenmarks sind besonders nach der Cauda equina zu eitrig infiltriert. Die Pialgefäße sind daselbst stark erweitert und geschlängelt. Der Hals- und obere Brustteil der Rückenmarksubstanz sind völlig erweicht, ohne Zeichnung; im unteren Teile weist das Rückenmark eine gute Konsistenz auf. Zeichnung deutlich.

Netz ist über die Därme hin ausgebreitet, sehr fettreich. Serosa der Därme blaß.

Milz 12 : 7 : 3,5 cm. von blasser Farbe, etwas geschrumpft, Konsistenz schlaff. Follikel und Trabekel sind deutlich gegen einander abgesetzt. Schnittfläche feucht und blaß

Linke Niere ohne Besonderheiten; Schleimhaut des Nierenbeckens zeigt leichte hämorrhagische Injektionen. Rechte Niere wie links.

Leber, Magen, Pankreas ohne Besonderheiten.

Lungen sinken ein wenig zurück; linke Lunge frei, rechte Lunge an der Spitze mit der Pleura costalis ziemlich fest verwachsen. Im Herzbeutel, der in Kleinhandtellergröße freiliegt und mit ziemlich reichlichem Fettpolster überlagert ist, ca. 20 ccm klarer seröser Flüssigkeit. Innenfläche glatt und glänzend, an vielen Stellen mit stecknadelkopf- bis hirsekorngroßen grau-weißen Knoten überlagert; desgleichen das Epikard. Herz von entsprechender Größe, von mäßigem Kontraktionszustand, rechtes Ostium für 3, linkes knapp für 2 Finger durchgängig. Im rechten Herzen reichlich Mengen von Cruor und flüssigem Blut, arterielle Klappen schließen. Epikard ziemlich fettreich mit stecknadelkopfgroßen grau-weißen Auflagerungen besetzt, sonst glatt und zart. Klappen des rechten Herzens am Rande etwas gefenstert. Mitralis zart, ebenfalls etwas gefenstert. Aorta leicht erweitert, elastisch mit kleinen gelblichen Einlagerungen auf der Intima. Kranzgefäße zeigen auf der Intima leichte gelbliche Einlagerungen.

Herzmuskel des linken Ventrikels etwas verdickt, von braunroter Farbe, auf der Schnittfläche zahlreiche kleine weißliche Stränge und gelbliche Punkte.

Linke Lunge. Volumen und Gewicht etwas erhöht, auf Druck entleert sich aus den Bronchien eine mäßige Menge schaumig schmutziger Flüssigkeit. Pulmonalis frei, Pleura überall glatt und glänzend. Oberlappen Luftgehalt überall vorhanden, Blut- und Saftgehalt etwas erhöht; desgleichen Unterlappen. Rechte Lunge. Volumen und Gewicht stark erhöht, auf Druck entleert sich aus den Bronchien eine größere Menge schaumig schmutziger Flüssigkeit. Pulmonalis frei, Pleura an der Spitze bis zur Hälfte des Oberlappens mit schwieligen Strängen bedeckt. Im übrigen glatt und glänzend. Oberlappen von etwas erhöhtem Blut- und Saftgehalt, Schnittfläche gleichmäßig dunkelrot gefärbt, desgleichen der Mittellappen. Luftgehalt in beiden Lappen vorhanden. Unterlappen von erhöhtem Gewicht, Luftgehalt aufgehoben, Schnittfläche dunkel, Blut- und Saftgehalt erhöht.

Diagnosis post mortem: Pleuritis adhaesiva chronica rechts, Hyperaemie und Ödem beider Lungen, Croupöse Pneumonie im rechten Unterlappen, Hypertrophie des linken Ventrikels, braune Induration des Herzmuskels, fettige Degeneration desselben, fibröse Myocarditis.

Sektion des Schläfenbeins.

Vorhof und Bogengänge eröffnet, zum Teil bei der Operation am 24. März entfernt; Hyperämie in den vorhandenen Teilen. Steigbügel gesund, seine Verbindung im ovalen Fenster intakt, ebenso am runden Fenster keine Veränderungen. In der Schnecke dünnflüssiger Eiter, der sich nach dem Meatus acusticus hin fortsetzt und bis zum Porus int. hin zu verfolgen ist. Die Nerven sind hier eitrig infiltriert. Dura in der Gegend des Porus acust. int. leicht gelblich verfärbt.

Epikrise: Patient kam mit einer akuten Schnupfenotitis in die hiesige Klinik und konnte eine Miterkrankung des Laby-

rinths und der Meningen bei der Aufnahme mit Sicherheit ausgeschlossen werden.

Auffallend war nur neben der Druckempfindlichkeit des Planum die sehr profuse, anhaltende Eiterung, die von vornherein die Annahme einer Antrumeiterung berechtigt erscheinen ließ. Die übliche konservative Behandlungsmethode brachte nur vorübergehende Besserung; als jedoch die Entzündungserscheinungen im Warzenfortsatze zunahmen, wurde die typische Aufmeißelung gemacht, die außer teilweiser kariöser Zerstörung im Warzenfortsatz keine Besonderheiten zeigte. Patient fühlte sich nach der Operation wesentlich wohler, stand schon nach wenigen Tagen auf, ohne irgend welche Klagen zu äußern.

Etwa 5 Tage nach der Operation traten plötzlich zeitweise leichte ziehende Schmerzen in der linken Hals- und Schulterseite auf, die Patient auf Erkältung zurückführte und, da bei der Aufnahme und auch im weiteren Verlauf keinerlei Anzeichen für eine intrakranielle Komplikation sprachen, anfangs auch für belanglos gehalten wurden. Dieser Zustand blieb etwa 14 Tage lang bei gut erhaltenem Allgemeinbefinden unverändert bestehen. Da setzte plötzlich mit zunehmender Unruhe, stärkeren Nackenschmerzen, Schwindelgefühl, Nystagmus die Meningitis ein, die unter sehr stürmischen Erscheinungen in 2 Tagen zum Exitus führte.

Die Schläfenbeinsektion ergab nun klar den Weg, den die Infektion genommen hatte. Unzweifelhaft waren die Keime durch den eröffneten horizontalen Bogengang in das innere Ohr und von dort auf dem Nervenwege in die Schädelhöhle gelangt.

Zweifelhaft könnte man sein, wann die Infektion zustande gekommen ist. Patient bot, wie schon erwähnt, bei seiner Aufnahme und auch während der nächsten 5 Wochen nicht die geringsten Anhaltspunkte für eine intrakranielle Komplikation. Erst nach der Operation (5 Tage nach derselben) traten die ersten Erscheinungen einer Hirnhauterkrankung in Form von leichten ziehenden Schmerzen der linken Nacken- und Schultergegend auf, und es liegt, schon bei Betrachtung des klinischen Bildes allein, die Vermutung eines Zusammenhanges von Operation und Meningitis nahe. Bestärkt wird dieselbe noch durch den Operationsbefund am 24. März, wobei der horizontale Bogengang schräg nach hinten abgeflacht, mit eröffnetem Lumen, schwärzlich verfärbt, gefunden wurde.

Ist nun die Eröffnung des Bogenganges bei der typischen Aufmeißelung erfolgt oder bestand bereits vor der Operation eine Karies desselben und erfolgte dann nur ein Aufflackern der bereits in den Anfängen bestehenden Entzündung des Labyrinths durch Neuinfektion? Die Funktionsprüfung des linken Ohres bei der Aufnahme des Patienten und das Einsetzen der ersten Erscheinungen wenige Tage nach der Operation sprechen für erste Annahme. Möglicherweise ist die Verletzung des Bogenganges durch eine bereits dort vorhandene Karies begünstigt worden.

6. Albert Thiemann, 4 Jahr alt, Arbeiterkind, Molmeck. Aufgenommen am 27. Juli 1905, gestorben am 1. August 1905.

Anamnese: Nach Aussagen des Vaters zeigt das Kind schon seit mehreren Tagen große Mattigkeit, klagt über Schmerzen im Hinterkopf, ist teilnahmslos, ohne Appetit, mürrisch. Bei der Aufnahme befindet sich das Kind in soporösem Zustande. Da der behandelnde Arzt als Ursache des Leidens ein Ohrenleiden vermutet, wird das Kind der hiesigen Ohrenklinik überwiesen.

Status praesens: Mittelkräftig gebautes Kind in mäßigem Ernährungszustande; es ist völlig teilnahmslos, hält die Augen geschlossen. Pupillen mäßig weit, träge auf Lichteinfall reagierend. Kopf nach hinten eingezogen, Nackenwirbel sichtlich druckempfindlich, Nackenmuskulatur gespannt. Puls schwach, verlangsamt (56—60), Atmung langsam, gleichmäßig. Über beiden Lungen bronchitische Geräusche, leichte Dämpfung über dem rechten Unterlappen. Herz ohne Besonderheiten. Haut- und Sehnenreflexe sichtlich gesteigert. Temperatur 38,3.

Umgebung des rechten Ohres, das hier nur in Betracht kommt, ohne Veränderungen.

Gehörgang- und Trommelfellbefund: Rechts: Gehörgang weit, trocken, ohne Entzündung. Trommelfell leicht gerötet, deutliche radiäre Injektion, hintere Hälfte leicht vorgewölbt. Hörprüfung war nicht auszuführen.

Therapie und Krankheitsverlauf: Parazentese des rechten Trommelfells, wobei sich nur sehr wenig seröses Sekret entleerte. Da das Kind schon seit mehreren Tagen keine Nahrung zu sich nehmen wollte, Nährklystiere.

28. Juli. Kind liegt völlig somnolent da, schreit nur zeitweise auf, verweigert jede Nahrungsaufnahme. Lumbalpunktion: Nur sehr wenig Liquor cerebrospinalis, der sich tropfenweise entleert, leicht gelblicher opalisierender Farbenton. Mikroskopisch Diplokokken und einzelne Staphylokokken nachweisbar. (Hygienisches Institut.) Puls meist 60, Temperaturen 37,7—37,8—38,2—37,8.

29. Juli. Seit gestern abend starke Spasmen in Armen und Beinen. Druck auf den Nacken ruft bei dem völlig benommenen Kinde Aufschreien hervor. Haut- und Sehnenreflexe auffallend verstärkt. Puls 50, leidlich kräftig, regelmäßig. Pupillen bald sehr erweitert, bald enger, Reaktion zeitweise ganz aufgehoben. Temperaturen 37,6—37,8—38,0—37,9.

30. Juli. Im Zustand keine wesentliche Änderung, ebensowenig im Lungenbefunde; kein Auswurf. Die aus dem Liquor cerebrospinalis angelegten Kulturen bestätigten den bisherigen Untersuchungsbefund; keine Tuberkelbazillen.

31. Juli. Vermehrte Unruhe, wiederholtes Aufschreien. Temperatur heute abend auf über 40 ° gestiegen.

1. August. Nacht sehr unruhig, Zustand sonst unverändert. Pauke seit einigen Tagen trocken, klaffende Parazentesenöffnung. Atmung beschleunigt (28—30), Puls 50—55, zeitweise aussetzend, Tod in völligem Coma.

Auszug aus dem Sektionsprotokoll.

Kindliche männliche Leiche in mäßigem Ernährungszustand. Starre und Totenflecke vorhanden. Muskulatur und Fettpolster ohne Besonderheiten. Därme stark gebläht, Serosa glatt, glänzend. Zwerchfellstand beiderseits oberer Rand der V. Rippe. Lungen beiderseits frei. Pleurahöhlen leer. Herzbeutel liegt in Daumenballengröße vor, enthält 10 ccm. klarer, gelber Flüssigkeit.

Herz entsprechend groß. Aortenklappen schließen. Mitralis für 1, Tricuspidalis für zwei Finger durchgängig. Klappenapparat, Endocard, Myocard, Aorta und Kranzgefäße ohne Besonderheiten.

Linke Lunge: Aus den Bronchien mäßige Menge Schaum. Schleimhaut injiziert und geschwollen, Pleura ohne Besonderheiten. Gewebe überall lufthaltig, nachgiebig, mäßig blut- und ziemlich saftreich. Schnittfläche glatt. Peribronchiale Lymphknoten schiefrig verfärbt, zum Teil verkäst, an der Grenze zwischen Ober- und Unterlappen eine gleiche Drüse, die jedoch im Zentrum mehrere Kalk- und Käseherde von etwa Stecknadelkopfgröße birgt.

Rechte Lunge: Bronchien, Pleura, oberer und mittlerer Lappen wie links; am Unterlappen, an der Grenze zum Mittellappen in Markstückgröße mehrere völlig luftleere Herde. Die dunkelblaue Verfärbung scheint durch die darüber gelegene Pleura hindurch. Im übrigen Unterlappen lufthaltig, sehr blut- und saftreich.

Hals- und Rachenorgane, Speiseröhre ohne Besonderheiten. Tonsillen geschwollen, blaß. Trachealschleimhaut injiziert, kaum geschwollen. Peritracheale Drüsen wie die peribronchialen verkäst, verkalkt; keine Knötchen.

Milz 9 : 5½ : 2 cm. Kapsel ohne Besonderheiten, Parenchym weich, Follikel und Trabekel vorhanden, Schnittfläche graurot.

Linke Niere 8 : 4 : 2 cm. Nebenniere und Kapsel ohne Besonderheiten. Oberfläche glatt, Parenchym ziemlich blutreich, Gallenblase ohne Besonderheiten.

Blase ohne Besonderheiten, Schleimhaut glatt, leicht injiziert.

Pankreas und Nebennieren ohne Besonderheiten, desgleichen Aortenstamm, Genitalien und Magen.

Im Dickdarm ein 22 cm langer, toter Spulwurm.

Schädeldach symmetrisch, ohne Besonderheiten. Diploë vorhanden, ziemlich blutreich. Dura gespannt, innen und außen glatt, trocken, teilweise matt. Gefäße stark gefüllt. Weiche Häute der Konvexität durchsichtig, zart. Pia blutreich, subarachnoideale Flüssigkeit wenig vermehrt, nur leicht getrübt. Gyri breit, saftreich, Sulci verstrichen. Sinus der Basis und Längsblutleiter enthalten viel reines, flüssiges Blut. Dura der Schädelbasis wie die der Konvexität. Übrige Schädelbasis ohne Besonderheiten.

Hirnbasis: Subarachnoideale Räume sulzig, eitrig, infiltriert, unter den Vier-Hügeln bis 3 mm dick gequollen und dazwischen von zellreichem, trübem, gallertigem, oft eitrigem Exsudat erfüllt. Pia wie an der Konvexität. In beiden Fossae Sylvii zahlreiche miliare, blaßweiße bis weißgelbe Knötchen, ebenso über und unter den Kleinhirnstielen.

Cerebellum ohne Besonderheiten, etwas weich, mäßig gut gezeichnet. Ventrikel enthalten ziemlich reichliche, etwas trübe, kleine Flocken enthaltende, gelbweiße Flüssigkeit. Ependym glatt, zum Teil trübe und etwas gequollen. Rautengrube frei. Rinde des Großhirns saftreich, etwas breit. Hemisphären saft- und blutreich, von leidlicher Konsistenz. Zentralganglien ebenso, links Saftgehalt stärker vermehrt als rechts, so daß links die Zeichnung stärker verwaschen, als rechts, und eine fast gallertig-ödematöse Konsistenz vorherrscht. Geringer Blutgehalt, Ödem in Brücke und Medulla. Rückenmark nicht seziert.

Diagnosis post mortem: Meningitis tuberculosa acuta. Ödem des Gehirns. Hydrocephalus internus. Hypertrophie des linken Ventrikels. Lungenblutung im rechten Unterlappen. Tracheitis. Bronchitis. Verkalkung und Verkäsung von Tracheallymphknoten.

Sektion des Schläfenbeines: Trommelfell blaß, trockne Parazentesenöffnung im hinteren oberen Teile desselben. Pauke trocken, Schleimhaut daselbst etwas geschwollen, ohne tuberkulöse Veränderungen (mikroskopische Untersuchung). Labyrinthfenster intakt, Steigbügel ohne Veränderungen. Labyrinthflüssigkeit klar, auch sonst daselbst keine Veränderungen, ebensowenig im Aditus und Antrum.

Epikrise: Daß Patienten mit zerebralen Symptomen bei bestehender Ohrerkrankung in die Ohrenklinik geschickt werden in der Annahme, es handle sich um einen zerebralen Folgezustand der Ohrerkrankung, ist bei uns nichts Außergewöhnliches. Auch in diesem Falle war dies erfolgt, jedoch konnte schon bei der ersten Untersuchung des erkrankten Ohres mit Sicherheit ein Zusammenhang von Ohrleiden und Hirnhautentzündung ausgeschlossen worden. Vielmehr machte neben dem Lungenbefunde der ganze Zustand des Kindes den Eindruck einer tuberkulösen Erkrankung. Auch die opalisierende Beschaffenheit des Liquors bestärkte diese Diagnose. Dieselbe wurde auch durch die Sektion bestätigt.

Ausgegangen war die tuberkulöse Erkrankung wohl von den peribronchialen Lymphdrüsen, die völlig verkäst waren. Unbeteiligt an der tuberkulösen Erkrankung war das Gehörorgan, da makroskopisch wie auch mikroskopisch keine tuberkulösen Veränderungen in ihm nachgewiesen waren. Leider ließ uns hier, wie so oft, auch die mikroskopische Untersuchung des Liquors für die Stellung der Diagnose: Tuberkulose im Stich.

7. Martha Thondorf, 12 Jahr alt, Bahnarbeiterstochter, Salzfurt. Aufgenommen am 2. Juli, gestorben am 11. Juli 1905.

Anamnese. Seit mehreren Jahren ohne bekannte Ursache Ohreiterung links, zeitweise Schmerzen im linken Ohr. Seit 4 Wochen zunehmende Schwellung hinter dem Ohr, seit 14 Tagen stärkere Schmerzen im Ohr und Druckempfindlichkeit der Spitze, zeitweise Frösteln, keine ärztliche Behandlung.

Status praesens. Kräftig gebaut, guter Ernährungszustand, innere Organe ohne Besonderheiten. Urin enthält geringe Menge Eiweiß, kein Zucker. Pupillen mittel- und gleichweit, normale Reaktion, Augenhintergrund normal, kein Nystagmus. Reflexe gut erhalten. Sensorium frei, kein Schwindel. Temperatur 40,4. Puls sehr beschleunigt, sehr schwach.

Umgebung des Ohres. Starke Druckempfindlichkeit der ganzen retroaurikulären Gegend, über dem Warzenfortsatz eine fast handbreite fluktuierende Geschwulst, Haut darüber gerötet. Spitze infolge der Schwellung kaum zu fühlen; einzelne geschwollene Drüsen am Kieferwinkel.

Gehörgangs- und Trommelfellbefund. Im linken Gehörgang, der weit, reichlicher fötider Eiter; vorn unten Trommelfellrest, hinten oben

großer Krater, aus der eine derbe Granulation hervorragt. Paukenschleimhaut geschwollen, gekörnt. Rechtes Ohr ohne Besonderheiten.

Hörprüfung. Flüstersprache links ½ m, rechts 6 m. Fis_4 links stark herabgesetzt (Nagelanschlag), C_1 vom Scheitel nach links lateralisiert. Rinne rechts positiv, links negativ.

Therapie und Krankheitsverlauf. 3. Juli. Totalaufmeißelung links, Jugularisunterbindung, Sinusoperation: Spaltung eines großen subperiostalen Abszesses, der vornehmlich über der Ohrmuschel lokalisiert war; fäkulenter, brandiger Eiter. Corticalis schwärzlich, in größerer Ausdehnung oberflächlich nekrotisch, trotzdem ist der Knochen in der Umgegend auffällig fest. Auf dem Planum haarfeiner, nicht sondierbarer fistulöser Durchbruch, aus dem dünnflüssiger Eiter hervorquillt. Im Antrum

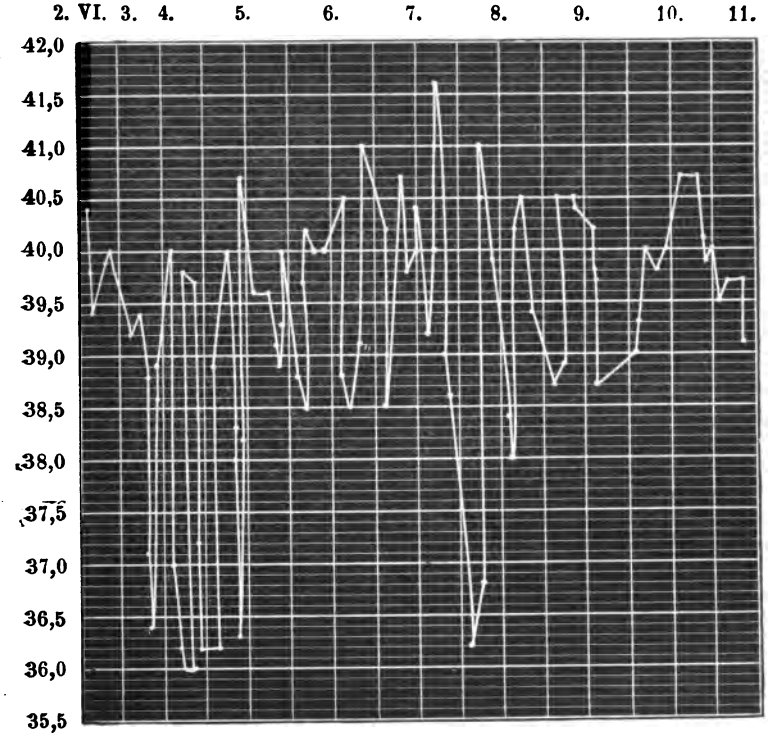

Nekrose (Sequester), Gehörknöchel kariös, vom Amboßrudiment Granulationen ausgehend. Bei der Glättung der Operationshöhle schießt von hinten unten unter Pulsation plötzlich eine Menge Jauche hervor, sie entstammt, wie die weitere Freilegung ergibt, einem jauchigen extrasinuösen Herde. Der Sinus sigmoid. hochgradig mißfarbig und mit dicker gelblicher Schwarte bedeckt; bei weiterer Freilegung der hinteren Schädelgrube durch Fortnahme der hinteren Pyramidenfläche kommt man hier nicht bis ins Gesunde, wohl aber nach dem Kleinhirn zu. Bei der Meißelerschütterung quillt aus dem Sinus Jauche hervor, daher zunächst Jugularisunterbindung (makroskopisch normales Aussehen der Jugularis), dann breite Spaltung des Sinus sigmoid. Excision seiner lateralen verdickten Wand, Excochleation von schwärzlichen Thrombenmassen. Von oben und unten schließlich nur Blutung mittlerer Stärke. Einführen eines Jodoformgazestreifens in das periphere und zentrale Sinusende, Excision der Abszeßmembran, Spaltung.

Nach der Operation Temperaturen 38,8—37,2. Abends 36,4—38,6. Atherinjektion wegen Pulsschwäche.

4. Juli. Temperatur morgens 40,0, Abfall am Vormittag auf 37,0 und 36,4. Schlechter Puls, Cyanose, Unruhe. Kampferinjektion, Kochsalzinfusion. Abendtemperatur 39,8.

5. Juli. Zustand unverändert; in Narkose Vordringen bis an den Bulbus, in dem kein verdächtiger Thrombus zu finden, sehr starke Blutung, Tamponade. Nachmittags ansteigende Temperatur, Schüttelfrost. Puls sehr beschleunigt, schwach.

6. Juli. Über dem rechten Unterlappen Dämpfung, Atmungsgeräusch teilweise abgeschwächt, teilweise verschärft. Zustand sonst unverändert.

7. Juli. Punktion über dem rechten Lungen-Unterlappen negativ. Verbandwechsel: Operationswunde auffallend trocken, keine Blutung, bei Herausnahme der Tampons, Punktion der vorgewölbten Dura ergibt klaren Liquor.

8. Juli. Häufiges Erbrechen, starkes Durstgefühl, Schüttelfröste. Lungenbefund und Allgemeinzustand unverändert.

9. Juli. Über dem rechten Lungen-Unterlappen Dämpfung vermehrt, diffuse Rasselgeräusche. Verbandwechsel: Wunde sehr trocken, keine Blutung. Nystagmus beim Sehen nach links; Augenhintergrund normal, Pupillen gleichweit, gute Reaktion. Völlig klares Bewußtsein.

10. Juli. Wunde unverändert trocken, feuchter Verband. Herztätigkeit zeitweise sehr schwach, wiederholt Schüttelfröste, Bewußtsein stets frei.

11. Juli. Im Befund keine Änderung; Bewußtsein bis kurz vor dem Tode erhalten; unter allmählichem Kräftezerfall nachmittags Exitus.

Sektionsprotokoll.

Kindliche Leiche in gutem Ernährungszustande; an der linken Halsseite eine bis ins Jugulum reichende dem Sterno-cleidomast gleichlaufende 6 : 2 cm große tamponierte Operationswunde, in deren Tiefe die unterbundene schmierig belegte Jugularvene, ebenso die Wundränder schmierig belegt. Hinter dem linken Ohr eine bis in den freiliegenden Sinus sigm. reichende Operationswunde. Warzenfortsatz fehlt ganz.

Schädeldach symmetrisch, dünn, Innenfläche ohne Besonderheiten. Dura mäßig gespannt, blutarm, zart durchscheinend, Innenfläche glatt, glänzend, mit lockeren bis linsengroßen Cruorgerinseln über beiden Hemisphären bedeckt. Weiche Häute zart, durchsichtig. Pialgefäße hinten mäßig injiziert, vorn blutarm, Gyri nicht abgeplattet, Gefäße der Basis zart ohne Besonderheiten. Die weichen Häute am Kleinhirn mißfarben. Pia etwas stärker injiziert, ebenso in den anstoßenden Partien der Hinterhauptlappen. Subarachnoideale Flüssigkeit mäßig vermehrt, Seitenventrikel nicht erweitert, Inhalt klar, Ependym glatt, glänzend, blaß, desgleichen das der Rautengrube. Kleinhirn symmetrisch, blutarm, ödematös, mäßig gut gezeichnet. Hirnstamm ebenso, noch blasser, desgleichen Pons, Medulla und Hemisphären. Dura der Basis im Bereich des Sinus sigmoideus sinister blutig, zum Teil grünlich verfärbt, desgleichen am Clivus Blumenbachii graugrünlich. Oberhalb des rechten Abducens eine frischere, dunkelrote Blutunterlaufung. Die mißfarbenen Partien sind als feine Membranen abziehbar. Nahe dem Confluens sinuum ist der Sinus transversus sinister mit graugrünen stinkenden Gerinnungsmassen ausgefüllt. Sinus cavernosus und petrosus superior dexter mit jauchigen Gerinseln gefüllt. Die übrigen Sinus enthalten lockere Cruor- und Speckgerinsel, auch der Sinus longitudinalis superior.

Fettpolster der Brust- und Bauchhaut gut entwickelt, Muskulatur frisch, hellrot, feucht. Därme mäßig gebläht, Serosa blaß, glatt, feucht. In der Unterbauchhöhle 50 ccm leicht blutig gefärbter Flüssigkeit. Zwerchfellstand unterer Rand der 4. Rippe links, unterer Rand der 5. Rippe rechts. Linke Lunge zurückgesunken, frei. Rechte Lunge in ganzer Ausdehnung leicht verwachsen, Brusthöhle leer. Herzbeutel klein handtellergroß vorliegend, enthält 25 ccm klaren Serums, Innenfläche glatt, spiegelnd blaß.

Herz entsprechend groß, gut kontrahiert, enthält reichlich Speck-

gerinsel neben spärlichem flüssigen Blut. Tricuspidalis für zwei Finger bequem, Mitralis für Mittelfinger durchgängig. Epicard ziemlich fettreich, mäßig injiziert; unter demselben braune punktförmige Ecchymosen; arterielle Klappen schließen, Klappenapparat zart, intakt. Endocard des linken Vorhofes etwas verdickt, gelblich; Myocard blaß, feucht, leicht gelblich gefleckt. Aorta und Kranzgefäße ohne Besonderheiten. Aus dem linken Bronchus auf Druck schaumiger blasser Schleim. Schleimhaut blaß. Pulmonalis frei. Lymphknoten klein, weich, violett. Pleura im allgemeinen glatt, spiegelnd. Über der Kante der oberen rechten Lungenspitze eine ovale $2^1/_2 : 1^1/_2$ cm große gelbe leicht prominierende Verfärbung, deutlich fluktuierend. Auf Einschnitt erweist sie sich als ein keilförmiger luftleerer jauchig eitriger Herd, dessen Umgebung sehr saftreich, blutreich, luftarm ist. Im übrigen Oberlappen voluminös, Rand gebläht, sehr saftreich, mäßig blutreich, überall nachgiebig, lufthaltig. Unterlappen voluminös, schwer, blut- und saftreich, Luftgehalt im allgemeinen herabgesetzt; entsprechend der seitlichen Kante mehrere kleine haselnußgroße, nicht scharf umschriebene Knoten, luftleer, über der Schnittfläche deutlich prominierend, dunkelrot. Im übrigen Schnittfläche glatt, dunkelgraurot.

Rechter Bronchus, Pulmonalis und Lymphknoten wie links; Pleura verdickt, von zahllosen hellroten Ecchymosen durchsetzt.

Oberlappen im allgemeinen wie linker, Mittellappen wie Oberlappen. Unterlappen sehr blut- und saftreich, voluminös, schwer, Luftgehalt herabgesetzt, nahe der Spitze ein zirka haselnußgroßer, zentral erweichter Herd, dessen Umgebung dunkelblaurot ist. Im übrigen Schnittfläche hellrot, glatt.

Tonsillen grauschiefrig verfärbt, derb, etwas zerklüftet. Gaumenbögen, Pharynxwand, Speiseröhre ohne Besonderheiten. Retropharyngeales Gewebe in der Nähe des Kehlkopfes und der Schilddrüse schmierig belegt.

Milz $12^1/_2 : 7^1/_2 : 3$ cm. Kapsel zart, durchsichtig, Pulpa vermehrt, sehr weich, blaß, hellrot überfließend. Follikel verwaschen. Trabekel unsichtbar.

Linke Niere zeigt am oberen Pole eine auf der Rückfläche scharf abgesetzte nierenähnliche Lappenbildung. Niere im ganzen $12^1/_2 : 5 : 1^3/_4$ cm. Fettkapsel ödematös, mäßig entwickelt; fibröse glatt, leicht abziehbar. Rinde bis 9 mm breit, quillt leicht über, leicht gestreift, teilweise injiziert. Pyramiden stark geschwollen. Becken leer, Schleimhaut blaß, unter ihr hellrote Ecchymosen.

Rechte Niere wie linke. Nebennieren erweicht.

Leber 24 : 16 : 7 cm. Kapsel glatt, durchsichtig, Gewebe quillt über, trübe, gekörnt, blaß.

Magen mäßig dilatiert, Schleimhaut wenig gefaltet, grünlich verfärbt.

Dünndarmschleimhaut blaß, geschwollen, hie und da blutunterlaufen; Payersche Haufen zum Teil blaß, pigmentiert.

Übrige Organe ohne wesentliche Besonderheiten.

Diagnosis post mortem: Jauchige Thrombophlebitis des Sinus transversus sinister und cavernosus; subdurale Ecchymosen, Hydrops meningeus, Anämie und Ödem des Gehirns, Hydropericard, Verfettung des Herzmuskels, septische Milz, Pleuritis fibrinosa sinistra inveterata adhaesiva dextra. Verjauchte Infarkte im linken Oberlappen und rechten Unterlappen. Hyperämie und Ödem der Lungen, Nephritis parenchymatosa acuta, trübe Schwellung der Leber, Enteritis chronica inveterata.

Sektion des Schläfenbeins.

Inneres Ohr zeigt normalen Befund; Sinus petrosus superior ganz thrombosiert, zum Teil schwarz-gelb. Wandung jedoch nicht durchbrochen. Sinus cavernosus et intercavernosus ebenfalls mit schwarzen Thromben erfüllt, Wandung zum Teil grau-gelb verfärbt und zerstört. Die Thrombose im Sinus sigmoideus geht 1 cm weit über den Torcular Herophili hinweg auf den Sinus der anderen Seite über.

Epikrise: In diesem Falle war es von vornherein ohne Zweifel, daß wir es mit einer sehr infektiösen Sinusthrombose zu tun hatten; das intermittierende hohe Fieber, die Schüttelfröste neben dem Ohrbefund waren hierfür Zeichen genug. Der Operationsbefund bestätigte auch in vollem Maße unsere Diagnose. Im Antrum fand sich ausgedehnte Nekrose, die weit die Sulcuswand zerstört hatte und zu einem großen extrasinuösen Herde geführt hatte. Der Sinus sigmoideus war hochgradig mißfarbig und zum Teil mit dicker gelblicher Schwarte bedeckt, aus einem Fistelgang des Sinus quoll jauchiger Eiter hervor. Trotz Sinusoperation und Freilegung des Bulbus venae jugularis war der progrediente Verlauf der Septikopyämie nicht mehr aufzuhalten.

Die Septikopyämie war auch hier — wie die Sektion ergab — von der eitrigen Sinusthrombose ausgegangen, welche die Sinus sigmoideus, transversus, petrosus superior, cavernosus und intercavernosus ergriffen hatte und sogar auch auf den Sinus transversus der rechten vorgeschritten war.

Schon während der Operation waren wir uns völlig darüber klar, daß keineswegs alle infektiösen Thrombenmassen aus den Sinus entfernt waren; dafür sprachen die geringe Blutung nach der Excochleation der schwärzlichen brandigen Massen aus den beiden Sinusenden. Wir mußten jedoch vorläufig die Operation abbrechen, um nicht schon auf dem Operationstisch das Kind infolge der großen Schwäche zu verlieren. Erst einige Tage später, als Patient sich wieder etwas erholt hatte und die Temperatur hoch blieb, wurde der Bulbus venae jugularis eröffnet, in dem jedoch kein verdächtiger Thrombus zu finden war.

Auffallend war es, daß infolge der Thrombose des Sinus cavernosus und intracavernosus nicht die sonst üblichen Erscheinungen am Auge (Ödem namentlich der oberen Augenlider, Chemosis usw.) aufgetreten waren. Es ist wohl anzunehmen, daß infolge der Zerstörung der Sinuswand die Stauung in den Venae ophthalmicae nicht derartig hochgradig waren, um die erwähnten Erscheinungen hervorzurufen.

Der Tod ist erfolgt an Herzschwäche, welche durch die Sepsis und die metastatischen Herde ausgelöst wurde. Es wäre wohl auch in diesem Falle möglich gewesen, die Patientin zu retten, wenn die Sinusoperation zur rechten Zeit ausgeführt worden wäre. Wie so oft, ist auch hier wieder die Kranke der Klinik erst zu einer Zeit überwiesen worden, in

der bereits pyämische Erscheinungen (Frösteln, pyämisches Fieber) bestanden. Sicherlich werden die Resultate der operativen Behandlung der otogenen Pyämie besser werden, wenn der allgemein praktizierende Arzt soweit otiatrisch vorgebildet sein wird, um rechtzeitig zu erkennen, wann konservative Behandlung bei einer komplizierten Otitis aufhören und operatives Verfahren an deren Stelle treten muß. Es ist zu hoffen, daß jetzt durch bessere allgemeine Vorbildung in der Otiatrie dies erreicht werden wird.

8. Kurt Zimmermann, 5 Jahr, Arbeiterkind, Zerbig. Aufgenommen 8. August 1905, gestorben 10. August 1905.

Anamnese. Seit etwa 3 Wochen ohne bekannte Ursache Ohreiterung rechts, seit 9 Tagen Schwellung hinter dem Ohr und stärkere Schmerzen. Seit 2 Tagen sehr häufige schleimige, stinkende Stuhlentleerungen. Bisher keine ärztliche Behandlung.

Status praesens. Kräftig gebautes, gut genährtes Kind. Herz und Lungen gesund. Temperatur 38,8, Puls 100 und darüber. Sensorium leicht getrübt; kein Erbrechen. Augenbefund keine Veränderung. Keine Nackensteifigkeit, keine Druckempfindlichkeit daselbst.

Umgebung des Ohres. Rechtes Ohr: Flache, fluktuierende Schwellung hinter dem rechten Ohr, Ansatz der Muschel völlig verstrichen. Teigige Schwellung auch der hinteren Partien des Warzenfortsatzes, Haut über der Schwellung gerötet. Sehr starke Druckempfindlichkeit der Planumgegend. Linkes Ohr ohne Veränderung.

Gehörgang- und Trommelfellbefund: Rechtes Ohr: Gehörgang voll nicht sehr fötiden Eiters. Geringe Senkung der hinteren oberen Gehörgangswand. Trommelfell gerötet, im hinteren oberen Drittel vorgewölbt. Vorn unten stecknadelkopfgroße Perforation, aus der pulsierender Eiter hervorquillt. Hörprüfung ergab keine zuverlässigen Resultate.

Therapie und Krankheitsverlauf. Es wird wenige Stunden nach der Aufnahme das Kind operiert.

Typische Aufmeißelung rechts: Spaltung eines subperiostalen Abszesses, Eröffnung des Antrums, aus dem wenig Eiter hervordringt. Fortnahme der vollständig mit eiterhaltigen Zellen erfüllten Spitze, hierbei quillt von unten und aus der Sinusgegend stinkender Eiter hervor. Freilegung eines perisinuösen Abszesses, welcher nach oben bis zum Sinus transversus, nach unten fast bis zum Bulbus reicht. Sinuswand sieht grün-gelblich, eitrig verfärbt aus. Senkungsabszeß unter die Schädelbasis. Verband. Große Unruhe während der Nacht, nur vereinzelt Erbrechen, häufige schleimig-mäßige Stuhlentleerungen, starkes Durstgefühl. Gegen Morgen 7 Uhr plötzlich Collaps, Kampferinjektion, Kochsalzinfusion, geringe Besserung. Puls fliegend, meist über 120, zeitweise aussetzend. Temperaturen: 38,7—39,3—39,4—39,3. Bewußtsein erhalten. Pupillen beiderseits gleichweit, gute Reaktion. Augenhintergrund normal. Haut- und Sehnenreflexe unverändert. Am Morgen kein Erbrechen mehr. Operation in Narkose: Unterbindung der makroskopisch unveränderten Vena jugularis interna. Punktion des Sinus sigmoideus, spärliche Blutung. Breite Incision des Sinus, Entfernen großer, zum Teil mißfarbener Thromben, bis von oben und unten ein breiter Blutstrom kommt. Tamponade mit Jodoformgaze.

Große Schwäche nach der Operation, fast pulslos; Kampfer, Kochsalzinfusion, Puls hebt sich wieder. Gegen 4½ Uhr nachmittags wieder Collaps. Äther, Kochsalzinfusion. Sensorium nur leicht getrübt. Temperatur: 38,7—38.6—39,3. Puls kaum zu fühlen. Exitus gegen 5½ Uhr ohne besondere Unruhe.

Auszug aus dem Sektionsprotokoll.

Männliche kindliche Leiche in gutem Ernährungszustande. Am Hals eine 5 cm lange klaffende Operationswunde, am Vorderrand und Mitte des Sternocleido-mastoid. die Ränder granulierend, ebenso der Grund. Hinter dem rechten Ohr eine in Bogenform dasselbe umgreifende Operationswunde und in der Mitte darauf nach hinten zu eine 2 cm lange. Knochenwundränder glatt, sauber, blaß. Die Wunde bis in den Sinus sigm. hinein tamponiert, die Wand des letzteren bis fast 1 mm verdickt, injiziert, nur in etwa Linsengröße am Zusammenfluß mit dem Sinus transversus gelb eitrig infiltriert. Thromben fehlen, nur in den benachbarten Sinus reichliche glatte bernsteingelbe Speckgerinsel, ebenso im Längsblutleiter.

Schädeldach dünn, symmetrisch, Diploë spärlich, mäßig blutreich. Dura mäßig gespannt, Blutgehalt ohne Besonderheiten, innen glatt, glänzend. Dura der Schädelbasis glatt, ohne Besonderheiten. Die Sinus transversus, petrosi, sagital. sup. et infer. der linken Seite sind ausgedehnt und stark mit flüssigem Blut gefüllt. Weiche Häute durchsichtig, subarachnoideale Flüssigkeit wenig vermehrt, Blutgehalt der Pia ohne Besonderheiten. Gyri quellen vor, Sulci eng, doch nicht verstrichen. Hirnbasis ohne Besonderheiten. In den Ventrikeln einige Tropfen klarer Flüssigkeit. Blutgehalt der Plexus ohne Besonderheiten, ebenso das Ependym; letzteres blaß, ödematös.

Kleinhirn sehr weich, blutarm, saftreich, schlecht gezeichnet. Marklager der Hemisphären von mäßig reduziertem Blutgehalt, vermehrtem Saftgehalt, schlechter Konsistenz. Rinde 3 mm breit, quillt deutlich über. Hirnstamm zeigt gute Zeichnung, Blutgehalt herabgesetzt, Saftgehalt vermehrt, desgleichen Brücke und Medulla. Bauchdecken weich, eingesunken, Därme sämtlich frei, Bauchraum ohne flüssigen Inhalt, Serosa ohne Besonderheiten. Lungen sinken wenig zurück, nirgends verwachsen. Pleurahöhlen leer, Herzbeutel liegt in klein Handtellergröße frei, ohne Besonderheiten, ebenso Herz.

Linke Lunge: Aus den Bronchien wenig Schaum. Pulmonalis, Pleura, peribronchiale Lymphknoten ohne Besonderheiten. Gewebe überall lufthaltig, von normalem Luft- und Saftgehalt. Rechte Lunge wie links.

Hals- und Rachenorgane, Speise- und Luftwege ohne Besonderheiten. Im Dünndarm und teilweise auch im Dickdarm katarrhalische Schleimhauterkrankung, keine Blutung.

Milz $8 : 4^1/_2 : 2^1/_2$ cm. Kapsel ohne Besonderheiten, blau-grau, das Parenchym sehr weich, blutreich, überfließend, Follikel spärlich, Trabekel vermehrt.

Linke Niere: Fettkapsel spärlich, fibröse zart, leicht abziehbar. Oberfläche glatt, stellenweise blutreich; Rinde entsprechend breit, quillt über. Parenchym mäßig derb, Schnittfläche blaß gelblich, trübe, mäßig gekörnt. Becken, Urether und Nebenniere ohne Besonderheiten.

Rechts gleicher Befund. Schnittfläche durch die Niere auf beiden Seiten trüb.

Leber entsprechend groß, Kapsel ohne Besonderheiten. Gewebe mäßig derb, mäßig blutreich, von blaßgelben Flecken durchsetzt.

Diagnosis post mortem: Sepsis, Sinusthrombose, Ödem und Anämie des Gehirns, allgemeine Anämie, trübe Schwellung der Nieren mit geringer Verfettung, septische Milz.

Sektion des Schläfenbeins.

Wand des Sinus sigmoid. stark verdickt. Im Sinus an der Übergangsstelle zum Sinus transversus und am Bulbusdach einige nicht infektiöse Thromben. Die übrigen Sinus sind frei. Trommelfell verdickt, Perforation vorn unten, stecknadelkopfgroß. Paukenhöhle, Aditus und Antrum mit eitrig infiltrierter, stark verdickter Schleimhaut und grüngelbem Eiter angefüllt. Ossicula gesund, ebenso das Labyrinth.

Epikrise: Dieser Fall ist wieder ein prägnantes Bei-

spiel des schweren Verlaufs mancher akuten Otitiden. Nur 18 Tage lagen zwischen der Ohrerkrankung und dem Exitus letalis. Wie die bakteriologische Untersuchung ergab, waren es wieder Streptokokken, welche die so schwere Erkrankung hervorgerufen hatten.

Das Kind machte bei der Aufnahme einen schwerkranken Eindruck; für Meningitis hatten wir keine Anhaltspunkte, wir mußten vielmehr eine septische Erkrankung annehmen, die durch eine Miterkrankung des Sinus hervorgerufen war. Die sofort ausgeführte Operation (typische Aufmeißelung) bestätigte dies auch, indem außer der Erkrankung des Antrums und der mit Eiter erfüllten Zellen völlig durchsetzten Spitze eine Verfärbung des Sinus sigmoid. festgestellt wurde. Da am Tage nach der Aufmeißelung die Temperatur weiter hoch blieb, so wurde nach der Unterbindung der Vena jugularis der Sinus sigmoideus eröffnet; bei der Punktion desselben entleerte sich nur wenig Blut als Zeichen der bereits bestehenden Thrombose. Es erfolgte nun breite Spaltung des Sinus, bis nach Entfernung dicker, zum Teil eitriger Thromben vom oberen wie auch vom unteren Ende her ein breiter Blutstrom kam. Wir mußten nun annehmen, daß alles infektiöse Material aus dem Sinus entfernt sei, und hielten wir daher eine weitere Freilegung des Bulbus nicht für erforderlich. Leider erlag das Kind schon am Abend infolge Sepsis.

Daß die Sepsis durch die ausgedehnte so infektiöse Hirnblutleiterthrombose bedingt war, hat die Sektion klar ergeben; ebenso zeigte sie, daß unsere Aufmeißelung und Sinusoperation zu spät kam. Die ausgeführten operativen Eingriffe hatten zwar alles erreicht, was man von ihnen erwarten konnte, nämlich die völlige Ausschaltung aller erkrankten venösen Gefäße: im distalen Sinusende wie auch im Bulbus venae jugularis waren gut aussehende Thromben, in den übrigen Sinus keine pathologischen Veränderungen nachzuweisen. Trotzdem kam die Hilfe zu spät, da die Sepsis schon vor der Operation bestanden hatte; hierfür sprechen neben der Febris continua und dem hohen frequenten Puls die häufigen schleimig-wässerigen, fäkulenten Stuhlentleerungen und die leichte Benommenheit, die schon bei der Aufnahme des Kindes in die Klinik nachgewiesen wurden.

9. Anna Hoffmann, 5 Jahre alt, Arbeiterkind, Sangerhausen; aufgenommen am 11. Juni, gestorben am 17. Juni 1905.

Anamnese: Nach dem Bericht des das Kind bisher behandelnden Arztes: Im Mai 1903 erkrankte das Kind an Ohreiterung, Lungen- und Rippenfellentzündung. Beginn der jetzigen Erkrankung am 27. Mai dieses Jahres mit auffallender Schlafsucht und anhaltender Appetitlosigkeit. Es wurde damals rechtsseitige Lungenentzündung festgestellt. Das Leiden verschlimmerte sich allmählich, Patientin kam mehr herunter, vermehrte Unruhe mit zeitweiser Benommenheit. Am 8. Juni fand der Arzt das Kind vollkommen bewußtlos vor; es warf sich unruhig im Bett umher, oft laut stöhnend. Es bestand damals noch Dämpfung über der rechten Lunge mit katarrhalischen Geräuschen daselbst. Patientin reagierte auf Anrufen nur mit Aufschreien und abwehrenden Bewegungen. Nackenstarre war deutlich vorhanden. Puls unregelmäßig, 80. Körpertemperatur gesteigert. Bei Druck auf den Warzenfortsatz keine Schmerzäußerung. Am 10. Juni merkliche Steigerung aller Krankheitserscheinungen, stärkeres Ohrenlaufen rechts. Ödem in der Gegend des rechten Warzenfortsatzes, bei Druck daselbst lebhafte Schmerzäußerung. Gegen Abend Zunahme des Ödems hinter dem rechten Ohr und Auftreten entzündlicher Rötung.

Status praesens: Sehr elendes, schlecht genährtes Kind. Herz ohne Besonderheiten. Im Bereich des rechten Unterlappens Reibegeräusche, Dämpfung über der rechten Lunge und dem linken Unterlappen; katarrhalische Geräusche daselbst. Puls sehr klein, unregelmäßig, 150 Schläge in der Minute. Pupillen mittelweit, reaktionslos. Haut- und Sehnenreflexe gesteigert; Sensorium nicht völlig getrübt; unkoordinierte Bewegungen der Arme und Beine, Andeutung von Flockenlesen; kein Opisthotonus. Zunge trocken, Lippen trocken und mit Borke bedeckt. Temperatur 39,4°.

Umgebung des Ohres: Hinter dem rechten Ohr über dem ganzen Proc. mastoid. Schwellung Die Schwellung setzt sich nach unten bis auf das zweite Drittel des M. sternocleidomastoid. fort und bildet hier unterhalb der Spitze ein derbes hartinfiltriertes Paket von fast Faustgröße, das sich gegen die Umgebung scharf abgrenzen läßt. Haut darüber blaurot verfärbt.

Gehörgang- und Trommelfellbefund: Rechts: Im Gehörgang viel schleimig-eitriges Sekret. Stenose des Gehörganges durch Senkung der hinteren oberen Gehörgangswand, so daß kein Einblick auf das Trommelfell ist. Hörprüfung konnte nicht ausgeführt werden.

Therapie und Krankheisverlauf. 12. Juni. Lumbalpunktion: Liquor kristallklar, steht unter geringem Druck. Typische Aufmeißelung. Weichteile hochgradig speckig infiltriert, Corticalis sehr blutreich. Empyem im Antrum und den Warzenfortsatzzellen. Resektion der Spitze. Breite Freilegung des Sinus sigmoid., derselbe sieht gut aus. Senkungsabszeß unter die Schädelbasis und am M. sternocleidomastoid. entlang mit Vereiterung der Lymphdrüsen; breite Spaltung, Tamponade.

13. Juni. Große Unruhe, fast völlige Benommenheit. Lungenbefund unverändert. Temperaturen: 38,8—39,4—39,5—40,0—39,9°. Prießnitz um die Brust, Kampher und Acid. benz. innerlich.

14. Juni. Patientin wird der Lungenerkrankung wegen nach der medizinischen Klinik verlegt.

17. Juni. Zurückverlegung aus der medizinischen Klinik; moribund. Exitus am Nachmittag.

Auszug aus dem Sektionsprotokoll.

Hochgradig abgemagerte kindliche Leiche, von zartem Knochenbau, Starre und Totenflecke reichlich vorhanden. Haut und sichtbaren Schleimhäute blaß. Wunde hinter dem Ohr schmierig belegt.

Schädeldach symmetrisch, dünn; Diploë blutreich. Duraaußenfläche glatt, von mittlerem Blutgehalt, durchscheinend, gespannt. Im Längsblutleiter ein lockeres Speckgerinsel; Innenfläche glatt, leicht marmoriert. Weiche Häute mäßig blutreich, zart, getrübt. Subarachnoidealflüssigkeit nicht vermehrt. Großhirnhemisphären symmetrisch, Gyri leicht abgeflacht, Gefäße der Basis zart, ebenso die weichen Häute, auch im Bereich der Art. fossae Sylvii Seitenventrikel etwas erweitert, Inhalt klar, Ependym glatt, Tela chorioidea zart, Plexus blutarm, Rautengrube ohne Besonderheiten,

blaß. Kleinhirn mäßig blutreich, sehr feucht, weich, gut gezeichnet. Hirnstamm blutärmer, gut gezeichnet, von mittlerer Konsistenz, ebenso Pons und Medulla, letztere stark ödematös. In den Sinus der Basis lockeres Blutgerinsel.

Fettpolster der Brust- und Bauchhaut sehr gering, Muskulatur trocken, mäßig entwickelt. Zwerchfellstand rechts unterer Rand der fünften, links der vierten Rippe. Rechte Lunge, besonders in den seitlichen und hinteren Teilen durch blasse Narbenstränge verwachsen, linke Lunge frei. Herzbeutel von wenig Fettgewebe überlagert, liegt in Ausdehnung eines Daumenballens frei, enthält 25 ccm klaren Serums, Innenfläche blaß, glatt, glänzend.

Herz größer als die Faust der Leiche, gut kontrahiert, enthält reichlich flüssiges Blut neben lockerem Cruorgerinsel. Tricuspidalis für zwei, Mitralis für einen Finger bequem durchgängig.

Arterielle Klappen schließen, Klappenapparat zart, intakt, blutig imbibiert, besonders der ödematöse Rand der Mitralklappe. Aorta elastisch, nahe der rechten Kranzarterie ein halb linsengroßer verfetteter gelber, leicht prominenter Herd. Kranzgefäße ohne Besonderheiten.

Aus dem linken Bronchus entleert sich auf Druck reichlicher schaumiger Schleim; Schleimhäute geschwollen, imbibiert. Pulmonalarterie frei. Lymphknoten geschwollen, zum Teil über kirschkerngroß, violett, weich, nirgends abszediert. Pleura im allgemeinen glatt, glänzend, durchsichtig; nahe der Spitze des Oberlappens am seitlichen Rande prominiert ein injicierter Herd, der auf dem Einschnitt deutlich keilförmig in das Gewebe reicht, rot und gelb gefleckt, im übrigen ist der Oberlappen lufthaltig, nachgiebig, mäßig blutreich, saftarm. Schnittfläche glatt. Unterlappen sehr schwer, derb, blut- und saftreich, in den hinteren und unteren Partien luftleer. Schnittfläche hellrot und dunkelrot gefleckt. Die dunkelroten Partien deutlich gekörnt, prominierend, luftleer. Rechts Bronchien, Pulmonalis und Pleura wie links. Am Unterlappen fibröse Auflagerungen. Oberlappen voluminös, in den vorderen Partien deutlich gebläht, im allgemeinen lufthaltig, nachgiebig, ziemlich blut- und saftreich. In den seitlichen Partien und unter der Vorderfläche hirsekorn- bis linsengroße luftleere, über der Schnittfläche prominierende blutreiche Herde, die im Zentrum hier und da ein gelbes Pünktchen erkennen lassen. Mittellappen wie Oberlappen. Unterlappen voluminös, schwer, blut- und saftreich, luftarm. Schnittfläche im allgemeinen glatt, hellrot, in den unteren Randpartien gekörnt, luftleer.

Rachenorgane blaß, Tonsillen etwas vergrößert, auf der Schnittfläche blaß, die linke pigmentiert. Zunge blaß, Kehlkopfeingang frei, Speiseröhre ohne Besonderheiten. Lymphknoten des Halses geschwollen, bis kleinhaselnußgroß, nirgends vereitert oder besonders injiciert.

Milz 8:5:2, Kapsel glatt, Follikel deutlich, Pulpa mäßig blutreich, Trabekel nicht vermehrt.

Linke Niere $6^1/_2:2^1/_2:2$, Fettkapsel mäßig, fibröse zart, glatt abziehbar. Oberfläche glatt, blaß; Rinde quillt leicht über, blaß, gut gezeichnet. Pyramiden ebenfalls gut gezeichnet. Spitzen der Pyramiden injiciert, Nierenbecken leicht erweitert. Schleimhaut blaß, Ureter in den oberen Partien leicht erweitert.

Rechte Niere im allgemeinen wie links, Nierenbecken ohne Besonderheiten.

Leber entsprechend groß, Kapsel glatt, Parenchym ziemlich blutreich, gut gezeichnet, hier und da gelb marmoriert.

Magen gut kontrahiert, Schleimhäute mäßig gut gefaltet, blaß, geschwollen.

Pankreas deutlich gekörnt, normal.

Mesenterium fettarm, von zahllosen hirse- bis kirschkerngroßen geschwollenen, injicierten erweichten Lymphknoten durchsetzt.

Dünndarmschleimhaut blaß, mit dickem Schleim bedeckt, Payersche Haufen geschwollen, blaß. Im mittleren Drittel starke Pigmentierung der Payerschen Haufen.

Aorta abdom. ohne Besonderheiten.

Diagnosis post mortem: Hyperämie und Ödem des Gehirns

Hydropericard, Anämie und Verfettung des Herzmuskels, Bronchialkatarrh, Lymphadenitis, der Hals-, Mediastinal- und Mesenterialdrüsen, Pleuritis adhaesiva inveterata dextra, Emphysem der Oberlappen, Bronchopneumonie des linken Unterlappens und der rechten Lunge, pyämische Infarkte in beiden Oberlappen. Hydronephrosis dextra, Enteritis follicularis chronica et subacuta.

Sektion des Schläfenbeins:

Alle hier in Betracht kommenden Sinus gesund. In der Pauke stark geschwellte Schleimhaut, keine Knochenerkrankung. Steigbügel intakt, in fester Verbindung in dem ovalen Fenster; rundes Fenster ebenfalls ohne Veränderungen. Inneres Ohr völlig gesund.

Epikrise: Das Kind wurde in bereits hoffnungslosem Zustande in die Klinik gebracht, da der behandelnde Arzt neben der Pneumonie eine vom Ohr ausgehende Erkrankung der Hirnhäute vermutete. Die Lumbalpunktion ergab jedoch völlig klaren Liquor, und auch der Operationsbefund gab keine Anhaltspunkte für genannte Annahme. Das Kind ging, ohne das Bewußtsein wiedererlangt zu haben, nach wenigen Tagen ein. Die Sektion bestätigte die bereits nachgewiesene Lungenerkrankung; außerdem wurden jedoch noch pyämische Infarkte in beiden Oberlappen gefunden, die wohl ohne Zweifel von dem großen bis an die Jugularis reichenden Senkungsabszeß ausgegangen waren.

10. Hermann Scheutzel, 10 Jahre alt, Landwirtssohn, Artern. Aufgenommen am 22. August, gestorben am 23. September 1905.

Anamnese: Schon seit vielen Jahren ohne bekannte Ursache Ohreiterung rechts, die keine Beschwerden machte; seit 8 Tagen hat Patient rechtsseitige Kopfschmerzen und Schmerzen hinter dem rechten Ohr; mehrmaliges Erbrechen, Schwindelgefühl beim Bücken. Temperatur soll seit einigen Tagen erhöht gewesen sein.

Status praesens: Blasser Junge in mittlerem Ernährungszustande, macht den Eindruck eines Schwerkranken. Sensorium frei, Herz gesund, Puls kräftig, regelmäßig. Bronchitis der rechten Seite. Geringe Druckempfindlichkeit der Halswirbelsäule, kein Opisthotonus. Patellarreflexe erloschen, Cremaster- und Bauchdeckenreflexe erhalten. Pupillen gleich weit, reagieren prompt, kein Nystagmus. Rohe Kraft beiderseits gleich. Schwindel objektiv nicht nachweisbar. Urin ohne Eiweiß und Zucker. Morgentemperatur 37,5°.

Umgebung des Ohres: Starke Druckempfindlichkeit des rechten Processus mastoid., besonders nach dem Emissarium zu, kein Ödem.

Gehörgang- und Trommelfellbefund: Rechter Gehörgang gerötet, in der Tiefe fötider Eiter und fast den halben Gehörgang anfüllende Menge Borsäurepulver, so daß es unmöglich war, Einblick in die Tiefe zu erhalten. Die hintere obere Gehörgangswand gesenkt, nach mehreren Ausspülungen sieht man Krater in der hinteren oberen Gehörgangswand mit Granulationen; ein kleiner entsprechender Trommelfelldefekt im hinteren oberen Teile desselben, das übrige Trommelfell sehr verdickt. Linkes Trommelfell zeigt nur Residuen früherer Entzündung.

Hörprüfung: Flüstersprache rechts nicht gehört, links $^1/_2$ m. C_1 vom Scheitel nach rechts lateralisiert, Fis_4 beiderseits normal.

Therapie und Krankheitsverlauf. 23. August. Nacht unruhig, am Vormittag wiederholter Schüttelfrost, Temperatur steigt bis 40,1°. Puls

sehr klein (100). Lumbalpunktion: Liquor krystallklar. Totalaufmeißelung, Jugularisunterbindung. Sinus- und Bulbusoperation: Corticalis zeigt zahlreiche Blutpunkte, Freilegung der Mittelohrräume, die mit eitrig zerfallenen stinkenden Cholesteatommassen erfüllt sind. Bei Freilegung des Sinus quillt aus der Sulcusgegend dünnflüssiger Eiter hervor. Sinus mit eitrigem Belag, wird in großer Ausdehnung freigelegt. Punktion des Sinus, wobei nur wenige Tropfen Blut herausquellen. Jugularisunterbindung, Sinusoperation; breite Spaltung des Sinus. Der Sinus ausgefüllt mit einem obturierenden Thrombus, derselbe sieht teils schwarz aus, teils ist er schon organisiert, teils eitrig zerfallen. Da der scharfe Löffel zentralwärts das Ende der Thrombose nicht erreicht, Bulbusoperation: Die ganze Sinuswand eitrig durchsetzt, wird excidiert. Im Bulbus eitrig zerfallener Thrombus, auch jetzt noch keine Blutung. Nach Entfernung der Thromben aus dem Sinus transversus kräftige Blutung. Tamponade usw.

24. August. Leidlich gutes Befinden, Puls kräftiger, regelmäßig, 86; keine Kopfschmerzen, Sensorium frei; keine Temperatursteigerung.

25. August. Gegen Morgen wieder Schüttelfrost, Temperatur 39,8°. Verbandwechsel: Wunde sieht frisch aus, Bulbus ist vollständig frei, der periphere Sinustampon bleibt liegen. Gegen Abend wieder über 40°.

26. August. Gegen 4 Uhr morgens 40,1°. Über dem rechten Oberlappen Dämpfung, Atemgeräusch wenig abgeschwächt. Probepunktion ergibt geringe Menge trüb-seröser Flüssigkeit. Rippenresektion: Es wird nur geringes seröses Exsudat gefunden. Lunge zeigt keine Schwartenbildung. Verbandwechsel: Aus dem Bulbus werden einige Thrombenteilchen ausgespült. Durchspülung durch die Jugularis von unten gelingt nicht. Entfernen des peripheren Sinustampons, sehr fötider Geruch desselben. Weitere Freilegung des Sinus transversus. Spaltung des Sinus und Excision der lateralen Wand. Eingehen mit dem scharfen Löffel und Entfernung von fötiden Thromben, die bis zum Torcular Herophili gehen. Starker Blutstrom schleudert einen Thrombus heraus, der einen Ausguß des Torcular darstellt. Der Thrombus ist eitrig durchsetzt, Länge 4,5 cm, an der dicksten Stelle 1,4 cm, an der dünnsten 0,5 cm im Durchmesser und wiegt 2,5 gr. Während der Operation Schüttelfrost, starke Herzschwäche, Kochsalzinfusion. Gegen Mittag wird der Puls wieder besser.

28. August. Verbandwechsel der Rippenresektion; es entleeren sich mehrere Eßlöffel trüb-seröser, leicht fötider Flüssigkeit und reichlich Fibringerinsel.

29. August. Verbandwechsel: An der Lunge starke Verklebungen, die mit dem Finger gelöst werden, Entleerung von seröser Flüssigkeit. Lösung der Sinustampons. Im Bulbus etwas mißfarbene Flüssigkeit, Durchspülung durch die Jugularis gelingt nicht. Bei Lösung des Tampons aus dem Sinus transversus mäßige Blutung. Puls 116, Respiration 48.

31. August. Subjektives Befinden besser, Puls kräftiger und voller. Die Mittelohrwunde beginnt sich mit frischen Granulationen zu bedecken. Im Bulbus geringes Sekret. An der Brustwunde blasse Granulationen, reichliche Absonderung trüb-seröser Flüssigkeit.

4. September. Befinden in den letzten Tagen unverändert. In der letzten Nacht wieder höhere Temperatur (39,5°). Mittelohr- und Sinusoperationswunde frisch rotes Aussehen. Aus der Brustwunde fötid-eitrige Flüssigkeit in größerer Menge entleert; danach besseres Befinden.

6. September. Nachdem in den letzten beiden Tagen leidlich gutes Befinden war, heut wieder plötzlicher Temperaturanstieg auf 40,3°. Ohr- und Sinuswunde von gutem Aussehen, bedecken sich überall mit frischen Granulationen. Reichliche Eiterentleerung aus der Brustwunde.

8. September. Stets reichliche Eiterabsonderung aus der Brustwunde, allmählicher Temperaturabfall.

17. September. Nachdem Patient in den letzten Tagen sich einigermaßen wohl gefühlt hatte, klagt er heute plötzlich über heftige Kopfschmerzen, besonders in der Stirn und dem Hinterkopf. Halswirbelsäule stärker druckempfindlich, Puls etwas gespannt (100). Reflexe kaum vorhanden.

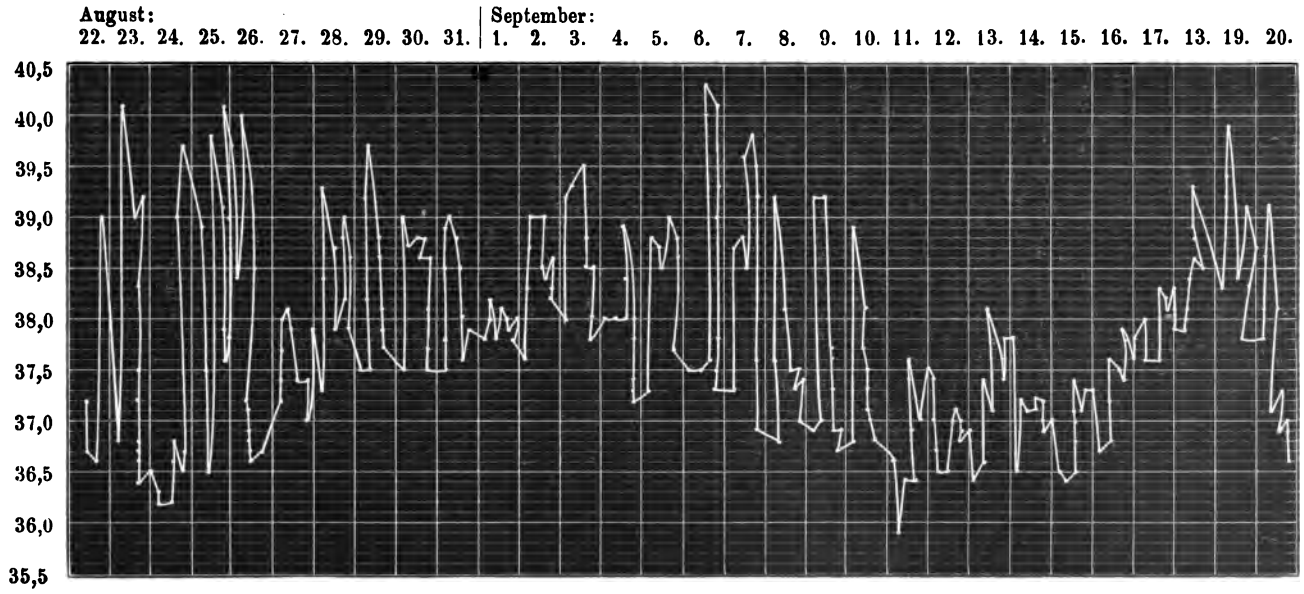
August:
22. 23. 24. 25. 26. 27. 28. 29. 30. 31.
September:
1. 2. 3. 4. 5. 6. 7. 8. 9. 10. 11. 12. 13. 14. 15. 16. 17. 13. 19. 20.
40,5
40,0
39,5
39,0
38,5
38,0
37,5
37,0
36,5
36,0
35,5

Augenhintergrund ohne Besonderheiten, kein Nystagmus, keine Pupillendifferenz. Meist apathischer Zustand, geringe Nahrungsaufnahme.

19. September. In der Nacht zweimal Erbrechen, Sensorium getrübt, Patient stark soporös, Andeutung von Opisthotonus, nur auf lautes Anrufen Öffnen der Augen.

20. September. Patient hat in der Nacht Urin unter sich gelassen. Zunehmender Opisthotonus, beginnende Unruhe. Patient greift mit den Händen in der Luft umher, häufige Jaktationen, mehrmals am Tage Erbrechen.

22. September. Sehr starker Opisthotonus. Patient schreit oft laut auf, Sensorium vollständig getrübt; Pupillen reagieren nicht auf Lichteinfall; linke über mittelweit, rechte enger. Reflexe erloschen. Patient läßt Stuhl und Urin unter sich. Puls kaum zu zählen, gegen Abend zunehmendes Coma.

23. September. Nacht wieder stärkere Unruhe; am Morgen Coma, gegen 9 Uhr vormittags im tiefen Coma Exitus letalis.

Auszug aus dem Sektionsprotokoll:

Schlechter Ernährungszustand. Rechts über der Rippe eine mit frischen Granulationen besetzte Rippenresektionswunde. An der rechten Halsseite, innerhalb des M. sternocleidomast. 5 cm lange Narbe. Hinter dem rechten Ohr eine dreimarkstückgroße Trepanationsöffnung.

Schädeldach symmetrisch, dünn, mit der Dura stellenweise fest verwachsen, deren Innenfläche zart, frei. Im Sinus longitudinalis Speck- und Cruorgerinsel, keine Thromben. Weiche Häute des Gehirns sind an der Konvexität im allgemeinen klar, nur links über dem Schläfenlappen einzelne eitrige Beläge. An der ganzen Basis vom Bulbus olfactorius beginnend, sind die Häute mit dicken eitrigen Membranen belegt, die das Kleinhirn vollständig einhüllen. Ebenso findet sich an der Schädelbasis von der Lamina cribrosa an die ganze Dura mit eitriger Membran belegt, die bis in den Spinalkanal zu verfolgen ist. Sinus transversus leer, Sinus occipitalis hat ein sehr enges Lumen, kaum für Sonde durchgängig, leer. Subarachnoideale Flüssigkeit stark vermehrt. Beide Seitenventrikel erweitert durch klare Flüssigkeit. Ependym zart, Rautengrube leicht erweitert, Inhalt klar. Substanz des Kleinhirns von schlechter Konsistenz, feucht, sehr anämisch. Großhirnganglien ziemlich gut gezeichnet, anämisch, ebenso Pons, Medulla, das weiße Marklager, Großhirnrinde.

Fettpolster und Muskulatur der Brust- und Bauchhaut sehr spärlich.

Herzbeutel und Herz ohne Besonderheiten.

Rechte Lunge im hinteren Teile des Unterlappens der Brustwand adhärent, linke Lunge frei. Beide Pleurahöhlen leer. Linke Lunge von entsprechendem Volumen und Gewicht, aus den Bronchien auf Druck etwas Schaum, Schleimhaut leicht injiciert und geschwollen, Pulmonalis frei, Pleura überall glatt und glänzend. Ober- und Unterlappen überall lufthaltig, nachgiebig. Rechte Lunge im allgemeinen wie links, Pleura im Bereich des Unterlappens mit Schwielen und einzelnen spärlich fibrinösen Auflagerungen besetzt.

Milz leicht vergrößert, Kapsel glatt, Konsistenz ziemlich derb, Trabekel und Follikel angedeutet.

Linke Niere sehr blutreich, sonst ohne Veränderungen, desgleichen die rechte Niere.

Leber entsprechend groß, Kapsel glatt, Läppchenzeichnung undeutlich.

Magen, Schleimhaut teilweise mit Blutungen durchsetzt, im übrigen ohne Besonderheiten.

Diagnosis post mortem: Meningitis purulenta acuta, Anämie und Ödem des Gehirns, Hydrocephalus externus et internus, Pleuritis adhaesiva chronica rechts, Milztumor.

Sektion des Schläfenbeins.

In der Jugularis und im Sinus petrosus inferior kein eitriger Inhalt; nur dünnes Cruorgerinsel; ebenso Torcular Herophili frei. Die Wand des Sinus petrosus superior mißfarben,

in ihm etwas fötider dicker Eiter. Diese Eiterung setzt sich fort bis zum Sinus cavernosus. Labyrinth frei. Steigbügel im ovalen Fenster.

Epikrise: Bei der Aufnahme des Patienten in die Klinik konnten keine Zweifel bestehen, daß eine Erkrankung der Sinus (Schüttelfrost, hohes Fieber) vorlag. Daneben mußten wir aber mit Rücksicht auf die leichte Druckempfindlichkeit der Halswirbelsäule, das mehrmalige Erbrechen, das Schwindelgefühl, mit der Möglichkeit einer schon bestehenden Hirnhauterkrankung rechnen. Ein operativer Eingriff konnte nur dann gute Chancen haben, wenn wir letztgenannte Möglichkeit ausschließen konnten. Hier leistete uns die Lumbalpunktion wieder gute Dienste; da der Liquor cerebrospinalis völlig krystallklar war, so wurde sofort breite Eröffnung aller Mittelohrräume, Sinusoperation nach Unterbindung der Vena jugularis und, da zentralwärts das Ende des eitrigen Thrombus nicht erreicht werden konnte, Bulbusoperation ausgeführt. Nach der Operation konnten wir mit ziemlicher Sicherheit annehmen, daß alles infektiöse Material aus dem distalen Ende entfernt sei, nicht so im proximalen Ende, und es bestand die Wahrscheinlichkeit, daß bereits die Thrombose auf die Sinus petrosi weiter geschritten war. Bestätigt wurde dies durch die bleibende hohe Temperatur und die noch zeitweise auftretenden Schüttelfröste. Hier operativ weiter zu gehen, lag außerhalb des Bereiches der Möglichkeit.

Die Meningitis, die erst über 3 Wochen nach der Operation deutliche Krankheitssymptome zeigte, bestand nach dem Sektionsbefund wohl schon einige Zeit länger, ohne auffällige Erscheinungen hervorzurufen. Ausgegangen war sie von dem Sinus petrosus sup., dessen Wand durch die eitrige Thrombose mißfarben war und so den Übergang der Sinuseiterung auf die Meningen vermittelt hatte.

Dieser Fall hätte uns recht günstige Chancen für ein erfolgreiches operatives Handeln geben können, wenn er früher in unsere Behandlung gekommen wäre. Man muß hier eine relativ gutartige Pyämie annehmen, da trotz des langen Bestehens der Sinuserkrankung kaum bedeutungsvolle Metastasenbildung aufgetreten war. Es ist recht zu bedauern, daß auch hier durch zu lange exspektative Behandlung die günstige Zeit eines erfolgreichen operativen Eingriffes versäumt wurde.

Ein Wort noch zur Borsäurebehandlung. Bei der Aufnahme des Patienten in die Klinik war der Gehörgang des erkrankten

Ohres in der Tiefe mit Borsäurepulver angefüllt, das sich mit dem fötiden Eiter zu einem dicken Brei vermengt hatte, zum Teil auch dicke Krusten bildete und so den Abfluß aus dem schon ohnehin durch die Granulationen eingeengten Krater zur Unmöglichkeit machen mußte. Hier also wieder ein Beispiel, wie gefahrvoll ein sinnloses Boreinblasen werden kann. Es ist nichts einzuwenden gegen einen Hauch Borsäure bei chronischen Eiterungen mit großen Trommelfelldefekten, wo einerseits der Borsäure die Möglichkeit gegeben ist, auf die Paukenschleimhaut zu gelangen, und andererseits die Gefahr einer Eiterretention nicht besteht. Aber gegen jede sinnlose, massenhafte Borsäureinsuflation muß entschieden Front gemacht werden.

11. Gertrud Grobe, 2½ Jahre alt, Arbeiterkind, Brettleben. Aufgenommen am 10. April 1905, gestorben am 2. Juli 1905. Diagnose: Akute tuberkulöse Mittelohreiterung rechts, tuberkulöse Erkrankung des Warzenfortsatzes. Miliartuberkulose. Dieser Fall ist bereits im Band 67 dieses Archivs veröffentlicht.

12. Marie Hedig, 10 Jahre alt, Sangerhausen. Aufgenommen am 28. März 1905, gestorben am 8. April 1905. Diagnose: Chronische Mittelohreiterung links, Schläfenlappenabszeß.

13. Marianne Binkowski, 16 Jahre alt, Bitterfeld. Aufgenommen am 21. April 1905, gestorben am 27. April 1905. Diagnose: Chronische Mittelohreiterung beiderseits, negative Exploration beider Schläfenlappen.

14. Franz Hoyck, 21 Jahre alt, Arnsdorf. Aufgenommen am 22. August 1905, gestorben am 13. September 1905. Diagnose: Chronische Mittelohreiterung links, Kleinhirnabszeß.

15. Alex Kleine, 15 Jahre alt, Oberdorf. Aufgenommen am 31. August 1905, gestorben am 23. September 1905. Diagnose: Chronische Mittelohreiterung rechts, Sinusthrombose, Kleinhirnhabszeß.

16. Emil Recke, 41 Jahre alt, Taucha. Aufgenommen am 25. Januar 1906, gestorben am 26. Januar 1906. Diagnose: Chronische Mittelohreiterung rechts, Schläfenlappenabszeß.

Diese letzten 5 Fälle werden demnächst an anderer Stelle ausführlich mitgeteilt werden.

Zu den Personalien auf Seite 45 ist nachzutragen, daß als Volontärassistenten die Herren Dr. F. Lassen, Dr. J. M. West und Dr. H. Gmeinder beschäftigt wurden.

(Tabelle über Mastoidoperationen s. nächste Seite.)

Mastoidoperationen.

(Die mit T bezeichneten Fälle betreffen die Fälle von Totalaufmeißelung).

Nummer	Name	Alter in Jahren	Diagnose resp. Befund	Dauer d. Behandlung i. d. Klinik	Dauer d. Behandlung überhaupt	Resultat	Bemerkungen
1	Marie Hedig T	10	Chron. Eiterung mit Caries rechts	11 Tage	11 Tage	gestorben	Extraduralabszeß. Später Schläfenlappenabszeß entleert
2	Minna Dreskow T	26	Chron. Eiterung rechts mit Cholesteatom	—	4 Monat	geheilt	In der Filiale gelegen
3	Franz Giersch	34	Akute Eiterung links mit Empyem	3 Wochen	6 Wochen	"	
4	Frieda Zeimer	2	Akute Scharlacheiterung rechts m. Caries	6 Wochen	—	gebessert	Der Behandlung entzogen
5	Elise Berger T	17	Chron. Eiterung links mit Caries	2 Monat	3½ Monat	geheilt	
6	Ida Leonhardt T	12	Chron. Eiterung links m. Cholesteatom	4 Monat	6 Monat	"	
7	Erna Kowalski	4	Akute Eiterung rechts mit Empyem	12 Tage	6 Wochen	"	Scharlacheiterung
8	Hermann Richter T	38	Chron. Eiterung links mit Caries	3 Wochen	4 Monat	"	
9	Anna Wicht T	32	Chron. Eiterung links mit Cholesteatom	7 Wochen	5 Monat	"	
10	Martha Grote	5	Akute Scharlacheiterung mit Empyem	—	2 Monat	"	
11	Gertrud Grobe	3	Akute Eiterung mit Empyem	3 Monat	3 Monat	gestorben	
12	Franz Schwab T	16	Chron. Eiterung rechts mit Cholesteatom	—	3 Monat	geheilt	In der Filiale gelegen
13	Carl Sauer T	22	Chron. Eiterung, Caries	—	2½ Monat	"	Strafgefangener. Poliklinisch operiert
14	Carl Queißer T	5	Chron. Eiterung rechts mit Caries	2 Monat	—	nochi. Beh.	
15	Curt Lindner T	12	Chron. Eiterung rechts mit Cholesteatom	—	3½ Monat	geheilt	In der Filiale gelegen
16	Minna Goldstein T	8	Chron. Eiterung links mit Caries	6 Monat	6 Monat	"	
17	Marianne Binkowski T	16	" " rechts " "	7 Tage	7 Tage	gestorben	Negative Exploration beider Schläfenlappen
18	" " T	16	" " links " "	"	"	"	
19	Paul Werner	4	Akute Eiterung links mit Empyem	14 Tage	6 Wochen	geheilt	
20	Gustav Speer T	20	Chron. Eiterung rechts mit Caries	"	3 Monat	"	In der Chirurg. Kl. wegen Blinddarmentzündung operiert
21	Hedwig Schmidt	8	Akute Eiterung links mit Empyem	—	3 Wochen	"	In der Filiale gelegen

22	Leopold Hummel T	25	Chron. Eiterung rechts mit Cholesteatom	—	4½ Monat	geheilt	In der Filiale gelegen
23	Anna Zwarg T	7	" " " " Caries	2 Monat	—	gebessert	Perisinuöser Abszeß. Auf Wunsch der Eltern entlassen.
24	Karl Kunitzsch T	8	" " links " Cholesteatom	5½ Monat	—	noch i. Beh.	Lumbalpunktion
25	" " T	8	" " rechts " Caries	"	—	"	
26	Richard Dehne T	6	" " rechts " Cholesteatom	3 Wochen	—	"	
27	Herbert Pätzold	4	Akute Scharlacheiterung rechts m. Empyem	—	3 Wochen	gebessert	In der Med. Klinik gelegen
28	Fritz Kraft	4	Akute Eiterung links. Kein Empyem	1 Monat	2 Monat	geheilt	Lympdrüsenabszeß. Nephritis
29	Ida Schneidewind	46	" " rechts mit Empyem	—	6 Wochen	"	In der Filiale gelegen
30	Willi Karrasch T	10	Chron. Eiterung links mit Cholesteatom	6 Wochen	"	gestorben	
31	Elli Mucke	2	Akute Eiterung rechts mit Empyem	1 Woche	5 "	geheilt	
32	Hermann Hübner	6	" Scharl.-Eitg. " " "	—	2 Monat	"	In der Med. Klinik gelegen
33	Otto Keller T	22	Chron. Eiterung links mit Cholesteatom	2 Monat	3½ "	"	
34	Max Bülke T	6	" " " " "	2 Monat	4 Monat	"	
35	Wilhelm Eisleben T	44	" " " " Caries	11 Tage	2 Wochen	gestorben	
36	Martin Seiler T	20	" " rechts " Cholesteatom	1 Monat	—	noch i. Beh.	
37	Helene Böhme T	12	" " links " "	4½ Monat	—	geheilt	
38	Martha Hilpert T	18	" " rechts " "	2 "	3½ Monat	"	
39	Amalie Balke T	58	" " " " Caries	1 "	—	noch i. Beh.	
40	Willi Karrasch T (cf. Nr. 30)	10	" " " " Cholesteatom	6 Wochen	6 Wochen	gestorben	
41	Anna Hoffmann	5	Akute Eiterung rechts mit Empyem	5 Tage	7 Tage	"	
42	Olga Demut	¼	" " links " "	4 "	6 Wochen	geheilt	
43	Fritz Bodenburg	3	" " rechts " "	7 "	5 "	"	
44	Carl Laws T	11	Chron. Eiterung links mit Cholesteatom	3 Wochen	6 Monat	"	
45	Friederike Lenze T	47	" " rechts " "	3½ Monat	6 "	"	
46	Anna Ebert T	22	" " links " "	3 Wochen	3 "	"	Perisin. Absz. Extraduralabsz.
47	Martha Thondorf	12	" " " " Caries	10 Tage	10 Tage	gestorben	Jugularisunterbindung. Sinusoperation
48	Helene Hirt T	4	" " " " "	4 Monat	4 Monat	gebessert	
49	" "	4	Akute Eiterung rechts mit Empyem	"	"	ungeheilt	Auf Wunsch d. Eltern entlassen
50	Otto Lesnick T	12	Chron. Eiterung links mit Cholesteatom	6½ Monat	6½ Monat	geheilt	

Nummer	Name	Alter in Jahren	Diagnose resp. Befund	Dauer d. Behandlung i. d. Klinik	Dauer d. Behandlung überhaupt	Resultat	Bemerkungen
51	Gustav Gießwein	48	Akute Eiterung rechts mit Empyem	4 Wochen	6 Wochen	geheilt	
52	Max Zippel T	11	Chron. Eiterung rechts mit Caries	10 Monat	10 Monat	"	
53	Heinrich Peffer	10	Akute Eiterung links mit Empyem	4 Monat	4 Monat	"	Jugularisunterb. Sinusoperat.
54	Martha Schröder	2	" " rechts " "	8 Tage	7 Wochen	"	
55	Willi Martin	16	" " " " "	2 Monat	3 Monat	"	
56	Emilie Bergmann T	12	Chron. Eiterung links mit Cholesteatom	3 Wochen	4 Monat	"	Perisinuöser Abszeß.
57	Hermann Wölfel T	50	Chron. Eiterung rechts mit Caries	1 Monat	3 1/2 Monat	"	
58	Helene Hirt T (cf. Nr. 49)	4	" " " " "	3 "	3 Monat	"	
59	Max Ehrlich T	20	Chron. Eiterung rechts mit Cholesteatom	2 "	4 "	"	
60	Walter Ender	1	Akute Eiterung links mit Empyem	8 Tage	5 "	"	
61	Kurt Zimmermann	5	" " rechts " "	3 "	3 Tage	gestorben	Jugularisunterbindung. Sinusoperation
62	August Leinung	62	" " links " "	2 Wochen	5 Wochen	geheilt	
63	Ernst Lehmann	5	" " " " "	3 "	6 "	"	
64	Frieda Beinrot T	10	Akute Eiterung rechts mit Caries	3 Monat	5 Monat	"	
65	Hermann Meyer T	12	Chron. Eiterung links mit Cholesteatom	—	4 "	"	In der Filiale gelegen
66	Alma Suppe T	21	" " rechts " "	—	3 1/2 "	"	" " " "
67	Lina Triebel T	12	Chron. Eitg. r. m. Caries n. Scharlach	1 Monat	4 "	"	Perisinuöser Abszeß
68	Franz Hoyck T	21	Chron. Eiterung rechts mit Caries	3 Wochen	3 Wochen	gestorben	Kleinhirnabszeß
69	" " T	21	" " links " "				
70	Rudolf Groß	47	Akute Eiterung links mit Empyem	4 "	6 "	geheilt	
71	Hermann Scheutzel T	10	Chron. Eiterung rechts mit Cholesteatom	4 "	4 "	gestorben	Lumbalpunktion. Jugularisunterbindung. Bulbusoperation. Rippenresektion
72	Hermann Kuklinski T	27	Chron. Eiterung links mit Caries	3 "	5 Monat	geheilt	In der Filiale gelegen
73	Richard Hellner	20	Akute Badeotitis links mit Empyem.	4 "	4 "	"	
74	Otto Dosdal	19	Akute Eiterung links mit Empyem	7 "	10 Wochen	"	

75	Alex Kiefne T	15	Chron. Eiterung links mit Caries	3 Wochen	3 Wochen	gestorben	Jugularisunterbindung. Sinusoperation
76	Wilhelm Krietsch T	23	Chron. Eiterung rechts mit Cholesteatom	—	3½ Monat	geheilt	In der Filiale gelegen
77	Anna Ebeling T	16	Chron. Eiterung rechts mit Caries	—	5 "	"	In der Filiale gelegen
78	Anna Hochleiter T	16	Chron. Eiterung rechts mit Cholesteatom	3½ Monat	—	gebessert	Der Behandlung entzogen
79	Clara Rauscher T	41	" " links " "	4 "	5 Monat	geheilt	
80	Otto Sobkowiak	2	Akute Eiterung rechts mit Empyem	3 "	3 "	"	
81	Anna Hesse T	36	Chron. Eiterung links mit Cholesteatom	1 "	—	nochi. Beh.	
82	Ernst Bergmann T	15	Chron. Eiterung links mit Caries	10 Tage	—	gestorben	Jugularisunterbindung. Sinusoperation
83	Erna Sproer	3	Akute Eiterung rechts mit Empyem	5 Monat	—	gebessert	
84	Paul Hübner T	32	Chron. Eiterung rechts mit Cholesteatom	2½ Monat	—	geheilt	In der Filiale gelegen
85	Karl Unger T	32	Chron. Eiterung links mit Caries	2 "	3 Monat	"	
86	Kind Busch	2	Akute Scharlacheiterung mit Empyem	—	8 Wochen	"	In der Med. Klinik gelegen
87	Otto Liefholt T	10	Chron. Eiterung links mit Cholesteatom	4 Monat	—	gebessert	
88	Oswald Birnschein T	29	Chron. Eiterung links mit Caries	4 "	—	geheilt	
89	Paul Hoffmann T	22	" " rechts " "	1½ "	—	gebessert	
90	Hermann Homann T	13	Chron. Eiterung links mit Cholesteatom	4 "	—	geheilt	
91	Karl Blum T	30	Chron. Eiterung rechts mit Caries	3 "	—	"	
92	Klara Karthäuser T	37	" " " " "	2 "	—	"	
93	Friedrich Dautzenberg	28	Akute Eiterung links mit Empyem	2½ "	3 Monat	"	Pyaemie
94	Heinrich Riechel	53	" " rechts " "	1¾ "	2 "	"	
95	Klara Lotze	23	" " " " "	2 "	—	"	Perisinuöser Abszeß
96	Martha Pauli T	16	Chron. Eiterung rechts mit Cholesteatom	2 "	—	gestorben	Extraduralabszeß. Schläfenlappenabszeß
97	Karl Mausolf T	8	" " links " "	5 "	—	geheilt	
98	Anna Meier T	33	" " " " "	2 "	—	"	
99	Adolf Barth T	16	Chron. Eiterung rechts mit Caries	5 "	—	"	
100	Louis Omarell	55	Akute Eiterung rechts mit Empyem	4 Tage	—	gestorben	Pneumococceneitg. Meningitis
101	Fritz John	35	" " " " "	2 Monat	—	geheilt	Perisinuöser Abszeß
102	Alma Peisker T	31	Chron. Eiterung rechts mit Caries	7 Wochen	—	"	

Nummer	Name	Alter in Jahren	Diagnose resp. Befund	Dauer d. Behandlung i. d. Klinik	Dauer d. Behandlung überhaupt	Resultat	Bemerkungen
103	Anna Dudsiak T	15	Chron. Eiterung rechts mit Caries	2½ Monat	6 Monat	geheilt	
104	Carl Müller T	34	" " " " "	2 "	—	"	
105	Louise Tournier T	6	" " " " "	3½ Monat	—	"	
106	Anna Vetter T	18	" " links " "	½ "	3 Monat	"	
107	Carl Wicht T	12	Chron. Eiterung links mit Cholesteatom	3½ Monat	—	"	Striktur operation
108	Otto Rössler T	4	Chron. Eiterung rechts mit Caries	6 "	—	noch i. Beh.	
109	Liddy Hodam T	36	" " " " "	3 "	—	geheilt	
110	Caroline Schlenkrich T	24	Chron. Eiterung rechts mit Cholestateom	4 Wochen	8 Wochen	"	
111	Elsa Rüdiger T	32	" " links " "	—	3 Monat	"	In der Filiale gelegen
112	Friedrich Wagner T	30	" " " " "	5 Monat	—	"	
113	Carl Schiffer T	22	Chron. Eiterung rechts mit Caries	2 "	5 Monat	noch i. Beh.	
114	Anna Klemm	20	Akute Eiterung links mit Empyem	2 Wochen	6 Wochen	geheilt	
115	Fritz Denkewitz	½	Akute Diphtherieeiterung links m. Empyem	—	—	noch i. Beh.	In der Chirurg. Kl. gelegen
116	Kind Hippe, Frieda	7	Akute Scharlacheiterung rechts m. Empyem	—	—	gestorben	In der Med. Klinik gelegen. Rechts perisinuöser Abszeß u. Extraduralabszeß
117	" " "	7	" " links " "	—	—		
118	Emil Meyer T	22	Chron. Eiterung links mit Cholesteatom	3½ Monat	—	geheilt	Perisinuöser Abszeß
119	Emma Kuhlbrodt	23	Akute Eiterung rechts mit Empyem	2 Wochen	3 Wochen	gestorben	Nephritis. In der Med. Klinik gelegen. Urämie.
120	Richard Hellner T	20	Chron. Eiterung rechts mit Caries	2 Monat	3 Monat	geheilt	
121	Otto Mahler	15	Akute Eiterung rechts mit Empyem	—	8 Wochen	"	Med. Kl. wegen Scharlach
122	Wilhelm Schulze T	39	Chron. Eiterung rechts mit Cholesteatom	2 Monat	4 Monat	"	
123	Carl Pickler T	23	" " links " "	—	2 "	noch i. Beh.	In der Filiale gelegen
124	Antoinette Töpfer T	10	" " rechts " "	4½ Monat	—	geheilt	
125	Willi Ohlrogge T	4	Chron. Eiterung links mit Caries	5 "	—	"	
126	Martha Walter	2	Akute Eiterung rechts mit Empyem	6 Wochen	—	"	
127	Otto Banherr T	7	Chron. Eiterung rechts mit Cholesteatom	6 Monat	—	"	

128	Richard Otto	6	Akute Eiterung links mit Empyem	1 Monat	—	gestorben	
129	Selma Nutsch	1½	Akute Scharlacheiterung rechts m. Empyem	—	14 Tage	gestorben	In der Med. Kl. gel. Rechts perisinuöser Abszeß. Jugularisunterb., Sinusoperat. Scharlachsepsis.
130	" "	1½	" " links " "				
131	Emil Recke T	41	Chron. Eiterung links mit Caries	3 Tage	—	"	Hirnabszeß
132	Emmi Felgner T	18	Chron. Eiterung rechts mit Cholesteatom	7 Wochen	8 Wochen	geheilt	
133	Rudolf Ballin T	41	" " links " "	2½ Monat	½ Monat	"	
134	Friedrich Kurzhalz T	52	" " " " "	2 "	3½ "	"	
135	Otto Bernhardt T	6	Chron. Eiterung links mit Caries	4 Wochen	2½ "	nochi.Beh.	
136	Anna Dietzel T	18	" " rechts " "	10 "	—	geheilt	
137	Friedrich Stille T	30	Chron. Eiterung links mit Cholesteatom	1 Monat	2 Monat	"	
138	Lilli Popp	6	" " rechts " "	3½ "	—	nochi.Beh.	Perisinuöser Abszeß. Extraduralabszeß. Jugularisunterb., Sinusoperation
139	Karl Kola	38	Akute Eiterung rechts mit Empyem	4 "	—	geheilt	
140	Hermin Schröder T	34	Chron. Eiterung links mit Cholesteatom	1½ "	3½ Monat	"	
141	Helene Meinhardt	14	Akute Eiterung links mit Empyem	3 Wochen	7 Wochen	"	
142	Franz Gießler T	24	Chron. Eiterung links mit Cholesteatom	2 Monat	—	gestorben	Jugularisunterb. Bulbusoperat. Pleuraempyem
143	Marie Hänicke T	43	Chron. Eiterung rechts mit Caries	3 Wochen	—	nochi.Beh.	
144	Lilli Popp T (cf. Nr. 138)	6	Chron. Eiterung rechts mit Cholesteatom	3½ Monat	—	"	Kleinhirnabszeß
145	Fritz Sagawe T	17	" " links " "	2 "	3 Monat	geheilt	
146	Louis Alsleben (cf. Nr. 161)	44	Akute Eiterung links mit Empyem	7 Wochen	—	gestorben	
147	Walter Sorge T	4	Chron. Eiterung links mit Caries	2½ Monat	—	nochi.Beh.	
148	Kanonier Ilisch	21	Akute Eiterung rechts mit Empyem	—	7 Wochen	geheilt	Garnisonlazarett
149	Otto Wirth T	17	Chron. Eiterung rechts mit Caries	2 Monat	2½ Monat	gebessert	
150	Margarete Spanier T	14	" " links " "	3 Wochen	—	nochi.Beh.	
151	Friedrich Ziebeck	50	Akute Eiterung rechts mit Empyem	3 "	6 Wochen	geheilt	
152	Wilhelm Hoppstock	32	" " links " "	3 "	7 "	"	
153	Otto Finger T	22	Chron. Eiterung links mit Caries	2 Monat	3 Monat	nochi.Beh	

Nummer	Name	Alter in Jahren	Diagnose resp. Befund	Dauer d. Behandlung		Resultat	Bemerkungen
				i. d. Klinik	überhaupt		
154	Eduard Haupt T	27	Chron. Eiterung links mit Caries	2 Monat	—	geheilt	
155	Franz Lehmann	57	Akute Eiterung links mit Empyem	6 Wochen	—	"	
156	Martha Weinholz	1/4	" " " " "	—	2 Wochen	nochi. Beh.	Poliklinik operiert
157	Paul Mining T	11	Chron. Eiterung rechts mit Cholesteatom	4 Wochen	2 1/2 Monat	"	
158	Oscar Reinecke T	22	Chron. Eiterung links mit Caries	1 Monat	3 "	geheilt	
159	Otto Herz T	22	Chron. Eiterung links mit Cholesteatom	2 "	2 1/2 "	nochi. Beh.	
160	Gertrud Drechsler T	9	" " rechts " "	4 Wochen	" "	"	
161	Louis Alsleben T	44	Akute Eiterung mit Labyrintheiterung	7 "	—	gestorben	Labyrintheröffnung von der hint. Pyramidenfläche aus
162	Wilhelm Meissner T	42	Chron. Eiterung rechts mit Cholesteatom	1 "	2 Wochen	nochi. Beh.	In med. Klin. weg. Erysipel

IV.

Aus dem pathol.-anatom. Institut (Vorst.: Hofrat Weichselbaum) und der Ohrenklinik (Vorst.: Hofrat Politzer) der k. k. Universität in Wien.

Zur Frage der progressiven Schwerhörigkeit durch Atrophie des Cortischen Organes.

Von

Privatdozent Dr. G. Alexander in Wien.
klin. Ass.

(Mit Tafel I.)

In Band 61 dieses Archivs habe ich über einen Fall von Atrophie des Cortischen Organes und des Hörnervs berichtet. Trotz genauer Untersuchung des ganzen peripheren und centralen Octavus und beider Gehörorgane mußte die Frage offen bleiben, in welchem zeitlichen Zusammenhang die gefundenen anatomischen Veränderungen im Nerventrakt und im peripheren Sinnesorgan zu einander stehen, und es war nicht zu entscheiden, ob die Veränderungen vom Cortischen Organ oder vom Nervenganglienapparat ihren Ausgang genommen haben. Der im folgenden mitgeteilte Befund läßt nun die Frage nach dem ursprünglichen Sitz der Erkrankung, das heißt nach der primär geschädigten Region genau beantworten und illustriert darnach den Typus der primären Atrophie des Cortischen Organs mit sekundärer Akustikusdegeneration, eine Form von degenerativer Erkrankung des inneren Ohres, die nicht allzu selten vorzukommen scheint, die sich aber anatomisch bisher nicht genau hat nachweisen lassen.

Der Wert des anatomischen Befundes wird dadurch erhöht, daß intra vitam die Gehörorgane wiederholt genau funktionell geprüft worden sind.

Für die Überlassung der Krankengeschichte sind wir Herrn Prof. Pal, Vorstand der ersten medizinischen Abteilung des k. k. Allgemeinen Krankenhauses in Wien, zu bestem Danke verpflichtet.

Krankengeschichte.

Leny W., 63 Jahre alt, aus Dewitsch in Ungarn, aufgenommen am 27. Januar 1901 auf die erste medizinische Abteilung des k. k. Allgemeinen Krankenhauses in Wien.

Klinische Diagnose: Multiple myelitische und encephalitische Herde (Lues cerebri?). Decubitus. Anamnese: Seit ungefähr vier Monaten kann Patientin nicht gehen und klagt über häufigen Schwindel, Kopfschmerzen und zunehmende Gedächtnisschwäche. In der Jugend angeblich einmaliger Abortus. Vor vier Jahren hat Patientin einen Unfall erlitten (Näheres hierüber nicht eruierbar), im Anschluß an welchen sie durch einige Wochen bettlägerig war; Patientin leidet seit Jahren an Kopfschmerzen und Schwerhörigkeit, Potus negiert.

Status praesens vom 28. Januar 1901: Patientin nimmt passive Rückenlage ein, ist soporös, gibt auf Fragen keine Antwort, der Blick ist starr, der rechte Bulbus weicht nach außen ab, die Zunge wird gerade vorgestreckt, ist dick grauweiß belegt, Pupillen durch Homatropin beiderseits ungleich weit, bei Fixation eines Gegenstandes werden beide Augen eingestellt, jedoch rückt das rechte Auge schon nach wenigen Sekunden wieder nach außen, Augenhintergrund normal, Nasolabialfalten beiderseits gleich, ausgeprägte Nackensteifheit, der Kopf wird auffallend in das Kissen gebohrt, leichter Tremor in der rechten Hand, an den oberen und unteren Extremitäten tonische und klonische Zuckungen, keine Lähmung, passive Beweglichkeit der Extremitäten frei, aktive nicht prüfbar. Sämtliche Reflexe lebhaft, Stuhl und Urin läßt Patientin unter sich, während der Untersuchung erbricht Patientin braunschwarze, klumpige Massen in geringer Menge.

Arteria radialis eng, gerade, weich, wenig gefüllt, Pulswelle niedrig, Puls rhythmisch, äqual, Spannung unter der Norm (Tonometer 100 mm), Zahl 124, Respiration vorwiegend abdominal, oberflächlich, nicht beschleunigt, Abdomen mäßig aufgetrieben, Herz nicht verbreitert, reine Töne.

29. Januar 1901. Sopor unverändert, Patientin reagiert kaum auf lautes Anrufen, bei Berührung zuckt sie erschreckt zusammen, mit der rechten Hand führt Patientin kontinuierlich kleine Bewegungen aus, Schluckakt sehr erschwert, Temperatur 38,8.

30. Januar 1901. Rechts vollkommene Pupillenstarre, auf

Licht links geringe Reaktion, Patientin nimmt wenig flüssige Nahrung (Milch).

4. Februar 1901. Patientin hat erbrochen, ist somnolent, Zunge weicht beim Vorstrecken nach links ab, linke Pupille weiter als die starre, rechte.

5. Februar 1901. Heftige Gesichtsrötung, Patientin ist bei vollkommenem Bewußtsein und beantwortet an sie gerichtete, laute, einfache Fragen.

9. Februar 1901. Neuerliche Untersuchung des Augenhintergrundes: Fundus normal, Patientin wird katheterisiert, hat sonst Harnträufeln, erhält Kali jodati 2,0:200,0.

15. Februar 1901. Patientin ist an manchen Tagen frischer, macht Gehversuche (Gang ist spastisch-paretisch), klagt über reißende Schmerzen in beiden Füßen, passive Bewegungen daselbst verursachen Schmerzen, Decubitus des Kreuzbeins.

24. Februar 1901. Genitalbefund: Am Introitus vaginae links akute Ulcerationen, akutes Ekzem beider Labien infolge des Harnträufelns.

1. März 1901. Cystitis. Zunehmender Decubitus, Reflexe an den oberen Extremitäten besonders links gesteigert, Patientin wird wegen des Decubitus auf die dermatologische Klinik auf das Wasserbett transferiert.

15. März 1901. Exitus letalis.

Sektionsbefund: Cystopyelonephritis mit starker Dilatation der Blase und Erweiterung des Nierenbeckens, einzelne lobulär-pneumonische Herde des unteren Lappens, fettige Degeneration der Parenchyme, Hydrocephalus internus chronicus, chronisches Ödem der Hirnsubstanz, Trübung des Ependymus des vierten Ventrikels.

Ohrbefund [1]) vom 7. Februar 1901. Gehörgang beiderseits weit, Trommelfell grauweiß, glänzend, eingezogen, rechts im vorderen, oberen Quadranten, links unter dem Hammergriff eine hanfkorngroße Kalkablagerung. Patientin reagiert ziemlich gut auf an sie gerichtete Fragen und liefert nach wiederholter Prüfung übereinstimmend folgenden funktionellen Befund:

Weber nach links, Rinne beiderseits negativ mit hochgradig verkürzter Knochen- und Luftleitung. Tiefe Tongrenze rechts C, links keine Perzeption, obere Tongrenze stark herabgesetzt,

1) Die Ohruntersuchungen erfolgten in einem Zustand der Patientin, in welchem sie verständliche Angaben zu machen imstande war.

c_4 wird nur bei starkem Anschlag perzipiert, a_1 links negativ. Hörweite rechts 15 cm Konversationssprache, links 0. Diagnose: Beiderseitige Erkrankung des schallempfindenden Apparates mit hochgradig herabgesetztem Hörvermögen rechterseits und linksseitiger Taubheit. Sehr leichtgradiger Tubenmittelohrkatarrh. Patientin wird neuerdings am 5. März untersucht, sie lateralisiert diesmal den Weber nach rechts, Hörweite rechts: überlaute Konversationssprache am Ohr; links: in unmittelbarer Nähe des Ohres überlaut gesprochene Worte werden größtenteils nachgesprochen, offenbar aber mit dem verschlossenen rechten Ohr perziert.

Beide Gehörorgane und der Hirnstamm gelangen 6 Stunden post mortem zur Untersuchung.

Makroskopischer Befund: Dura dünn, leicht abziehbar, Sinusse mittelweit, enthalten dunkelrote Leichengerinsel, Warzenfortsätze pneumatisch-diploetisch, in beiden Gehörgängen wandständig eine stark durchfeuchtete mazerierte Epidermiszerumenschicht (wohl vom Aufenthalt der Patientin im Wasserbett herrührend), Tubenschleimhaut beiderseits gerötet, etwas geschwollen. Trommelfelle gering diffus getrübt, rechts im vorderen oberen Quadranten links unter dem Hammergriff eine hanfkorngroße Kalkablagerung, Trommelhöhlenschleimhaut blaß und zart, Labyrinthwand und Nervus facialis unverändert, rechter Nervus octavus fadendünn, links eine streifenförmige, submuköse Hämorrhagie längs dem Musculus tensor tympani und dem Promontorium, linker Hörnerv unverändert.

Sämtliche Objekte werden in 10 proz. Formalin (der 42 proz. Lösung) fixiert. Ich nehme hier Gelegenheit, den technischen Vorgang, wie er sich mir zuletzt aufs beste bewährt hat, im Interesse späterer Untersucher genauer zu beschreiben:

Das frische Schläfenbein wird in Schläfen- und Schuppenteil getrennt. Vor völliger Trennung durchschneide man den Nervus facialis im Niveau des Abganges der Chorda, da er sonst leicht am Schuppenteil hängen bleibt, total aus dem Kanal hervorgezogen wird, wodurch die normale Topographie der Nerven im inneren Gehörgang gänzlich gestört ist. Das Labyrinth bleibt uneröffnet und wird nach tunlicher Verkleinerung mit der Knochenzange rasch in 10 proz. Formalin gebracht. Anfeilen des Knochens ist zu vermeiden, da die Feilenspäne die Knochenhohlräume erfüllen und ein rasches Eindringen der Fixationsflüssigkeit hindern. Nach 24—36 Stunden kommen die

Präparate in absoluten Alkohol und Alkohol-Äther āā auf je 24 Stunden. Den sogenannten „steigenden" Alkohol lasse ich gänzlich weg, da er ohne irgendwie zu nützen, sehr häufig bedeutende Schrumpfungen am häutigen Labyrinth nach sich zieht. Aus dem Alkoholäthergemisch kommen die Präparate auf je 5 Tage in dünne, beziehungsweise dicke Zelloidinlösung. Man bereite sich die Zelloidinlösung selbst durch Auflösen vorher in kleine Würfel geschnittenen, getrockneten (daher wasserfreien) Zelloidins. Auch auf die Wasserfreiheit des Alkohols und Äthers ist besonders zu achten.

Dünne Celloidinlösung:		Dicke:
Zelloidin	5,0	5,0
Alkohol et Äth. suf. āā	30,0	āa 20,0

Aus der dicken Zelloidinlösung werden die Objekte nach oberflächlicher Erhärtung der Zelloidinschicht auf eine Stunde in 70proz. Alkohol, sodann (nach Schaffer) in die Entkalkungsflüssigkeit (8 proz. wässerige Salpetersäurelösung), bei sehr kompakten Knochen (große Haussäugetiere) in 10—12 proz. Salpetersäure gebracht. Der Fortschritt der Entkalkung wird durch Einstechen mit dünnen, glatt polierten Stahlnadeln im Bogengangswinkel oder an der hinteren Felsenbeinwand geprüft. Nach vollendeter Entkalkung ($1\frac{1}{2}$—4 Wochen, abhängig von der Größe des Stückes und der Dichte des Knochengefüges), folgt Auswaschen im fließenden Wasser durch 24 Stunden, darnach Eintragen in absoluten Alkohol für 48 Stunden, Alkoholäther 24 Stunden, dünnes Zelloidin 3 Tage, dickes Zelloidin 3 Tage.

Das eingebettete Objekt wird mit Photoxylin auf dem Stabilitklotz befestigt und ist damit schnittfertig. Ich kann nur ausdrücklich die großen Vorteile hervorheben, welche die Durchtränkung des Objektes mit Zelloidin vor der Entkalkung bietet.[1])

Folgt Zerlegung in Schnittserien, 15—20 μ Schnittdicke (Medulla 30 μ), Färbung reihenweise mit Hämalaun-Eosin, nach van Gieson und Kulschitzky (Markscheidenfärbung).

1) Ich will das umsomehr tun, als Miodowski gelegentlich eines rudimentären Sammelreferates (Internat. Zentralblatt f. Ohrenheilkunde Bd. III, Heft 4) theoretische Bedenken gegen diese Methode geäußert hat, indem er zwar die Möglichkeit des Eindringens der Säure, somit der Entkalkung des in Zelloidin eingebetteten Objektes zugibt, sich dagegen das Entweichen der entwickelten Gasblasen durch das Zelloidin nicht erklären kann. Ich denke, daß er in jedem Lehrbuch der Physik für Mittelschulen sich über die Durchlässigkeit kolloider Körper für Gase hätte orientieren können.

Mikroskopischer Befund: Knöcherne Labyrinthkapsel beiderseits vollkommen normal, perilymphatisches Gewebe ohne Veränderung, Schnecke pigmentreicher als gewöhnlich (typische, spindelförmig verästelte Bindegewebszellen, deren Zellleib von dunkelbraunen, aus kleinsten kugeligen Elementarkörnern zusammengesetztem Pigment, das keine Eisenreaktion gibt, erfüllt ist. Die Schnecke ist besonders infolge der Veränderungen der Stria vascularis blutgefäßarm; auch in der Schneckenachse verlaufen weniger Blutgefäße als sonst, die größeren Schneckengefäße lassen eine deutliche hyaline Degeneration ihrer Wandung erkennen. Fensterregion, Steigbügelgelenk, Membran des runden Fensters vollkommen unverändert.

Membranöses Labyrinth (rechte Seite); Pars superior: Utriculus, Bogengänge und die regionären Nervenendstellen vollkommen unverändert. Pars inferior: Gestalt des häutigen Schneckenkanals (Taf. I, Figg. 3, 4, 5) unverändert, Membrana propria der Basilarmembran sowie die tympanale Belegschicht vorhanden, zeigen keine Veränderung, Crista spiralis, die Cortische Membran und die Vestibularmembran normal; das Ligamentum spirale ist fast durchaus substanzarm, die Grundsubstanz ist verflüssigt und das Ligament aus einem lockeren, fädigen Maschenwerk zusammengesetzt, das zum Teil große Zwischenräume zwischen sich faßt und aus sternförmig verästelten Bindegewebszellen aufgebaut ist. Nahe der Region der Stria vascularis und des Sulcus spiralis externus ist das Ligament substanzreicher, die Stria vascularis fehlt auf große Strecken sammt ihren Blutgefäßen vollständig und ist sodann durch ein gewöhnliches Plattenepithel ersetzt. An anderen Stellen (und zwar erstrecken sich die Regionen herdweise durch die ganze Schnecke) ist sie stark verschmälert (auf die Hälfte oder ein Drittel der gewöhnlichen Breite reduziert) vorhanden. An den Stellen, an welchen die Stria überhaupt erhalten ist, zeigt sie ihre normale Zusammensetzung oder ist gegenüber der Norm verdickt und springt am einzelnen Schnitt konvex in das Lumen des häutigen Schneckenkanals vor. Bemerkenswert erscheint, daß die Atrophie der Stria vascularis häufiger an ihrem basalen Kontur zu bemerken ist, währenddem sich am oberen Winkel des Schneckenkanals, abgesehen von den Stellen der totalen Atrophie, zumeist das Striagewebe direkt an die Vestibularmembran anschließt (Taf. I, Figg. 3, 4, Stv.). Das Cortische Organ zeigt in seiner ganzen Ausdehnung die

gewöhnliche Querschnittsgröße, auf großen Strecken sind dagegen die Haarzellen vollständig zugrunde gegangen. In der Papille sind die Pfeiler entweder in Gestalt und Größe unverändert (Taf. I, Fig. 4, Pbc.) oder sie sind dünn, steil gestellt oder fehlen gänzlich (Taf. I, Figg. 3, 5). Aus diesen Zelldefekten folgen an einzelnen Stellen breite Lücken in der Papilla basilaris, an anderen Stellen sind die Lücken durch netzförmiges Bindegewebe oder durch Anhäufung polyedrischer Zellen mit bläschenförmigen Kernen und homogenem Protoplasma ausgefüllt. Die Hensenschen und die Böttcherchen Zellen sind gewöhnlich vorhanden, nur an mehreren Stellen der Mittel- und der Spitzenwindung ist die Papille flacher als sonst und lediglich aus einem Haufen polyedrischer Zellen zusammengesetzt, welche die charakteristische Form der histologischen Elemente der normalen Papille gänzlich vermissen lassen. Die Cortische Membran steht an der Schneckenbasis und an der Spitzenwindung mit der Papille in kontinuierlichem Zusammenhang, im übrigen erstreckt sie sich bis gegen die Papille hin in einer der Basilarmembran parallelen Richtung oder ist der unteren Fläche der Vestibularmembran angeschlossen (Kunstprodukt). Das Epithel des Sulcus spiralis externus und internus zeigt nichts Abnormes.

Nervus acusticofacialis: Stamm und Äste zeigen die gewöhnliche Querschnittsdicke, die beiden Vestibularganglien und das Ganglion spirale sind vollkommen intakt, Färbung nach Kulschitzky ergibt normale Markscheiden.

Zusammenfassung: 1. Degenerative Atrophie des Cortischen Organes, bestehend in partiellem Schwund der Sinneszellen (Haar- und Pfeilerzellen). 2. Atrophie der Stria vascularis. 3. Partielle, hydropische Degeneration des Ligamentum spirale. 4. Blutgefäßarmut der Schnecke. 5. Arteriosklerose der Schneckengefäße. 6. Vermehrter Pigmentgehalt der Schnecke.

Linke Seite: Mittelohr und Labyrinthkapsel wie links. Membranöses Labyrinth: Pars superior vollkommen intakt, Nervenendstellen normal. Pars inferior: Form des Sacculus unverändert, Macula sacculi wie in der Norm, Gestalt des häutigen Schneckenkanales normal (Taf. 1, Figg. 1, 2), Ligamentum spirale höhergradig degeneriert als links, durchaus totaler Defekt der Papilla basilaris, die Lamina propria der Basilarmembran wird lediglich durch ein sehr niedriges aus verhältnismäßig großen Zellen mit großen Kernen zusammengesetztes Plattenepithel gedeckt. Die Stria vascularis fehlt vollständig,

in der Striaregion ist das Gewebe des Ligamentum spirale lediglich etwas dichter angeordnet als sonst (Taf. I, Figg. 1, 2, Str.) Blutgefäße sind daselbst nur vereinzelt zu finden. Die Crista spiralis ist atrophiert, kleiner als sonst, desgleichen die Membrana tectoria, die nach aufwärts gegen die Vestibularmembran oder nach abwärts in den Sulcus spiralis internus verlagert erscheint. Das Epithel des Sulcus spiralis externus und internus ist vollständig geschwunden. Zarte Bindegewebsnetze finden sich im Sulcus spirale externus der Mittelwindung, in den Netzen anscheinend isolierte kugelige bis polyedrische, auffallend große Zellen mit exzentrisch gelagerten, kleinen, kugeligen Kernen und deutlich gekörntem Protoplasma. Ähnliche Bindegewebsnetze finden sich außerdem in der Rinne zwischen dem tympanalen Schenkel des Ligamentum spirale und der tympanalen Fläche der Basilarmembran der Basalwindung, stellenweise in der peripheren Rinne der Scala vestibuli. Im endolymphatischen Raum an vereinzelten Regionen ein fädiges, eosinrot gefärbtes Gerinsel.

Der Nervus cochleae und das Ganglion spirale zeigen einen sehr geringen Grad von Atrophie derart, daß die Ganglienzellen und Nervenfasern weniger dicht gelagert sind als sonst, es sind jedoch in der ganzen Ausdehnung der Schnecke nirgends größere Lücken im Bereich der Nervenganglienelemente nachzuweisen, der übrige Octavus sowie der Nervus facialis vollkommen normal.

Zusammenfassung: 1. Vollkommener Defekt der Papilla basilaris cochleae und der Stria vascularis. 2. Höchstgradige Atrophie des Ligamentum spirale und der Crista spiralis. 3. Wandständige Bindegewebsnetze in den Skalen. 4. Geringe Atrophie des Nervus cochleae und Ganglion spirale.

Der Hirnstamm zeigt lediglich von der Arteriosklerose ableitbare ältere Veränderungen. Die Kerne und Wurzeln des Nervus octavus sind histologisch durchaus unverändert.

Nach den Daten der Krankengeschichte handelt es sich im vorliegenden Falle um eine durch Veränderungen im schallperzipierenden Apparate bedingte, progrediente Ohrerkrankung beiderseits, die linksseitig zu totaler Taubheit, rechts zu hochgradiger Schwerhörigkeit geführt hat. Seine fundamentale Bedeutung erhält der Fall durch den anatomischen Befund, wonach es sich um eine beiderseitige Atrophie des Cortischen Organs handelt. Die Anfangsstadien des Prozesses sind noch an der rechten Schnecke zu erkennen, an welcher umschriebene

Defekte der Sinneszellen der Papille und degenerative Veränderungen am Ligamentum spirale und der Stria vascularis zu finden sind. Daß hier die Erkrankung am peripheren Sinnesorgan ihren Angriffspunkt gefunden hat, geht aus der völligen Intaktheit des Schneckennerven und seines Ganglion hervor. An der linken Seite ist die Papille vollkommen atrophiert und mit ihr die Stria vascularis vollständig geschwunden. Hier zeigt allerdings der Nervus cochleae und sein Ganglion eine geringe Atrophie. Im Zusammenhalt mit dem Befund der rechten Seite ist aber diese Atrophie als sekundäre anzusprechen.

Analoge Befund an der Endstelle der Schnecke sind bekannt (Brühl, Manasse, Habermann), doch handelt es sich durchaus um Fälle, bei welchen gleichzeitig mehr oder weniger hochgradige Veränderungen am Nervenganglienapparat gefunden wurden, oder sogar um Fälle, bei welchen fast ausschließlich die Nerven und Ganglien erkrankt sind und das Cortische Organ nur geringe Veränderungen aufgewiesen hat.

Nach dem ursprünglichen Sitz der Veränderungen lassen sich jedenfalls 3 Typen unterscheiden: 1. die Atrophie des Cortischen Organs, 2. die Atrophie des Hörnerven und des Ganglion spirale und endlich 3. die Atrophie des Hörnerven des Ganglion spirale und des Cortischen Organs.

Es steht außer Zweifel, daß die Unterscheidung der ersten beiden Gruppen nur für die Anfangsstadien des Prozesses Berechtigung hat, denn die Untersuchung aller weiter fortgeschrittenen Fälle hat ergeben, daß die Nervenveränderungen das periphere Organ nicht unbeeinflußt lassen und andererseits Veränderungen des Cortischen Organs auch zu Erkrankungen des Nervenganglienteils der Schnecke führen. Aus dem bisher untersuchten Material geht auch noch hervor, daß anatomische Veränderungen am Nerven schon nach kurzer Zeit zum Untergang der Sinneszellen im Cortischen Organ führen, währenddem der Nerv bei degeneriertem Cortischen Organ sich noch ziemlich lange Zeit histologisch normal erhalten kann.

Es wird unerläßlich sein, diese Frage des genaueren experimentell an Tieren zu studieren, an welchen der Nervus acusticus mit Erhaltung der Schnecke durchschnitten oder zerstört worden ist .Läßt man in diesen Fällen von der Acusticusdurchschneidung bis zur Tötung des Tieres eine verschieden lange Zeit verstreichen, so werden wir durch die histologische

Untersuchung des Labyrinths sehr bald den zeitlichen Ablauf der Veränderungen in der Schnecke kennen lernen.

Besondere Versuchsreihen werden dann auch mit der Zerstörung des Acusticus und gleichzeitiger Zerstörung des Ganglion spirale vorzunehmen sein.

In unserem Falle ist nun wenigstens für das Ohr der rechten Seite zum erstenmal völlig einwandfrei eine ohne Veränderungen am Nerven einhergehende Atrophie des Cortischen Organs nachgewiesen worden. Der Endausgang dieser Atrophie wird durch das Ohr der anderen Seite illustriert: Totaler Schwund des Cortischen Organs. Daß bei bereits eingetretener, völliger Taubheit sich auch Veränderungen am Nervenganglienapparat ergeben, ist nicht überraschend und der intakte Nervenganglienapparat der rechten Seite zeigt, daß die nervösen Veränderungen sich jedenfalls in einem weit vorgeschrittenen Stadium der Atrophie des peripheren Organes einstellen.

In ätiologischer Richtung ist der Fall nicht klargestellt. Die leichten Mittelohrveränderungen sind wohl kaum für das Auftreten der Veränderungen in der Schnecke verantwortlich zu machen. Zunächst könnte auf die Arteriosklerose rekurriert werden, wonach sich der ganze Fall klinisch der Gruppe der Altersschwerhörigkeit zurechnen liesse. Für diese Annahme sprechen auch die bedeutenden artriosklerotischen Veränderungen, die sich an den Blutgefässen beider Schnecken gefunden haben. Sehr wahrscheinlich treten die ersten Veränderungen in den Blutgefäßen der Stria vascularis auf, führen zur Atrophie der Stria und im Anschluß daran zur Atrophie des Cortischen Organs. Auch die Lues könnte in ätiologischer Beziehung herangezogen werden, wiewohl genauere diesbezügliche Angaben gänzlich fehlen. Bemerkenswert erscheint noch, daß die Nervenendstellen des Vorhofes und der Bogengänge völlig intakt geblieben sind und sich die Veränderungen auf die Schnecke selbst beschränken. Wir finden darin einige Analogie dieses Falles mit Fällen kongenitaler Taubheit, bei welchen gleichfalls mitunter die Veränderungen im inneren Ohr auf die Schnecke beschränkt gefunden werden. Ein Unterschied wäre dann nur durch den Sacculus geliefert. Dieser ist im vorliegenden Falle wie die ganze Pars inferior außerhalb der Schnecke vollkommen intakt, währenddem in den Fällen kongenitaler Taubheit stets nur die Macula utriculi und die Nervenendstellen der Bogengänge gänzlich intakt gefunden werden, dagegen die Macula sacculi ähn-

Fig. 5.

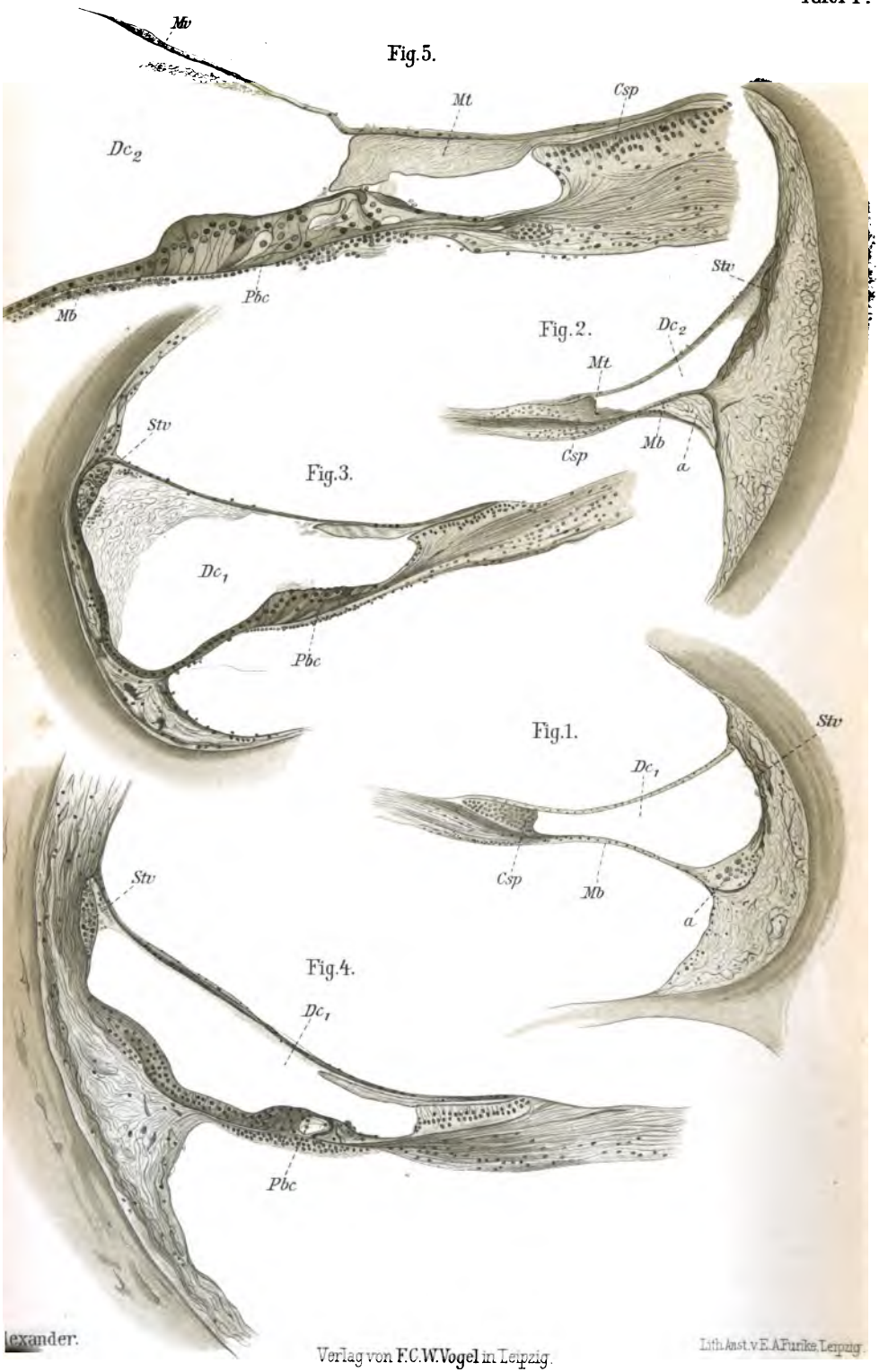

lexander.

Verlag von F.C.W. Vogel in Leipzig.

Lith. Anst. v. E. A. Funke, Leipzig.

lich wie die Schnecke verändert ist. Es hat ja auch diese Tatsache dazu geführt, die Degeneration der Pars inferior als selbständigen Typus der kongenitalen Taubheit aufzustellen.

Schließlich ist noch auf den innigen Zusammenhang der pathologischen Veränderungen an der Papilla basilaris mit solchen der Stria vascularis hinzuweisen, ein Zusammenhang, der sich auch in Fällen kongenitaler Taubheit und an Mißbildungen wiederholt gezeigt hat. Auffallend sind auch noch die verhältnismäßig geringgradigen Veränderungen in der rechten Schnecke trotz hochgradig herabgesetzter Hörweite. Die obere und untere Tongrenze waren stark verschoben. Es zeigt sich auch in diesem Falle wieder, daß die herabgesetzte Perzeptionsfähigkeit für hohe Töne nur für die vom Mittelohr ausgehenden Labyrintherkrankungen (vor allem für die eitrigentzündlichen) charakteristisch ist, während bei den degenerativen Labyrinthprozessen entsprechend den diffus oder unregelmäßig herdweise ausgebreiteten Veränderungen bald die Perzeption aller Töne leidet oder ganz regellose Ausfälle an verschiedenen Stellen der Tonleiter sich einstellen müssen.

Literaturverzeichnis.

1) Alexander, Zur pathologischen Histologie des Ohrlabyrinthes mit besonderer Berücksichtigung des Cortischen Organes. Dieses Arch. Bd. LXI.

2) Brühl, Beiträge zur pathologischen Anatomie des Gehörorganes. Zeitschrift f. Ohrenheilkunde. Bd. L.

3) Habermann, Über Nervenatrophie im inneren Ohr. Zeitschrift f. Ohrenheilkunde, Bd. X, 1889, Bd. L.

4) Manasse, Über chronische, progressive labyrinthäre Schwerhörigkeit. Verhandl. d. Deutschen otolog. Gesellsch.; Versammlung in Homburg, 1905.

Zeichen- und Figurenerklärung auf Tafel I.

Csp = Crista spiralis.
Dc_1 = Ductus cochlearis (Basalwindung).
Dc_2 = " " (Mittelwindung).
Mb = Membrana basilaris.
Mt = Membrana tectoria.
Mv = Membrana vestibularis.
Pbc = Papilla basilaris cochleae.
Stv = Stria vascularis.

Fig. 1. r. S.; radialer Achsenschnitt durch die Basalwindung, Hämalaun-Eosin; Z. Oc. [1]), Obj. 3. Tubl. [2]) 15 ccm.

Fig. 2 r. S.; radialer Achsenschnitt durch die Mittelwindung, Hämalaun-Eosin; Z. Oc., Obj. 3. Tubl. 15 cm.

Fig. 3 l. S.; radialer Achsenschnitt durch die Basalwindung, Hämalaun-Eosin; Z. Oc., Obj. 3, Tubl. 17 cm.

Fig. 4 l. S.; radialer Achsenschnitt durch die Basalwindung, Hämalaun-Esoin; Z. Oc., Obj. 3, Tubl. 20 cm.

Fig. 5. l. S.; radialer Achsenschnitt durch die Mittelwindung, Markscheidenfärbung nach Kulschitzky; Z. Oc., Obj. 6., Tubl. 15 cm.

1) Z.Oc. = Zeichen-Ocular von Leitz. 2) Tubl.-Tubuslänge.

V.

Beitrag zur Lehre von der professionellen Schwerhörigkeit.

Von

Prof. **Joh. Habermann** in Graz.

(Mit Tafel II—IV.)

Es ist eine bekannte Erfahrung, daß gewisse Beschäftigungen, die bei starkem Lärm stattfinden, bei längerer Dauer der Einwirkung des starken Lärms zu einer bleibenden Schwächung des Gehörs führen. Von solchen Beschäftigungen sind besonders zu erwähnen die der Schlosser, der Schmiede, der Eisenarbeiter, der Müller, der Lokomotivführer und Kondukteure bei der Eisenbahn, der Artilleristen, der Jäger u. a. Nicht selten tritt die Schädigung des Gehörs schon bei einmaliger Einwirkung eines sehr starken Schalles ein, meist ist es aber bei den genannten Berufen die Jahre lang fortdauernde Einwirkung des starken Schalles, die die bleibende Schwerhörigkeit zur Folge hat. Über diese, auch als professionell bezeichnete Form von Schwerhörigkeit finden sich schon eine größere Anzahl von wissenschaftlichen Arbeiten in der Literatur, und verweise ich diesbezüglich auf die in den letzten Jahren erschienenen, größeren Abhandlungen von Kahn, „Über die Gewerbe- und Berufskrankheiten des Ohres“, und die von Röpke, „Über die Berufskrankheiten des Ohres und der oberen Luftwege“. Ich selbst habe in einer früheren Arbeit, die in diesem Archiv, Bd. XXX erschienen ist, über die klinische Untersuchung von 30 Kesselschmieden berichtet, mit denen ich auch genaue Hörprüfungen aufgenommen hatte. In dieser Arbeit berichtete ich auch über die histologische Untersuchung der Gehörorgane eines früheren Kesselschmieds, der wegen seiner Taubheit durch die Eisenbahn überfahren und getötet worden war. Die wesentlichsten Veränderungen, die sich in beiden Ohren gleichmäßig vorfanden, waren eine hochgradige

Atrophie des Cortischen Organs und Atrophie bis völliger Schwund der Nerven in der basalen Windung und im Vorhofsteil der Schnecke, am hochgradigsten in der Gegend von einem frontalen Schnitt durch die Mitte der Schnecke bis zur vorderen Umbiegung der basalen Windung.. Mäßiger Nervenschwund fand sich auch in der übrigen Schnecke und im Ramus cochleae, während er im Vorhof nur gering war. Diesen Nervenschwund führte ich auf seine Beschäftigung als Kesselschmied zurück, mußte aber zugeben, daß auch sein hohes Alter zu ihrem Zustandekommen mitgewirkt haben konnte. In beiden Ohren war außerdem die Basis des Steigbügels in ihrer hinteren Hälfte sehr stark nach innen gerückt, vielleicht, wie ich annahm, durch eine bleibende Kontraktur der Muscul. stapedii. Durch die klinische sowohl, wie auch die pathologisch-anatomische Untersuchung kam ich zu dem Ergebnis, daß die Hörstörungen der Kesselschmiede auf eine Erkrankung des Nervenapparats zurückzuführen seien.

Heute stehen mir wieder nicht nur eine große Zahl klinischer Untersuchungen, sondern auch die Sektionen einer Anzahl durch starke Schalleinwirkung schwerhörig Gewordener zur Verfügung, über die ich berichten will.

Von den klinisch untersuchten will ich nur über 107 Fälle berichten, die in den letzten Jahren in der Klinik untersucht wurden. Es waren ihrer Beschäftigung nach 31 Schmiede (darunter 8 Kesselschmiede), 19 Schlosser, 14 Eisenarbeiter, 12 Müller, 14 Maschinenführer, 6 Kondukteure (Schaffner), 2 Faßbinder, 2 Bergarbeiter mit Sprengungen beschäftigt, 4 Kanoniere, 1 Wetterschießer und 1 Glöckner. Die Hörprüfung wurde bei allen nach dem in der Klinik gebräuchlichen Schema, das ich schon wiederholt in diesem Archiv mitteilte, vorgenommen, und will ich mich hier auf die Wiedergabe der Ergebnisse dieser Hörprüfungen, die in einer großen Tabelle zusammengestellt wurden, beschränken.

Bei der Prüfung mit der Taschenuhr (normale Hörweite 10 m) war die Knochenleitung bei 171 Ohren 0, und nur bei 43 erhalten; es waren dies durchweg Kranke, die weniger starker Schalleinwirkung ausgesetzt waren, Kondukteure, Maschinenführer und Schlosser mit kürzerer Dauer der schädlichen Beschäftigung. In Luftleitung wurde die Uhr noch auf eine meist nur kleine Entfernung gehört von 71 Ohren, nur angedrückt an die Ohrmuschel von 85, und gar nicht von 58 Ohren.

Laute Stimme (Zahlworte) wurde bloß von 4 Kranken auf einem Ohr nicht mehr verstanden, davon war aber bei 2 eine

Verletzung, bei einem Tumor cerebri und bei dem vierten eine vorausgangene Entzündung die Ursache, so daß also keiner durch die Beschäftigung allein für die Sprache taub geworden war.

Flüsterstimme wurde von 15 Ohren (9 Kranken) nicht mehr verstanden; 6 von diesen hatten sicher auch ein Mittelohrleiden überstanden, und bei 2 war eine Verletzung, bei einem Tumor cerebri und bei einen Senium die Ursache des Verlustes des Gehörs für Flüstersprache. Es war also auch die Taubheit für Flüstersprache bei keinem auf die Beschäftigung zurückzuführen. In meiner früheren Arbeit über die Kesselschmiede war ich zu einem gleichen Ergebnis gekommen und war bei dem einen, der Flüstersprache auf einem Ohr nicht mehr hörte, eine starke Verdickung des Trommelfells als Zeichen früherer Entzündung nachzuweisen. Die von Röpke untersuchten Hammerschmiede verstanden gleichfalls alle Flüsterstimme noch.

Der Rinnesche Versuch wurde stets so ausgeführt, wie dies Lucae in diesem Arch. Bd. XV, S. 279 und Bd. XVI, S. 88 vorschlug, und so auch zugleich die quantitative Prüfung für das Gehör für tiefe Töne in Luft- und Knochenleitung vorgenommen. Ich habe diese Methode seit mehr als 20 Jahren bei allen Hörprüfungen bewährt gefunden. Bei allen fand sich eine mehr oder weniger beträchtliche Herabsetzung des Gehörs für tiefe Töne in Knochenleitung und eine geringe in Luftleitung, also ein stark positiver Ausfall des Rinneschen Versuches.

Die quantitative Prüfung des Gehörs für die hohen Töne (c^4 in Luftleitung) ergab im Vergleich mit einem gesunden Ohr eine auffällige Verschlechterung. Auch war relativ das Gehör für hohe Töne schlechter als das für tiefe, wie dies besonders die Hörprüfung solcher Kranken ergab, die erst kurze Zeit der schädlichen Beschädigung oblagen. So wurden von 2 Kesselschmieden, die erst 3 und 4 Jahre bei dieser Beschäftigung waren, die tiefen Töne in Luftleitung noch nahezu oder ganz normal gehört, während das Gehör für c^4 schon beträchtlich verkürzt war.

Weiter wurde bei allen der höchste und tiefste Ton, der gehört wurde, bestimmt. In meiner ersten Arbeit fand ich eine auffällige Einengung der oberen Tongrenze für die Galtonpfeife fast bei allen Kesselschmieden. Bei den neu untersuchten wurde die Prüfung der oberen Grenze mit kleinen Stimmgabeln von Appun, die Kessel empfohlen, vorgenommen, und zwar bis zum c^8. Diese hohen Gabeln klingen sehr stark und unange-

nehm für ein gesundes Ohr. Es fand sich nur bei 19 Kranken kein Gehör für c^8 mehr, oder es wurde von wenigen davon nur noch ganz schwach gehört. Eine Einengung des Hörfeldes an der unteren Grenze — geprüft wurde mit den großen Gabeln von Bezold — fand sich bei 36 Kranken, und zwar meist einseitig. Bei 20 davon waren sicher Mittelohrleiden als Ursache dieses Symptoms vorausgegangen, bei dreien eine Verletzung, bei den übrigen, bei denen übrigens die untere Grenze meist noch in der Subcontra- oder in der Contraoktave lag, war ein Mittelohrleiden als Schallleitungshindernis nicht sicher nachzuweisen. Über die Ursache der Einengung der unteren Hörgrenze in diesen Fällen kann ich nur die Vermutung aussprechen, daß zum Teil Prüfungsfehler, die bei diesen schwachen tiefen Tönen noch am leichtesten unterlaufen können, oder doch geringe Veränderungen im Mittelohr durch Entzündungen die Ursache bilden dürften. Wenig wahrscheinlich scheint es mir, daß die starke Schalleinwirkung die Ursache dieser Veränderung bilde, da sonst im Gegenteil die tiefen Töne verhältnismäßig gut gehört wurden. Mit voller Sicherheit kann ich dies jedoch nicht ausschließen.

Subjektive Geräusche wurden sehr häufig angegeben, von 63 Kranken, und waren unter diesen vorwiegend die Kranken, bei denen auch die Zeichen anderer Erkrankung nachzuweisen waren, zum großen Teil aber auch waren es Kranke, bei denen nur die Nervenerkrankung nachzuweisen war. Die Geräusche waren sehr verschiedener Art und wurden selten als Summen, meist als Sausen oder Sieden, mehrmals auch als Klingen und Grillenzirpen bezeichnet.

Schwindel war bei 15 Kranken, meist nur zeitweise und in schwächerem Grade vorhanden, nur einer gab an, seit Monaten beständig an Schwindel zu leiden.

Fall I. Johann K., 64jähriger Tagelöhner, wurde am 26. Oktober 1901 von mir untersucht. Er litt seit 6 Wochen an einer akut verlaufenden Tuberkulose, an der er wenige Tage später starb. Er gab an, daß er schon von seinem 24. Lebensjahre an durch volle 30 Jahre als Kesselschmied beschäftigt war und immer in Kesseln arbeitete. Schon vom ersten Jahre dieser Beschäftigung an merkte er beiderseits langsam zunehmende Schwerhörigkeit, und zwar links mehr als rechts, da das linke Ohr beim Vernieten stärker dem Schall ausgesetzt war, ohne subjektive Geräusche, Schmerzen, Schwindel oder ein anderes Symptom je verspürt zu haben. Seit etwa 10 Jahren, seit er seine Beschäftigung als Kesselschmied aufgegeben hat, ist auch das Gehör unverändert geblieben.

Die Trommelfelle sind von mehr grauer Farbe, glanzlos und etwas stärker eingezogen. Die Schleimhaut der Nase und des Rachens graurot, etwas verdickt, trocken. An der hinteren Rachenwand ausgedehnte Venen.

Die Sektion der Leiche am 1. November 1901 ergab: Tuberculosis chron.

apicis pulmonis sin. accedente tuberculosi infiltrata lat. utriusque. Steatosis cordis cum dilatatione. Oedema pulmonum. Degeneratio adiposa organorum.

Die Sektion beider Ohren ergibt nichts Abnormes, außer mäßigen Adhäsionen um den Steigbügel beiderseits. Härtung in Müller-Formol, Entkalkung in Salpetersäure und weitere Untersuchung in der gewöhnlichen Weise.

$$\begin{array}{c} W \\ R.\ \theta\ L. \\ \frac{1}{\infty}\ U\ \theta \\ \theta \begin{pmatrix} U_s \\ U_w \end{pmatrix} \theta \\ 2{,}0\ St\ 1{,}0 \\ 0{,}15\ Fl\ 0{,}15 \\ 6''\ c_w\ 3'' \\ +\ 22''\ R\ +\ 20'' \\ c \\ -\ 18''\ c^4\ -\ 24'' \\ C_2 - c^8\ H\ C_2 - c^8{}_w \\ 50\ Ga\ 50 \end{array}$$

Rechtes Ohr. Von dem Nervus acusticus zeigt ein größerer Teil im inneren Gehörgang normale Farbe, jedoch finden sich zahlreiche, bläulich gefärbte runde Körper zwischen seinen Fasern eingelagert, oft mehrere dieser Kugeln, Amyloidkörperchen neben einander. Ein größeres Segment des Nerven ist sehr blaß, färbt sich nicht und sind die Konturen der Nervenfasern sehr unscharf, einzelne Nervenbündel wieder inmitten des Stammes färben sich stark mit Eosin und zeigen ihre Fasern gleichfalls unscharfe Konturen.

In der Schnecke ist die Zahl der Ganglienzellen nicht vermindert, doch scheinen sie kleiner und ärmer an Protoplasma zu sein, als normal. Die Nerven in der Lamina spiralis ossea sind im unteren Teil der basalen Windung an Zahl bedeutend vermindert und bestehen die sonst hier vorhandenen Nervenbündel meist nur aus einzelnen Fasern. Dieser Nervenschwund wird, je weiter nach unten, immer stärker. Vom Cortischen Organ sind durch die ganze Schnecke hindurch nur die Pfeiler besser erhalten, während die Zellen des Cortischen Organs durchweg niedriger und kleiner, nicht scharf konturiert und etwas diffuser gefärbt erscheinen. Die Cortische Membran ist durchweg von der oberen Fläche des Cortischen Organs abgehoben und ragt frei in den Ductus hinein. Die Reißnersche Membran ist überall zwischen ihren Ansatzpunkten straff gespannt. Die Stria vascularis ist im allgemeinen in der unteren Windung besser erhalten als in der mittleren und oberen, und stellenweise ist sie hier durch Schwund des unteren Teils bedeutend schmäler. Ihre Zellen sind spärlicher und die Stria, mit Ausnahme der Stellen, an denen die in ihrer Wand stark verdickten Gefäße liegen, auch niedriger. In der mittleren Windung ist sie stellenweise ganz auf eine niedrige Epithellage reduziert. Pigment findet sich reichlich in der Schneckenspindel, spärlich in der Stria. Die Schneckenwasserleitung ist normal Im Vorhof und den Bogengängen sind im wesentlichen die Verhältnisse normal; der hintere Teil der Macula utriculi ist durch Bänder an der Steigbügelbasis fixiert. Neben den Cristae der Bogengänge etwas Pigment.

Mittelohr. Etwa in der Mitte zwischen der Membran des runden Fensters, die auffällig dünn ist, und der Mündung der Nische liegt eine dünne Membran aus Bindegewebe quer gespannt, und ebenso finden sich vor dem ovalen Fenster dünne Bänder aus Bindegewebe, die den Kopf des Steigbügels umschließen und vom Steigbügel abwärts zur unteren inneren Wand ziehen. Auch zwischen den vorspringenden Knochenleisten dieser Wand sind gleiche Bänder und einzelne an die Paukenhöhle hier anschließende Zellen mit Bindegewebe ausgefüllt. Der hintere Teil der Basis des Steigbügels ist stark konvex und ragt weiter in den Vorhof hinein, der vordere Teil der Basis erscheint etwas gegen die Paukenhöhle gehoben. Das Trommelfell, die Gehörknöchelchen und die Tuba Eustachii zeigen keine wesentliche Abweichung. Im inneren oberen Teil der runden Fensternische findet sich ein durch die Fenstermembran von der Paukentreppe und durch eine derbere faserige Membran von der Fensternische getrennter Raum, der mit lockerem Bindegewebe ausgefüllt ist und den ich fast nie bisher vermißte und der reichlich Pigment in das lockere Bindegewebe eingelagert enthält.

Der Warzenfortsatz ist stark pneumatisch, und die Auskleidung wie die der Paukenhöhle dünn und faserig.

Die arteriellen Gefäße des inneren Ohres sowie die im Facialkanal

zeigen an mehreren Stellen eine deutliche umschriebene Verdickung der Intima (Arteriosklerose).

Der Knochen zeigt oberhalb, wie auch besonders unterhalb der eigentlichen Labyrinthkapsel größere mit Fettmark gefüllte Räume, das außerdem nur noch spärliche weite Gefäße, aber fast keine Zellen enthält. In der Umgebung dieser Markräume sowohl, wie auch um einzelne Gefäßkanäle und kleinere Räume der eigentlichen Kapsel ist der Knochen stärker mit Eosin färbbar.

Linkes Ohr. Der Nerv im inneren Gehörgang ist in seinem medialen Teil gleich verändert wie rechts.

In der Schnecke sind die Nerven im unteren Teil der basalen Windung bis zum unteren Ende beträchtlich schmächtiger und selbst auf einzelne Fasern reduziert, und ebenso sind auch die Ganglienzellen gegen die Basis spärlicher als normal. Die Lamina spiralis ossea zeigt sich nicht schmäler. Das Cortische Organ, die Cortische Membran und auch die Stria vascularis sind so wie rechts, nur findet sich in letzterer in der mittleren Windung eine kleine Zyste, die mit Epithel bekleidet, von runder Form, innen mit einer etwas radiär gestreiften, nicht färbbaren Masse gefüllt ist. An einem anderen Schnitt sind die Zellen an der Oberfläche der Zyste gequollen, und auch in der Stria finden sich anschließend an die Zyste gequollene Zellen. In der endostalen Auskleidung der Lamina spir. ossea der Vorhofstreppe sowie im angrenzenden Teil der Spindel findet sich reichlich Pigment. Ebenso liegt Pigment in den Bändern neben dem oberen Bogengang. Die Schneckenwasserleitung ist an ihrer Mündung in die Schnecke durch mäßige Hyperostose der Knochenoberfläche und außerdem durch Körper aus phosphorsaurem Kalk in ihrem Lumen verengt. In den Bogengängen sind stellenweise mächtige Papillen, die an anderen Stellen wieder ganz fehlen. Die Veränderungen an den Gefäßen sind gleich wie rechts, die Verdickung der Intima stellenweise hochgradiger.

Mittelohr. Die Auskleidung so wie rechts, derb faserig mit nur spärlichen spindelförmigen Kernen. Auch hier in den Fensternischen die gleichen dünnen Bänder, und außerdem ist der hintere Steigbügelschenkel breit mit der Nischenwand, der er nahe anliegt, verwachsen. Die dünne Membran in der Nische des runden Fensters ist nur im vorderen Teil der Nische vorhanden. Der vordere Teil der Steigbügelbasis etwas mehr als rechts nach außen gezogen, während der hintere Teil der Basis etwas nach innen gedrückt und konvex gegen den Vorhof zu ausgebogen ist. Die Membran des runden Fensters auffällig dünn. Der Knorpel der Tuba in der Gegend des Isthmus zum Teil in Knochen umgewandelt, der einen größeren fettmarkhaltigen Raum einschließt.

Der Knochen zeigt vor dem ovalen Fenster noch zwei kleine mit Bindegewebe ausgefüllte und mit Knorpel umgebene nicht verknöcherte Lücken, wie überhaupt nach meiner Erfahrung an dieser Stelle häufig noch solche Reste unverknöcherten Gewebes nachzuweisen sind. Auch links enthält die verhältnismäßig reichliche spongiöse Substanz des Knochens reichlich Fettmark, das nur unterhalb der Warzenhöhle mehr lymphoiden Charakter zeigt.

Übersicht. Neben mäßigen Adhäsionen im Mittelohr hatten wir im wesentlichen nur in der Schnecke pathologische Veränderungen zu verzeichnen und von diesen als die wichtigsten einen teilweisen, auf den unteren Teil der Basis beschränkten Schwund des Cortischen Organs und der Nervenfasern der Lamina spiralis ossea, wie auch einen Schwund der distalen Ganglienzellen, der im linken Ohr auffälliger war, als im rechten. In Übereinstimmung damit stehen die Ergebnisse der Untersuchung während des Lebens. Es hatte die Hörprüfung nur die Zeichen einer

Nervenerkrankung ergeben; es wurden trotz des im allgemeinen schlechten Gehörs doch die tiefen Töne noch verhältnismäßig gut gehört (Rinne + 22″ und + 20″ und bildete die untere Grenze des Hörfeldes C_2, bei auffällig schlechtem Gehör für hohe Töne (c^4—24″ und — 18″ und c^8 nur noch schwach auf dem schlechteren, linken Ohr).

Wenn wir nach den bisher gültigen Theorien über die Funktion der Schnecke die Vermittlung der Perzeption der hohen Töne in die Basis der Schnecke verlegen, so steht der histologische Befund vollständig in Übereinstimmung mit dem Ergebnis der Hörprüfung. Auch war der Nervenschwund im linken Ohr, das während des Lebens als stärker krank befunden wurde, auch stärker ausgebildet, als im rechten.

Die Veränderungen in der Stria vascularis, die teils als Atrophie, teils als ein völliger Schwund eines Teils der Stria angesehen werden müssen, sind vielleicht als eine Folge der in den größeren Gefäßen nachgewiesenen endarteriitischen Veränderungen anzusehen, die sich wahrscheinlich auch in den kleinen Gefäßen der Stria vascularis fanden, aber hier sich kaum nachweisen lassen dürften. Auch die zystenartige Abhebung des Epithels in der mittleren Windung könnte aus der gleichen Ursache entstanden sein.

Die Veränderungen des Nerven im inneren Gehörgang sind ebenso wie die etwas schlechtere Färbbarkeit der Zellen des Cortischen Organs als postmortale und zum Teil als eine Folge der späten Konservierung nach dem Tode anzusehen. Die mäßigen Adhäsionen um den Steigbügel und die bindegewebige Membran von der Nische des runden Fensters hatten, wie die Hörprüfung zeigt, zu keiner nennenswerten Beeinträchtigung der Schallleitung geführt und waren vielleicht überhaupt nicht pathologischer Natur.

Die Veränderungen im Knochen sind als senile Osteoporose, wie sie bei alten Leuten regelmäßig zur Beobachtung kommt, anzusehen. Sie beschränkte sich fast nur auf den spongiösen Knochen, und die eigentliche Labyrinthkapsel war daran noch sehr wenig beteiligt.

Fall II. Michael Sch., 62jähriger Drehorgelspieler, lag mit Peritonitis tuberculosa auf der zweiten medizinischen Abteilung und wurde wegen seiner hochgradigen Schwerhörigkeit am 14. Januar 1902 untersucht. Er war die letzten 20 Jahre Drehorgelspieler und vordem durch 15 Jahre in einer Schmiede beschäftigt, in der Axen und Schaufeln erzeugt wurden. Durch den starken Lärm sei er, dem sonst nie etwas an den Ohren fehlte, so hochgradig schwerhörig geworden. Er habe diesen Beruf aufgeben müssen, da

er zu schwach wurde, und sei sein Gehör seitdem gleich geblieben. Andere Beschwerden hatte er nicht. Die Hörprüfung ergab:

	W.
	R. — *L.*
	$\theta \begin{pmatrix} U \\ U_s \\ U_w \end{pmatrix} \theta$
	0.20 *St* 0.20
	θ *Fl* θ
	5″ c_w 7″
	+ 9″ *R* + 10″
	c
	— 18″ c^4 — 18″
	$C_1 - c^7$ *H* $C_1 - c^7$

Bei Untersuchung der Trommelfelle: beide etwas flacher, von normalem Glanz und normaler Farbe.

Die Schleimhaut der Nase und des Rachens war etwas dünner und fand sich mäßige schleimige Sekretion.

Der Kranke starb am 17. Februar 1902, und die Diagnose der am 19. Februar vorgenommenen Obduktion lautete: Peritonitis tuberculosa chronica diffusa. Tuberculosis glandul. mesenter. Oedema pulmonis dextri. Myodegeneratio cordis. Bei der Sektion der Schläfenbeine, die mir von Herrn Hofrat Eppinger zur Untersuchung überlassen wurden, waren im rechten die Verhältnisse normal, während links sich in der Paukenhöhle und im Antrum eingedickte, eitrige Massen fanden. Die Schläfenbeine wurden in Formol-Müller gehärtet, in 4½proz. Salpetersäurelösung entkalkt und nach Einbettung in Celloidin histologisch untersucht.

Mikroskopischer Befund des rechten Ohres.

Im Grunde des inneren Gehörgangs eine Anzahl geschichteter Konkremente. Im Nervus octavus, der sonst von normalem Aussehen und normaler Färbbarkeit, finden sich kleine Lücken eingestreut, in denen die Nervenfasern fehlen und an ihrer Stelle unfärbbare krümelige Massen liegen. Diese Lücken sind im Ramus cochleae viel zahlreicher als im Vorhofsnerven.

In der Schnecke sind die Ganglienzellen überall an Zahl beträchtlich vermindert, besonders ist dies aber in der basalen Windung der Fall und noch mehr im Vorhofsabschnitt, und findet sich hier eine ziemlich breite leere Lücke im Spiralkanal. Ebenso sind auch die Nerven der Lamina spiralis in den oberen Windungen wenig, im unteren Teil hochgradig reduziert, so daß hier meist nur einzelne Fasern, ja stellenweise selbst gar keine mehr zu finden sind. Die Lamina spiralis ossea ist dabei auch etwas schmäler, aber nicht in dem Maße wie in meinem erst untersuchten Fall. Der Zwischenraum zwischen ihren beiden Blättern ist anscheinend leer, und ziehen in ihm nur einzelne feine Gefäße. Das Cortische Organ ist im Vorhofsteil sehr niedrig und klein, die Pfeiler sind niedrig und zeigen sich Lücken zwischen den Zellen. Weiter nach oben, in der basalen Windung, und zwar in der Gegend, in der die frontalen Schnitte durch die Mitte der Schneckenachse gehen, fehlt das Cortische eine Strecke weit ganz und liegen auf der Basilarmembran nur einzelne lange Kerne. An dieser Stelle fehlen auch die Nerven in der Lamina spiralis und finden sich auch weniger Ganglienzellen. Höher hinauf in der basalen Windung bis zur Spitze zeigt das Cortische Organ normale Form und Größe. Sehr gut erhalten waren die Hensenschen Stützzellen. Die Cortische Membran ist durchweg vom Cortischen Organ abgehoben und liegt etwas höher. Auch ist sie etwas retrahiert, wie dies gewöhnlich gefunden wird. Die Reißnersche Membran ist in der basalen Windung etwas eingerissen und liegt etwas gesenkt, näher dem Cortischen Organ.

An der äußeren Wand ist die Prominentia spir. normal, die Stria vascularis aber nur in der Basis gut erhalten und meist stark pigmentiert, besonders in ihrer tiefsten Schicht, in der mittleren und Spitzenwindung aber fehlt sie bis auf eine niedrige Schicht platter Zellen, die dem Ligamentum spir. aufliegt, fast ganz. In der mittleren Windung ist diese Zellschicht eine kleine Strecke weit von ihrer Unterlage abgehoben und der dadurch entstandene zystenartige Raum wahrscheinlich mit einer geronnenen Flüssigkeit gefüllt; es zeigen sich am mikroskopischen Präparat nur einzelne feine, unregelmäßige Fäden. In der Spitze findet sich unmittelbar unter der Anheftung der Reißnerschen Membran noch ein Rest der Stria, der hier mehrere weite Gefäßquerschnitte und ziemlich viel Zellen zeigt und etwas weiter in den Ductus hereinragt.

Im Vorhof und in den Bogengängen erscheinen die Nervenbündel an den Durchtrittsstellen durch den Knochen schmäler. Die Färbung der Markscheiden der Nerven nach Weigert gelingt jedoch eben so gut, wie bei den Nerven der Schnecke. Die Papillen in den Bogengängen sind übermäßig stark entwickelt und bilden breit aufsitzende, an der Oberfläche glatte, höckerige Vorsprünge.

Mittelohr. Die Auskleidung der Paukenhöhle erscheint dünn und nicht besonders verändert. In der Nische des runden Fensters ist unmittelbar vor diesem eine im vorderen Teil der Nische dickere, im hinteren dünnere bindegewebige Membran gespannt, die mit der Fenstermembran selbst in der Mitte zusammenhängt und ist der innere Teil der Nische bis auf einen schmalen Spalt zwischen diesen beiden Membranen verlegt. Die Membran des runden Fensters ist von normaler Stärke. Der vordere Schenkel des Steigbügels ist durch eine breite Adhäsion mit der Wand der Nische verbunden, der hintere Teil seiner Basis stärker konvex nach innen gebogen. In der Tuba keine besonderen Veränderungen; nur finden sich nahe der Paukenhöhle in der knöchernen Tuba noch deutliche Drüsen. Das Trommelfell erscheint verhältnismäßig dünn, in seiner inneren Schicht ist etwas Pigment eingelagert; auffällig reichlich findet sich dies in einem Teil der peripheren Zone.

Der Knochen zeigt besonders unterhalb der eigentlichen knöchernen Kapsel des Labyrinths bis nahe an diese heran höhergradige senile Osteoporose, reichliche Markraumbildung mit senilem Fettmark. Außerdem findet sich vor dem ovalen Fenster im Knochen ein größerer nicht verknöcherter Knorpelrest, der ursprünglich knorpeligen Labyrinthkapsel und eine größere mit Fettmark gefüllte Zelle, die von einem, mit Eosin stärker färbbaren periostalen Knochen umgeben ist.

Linkes Ohr. Die Nerven im inneren Gehörgang und in der Schnecke sind gleich beschaffen wie rechts; in der Schnecke ist die Atrophie der Nerven vielleicht um ein kleines geringer. Das Cortische Organ ist überall erhalten, aber in der basalen Windung und im Vorhofsteil der Schnecke hochgradig atrophiert, entsprechend dem Nervenschwund an denselben Stellen. In den oberen Teilen hat es seine normale Form. Die Cortische Membran ist im Vorhofsteil vom Cortischen Organ abgehoben und liegt teils im Sulcus oder auch etwas oberhalb des Cortischen Organs. In der basalen Windung ist sie wie gewöhnlich durch postmortale Schrumpfung retrahiert und reicht nur noch bis zu den Pfeilern nach außen. Die Stria vascularis ist im Vorhofsteil gut erhalten, aber stark pigmentiert, weiter dann stark atrophisch, schmäler und dünner, bei starker Pigmentierung. In der basalen Windung im unteren Teil viel dicker und stark pigmenthaltig, im oberen Teil von normaler Größe und nur wenig Pigment enthaltend. In den oberen Windungen ist die Stria größtenteils geschwunden und an ihrer Stelle nur eine dünne Lage flacher Zellen, die stellenweise noch Pigment enthalten. Nur in der Spitze ist an einer Stelle im oberen Winkel anschließend an die Reißnersche Membran die Stria in Form eines dicken Zellenhaufens mit großen erweiterten Gefäßen noch vorhanden. In der mittleren Windung ist das niedere Epithel der Stria an einer Stelle abgehoben und darunter eine geronnene, von einzelnen feinen Fasern durchzogene Masse. Die Reißnersche Membran liegt durchweg etwas zum Cortischen Organ geneigt und in der basalen Windung auch dem inneren Teil des Cortischen Organs auf.

Im Vorhof und in den Cristen der Bogengänge scheinen mir die Nervenbündel etwas schmächtiger und weniger zahlreich zu sein als normal. Die Papillen in den Bogengängen sind sehr mächtig entwickelt.

Mittelohr. Die Schleimhaut der Paukenhöhle ist mäßig geschwollen und entzündlich infiltriert, ihr Epithel stellenweise verloren gegangen und liegt in der Paukenhöhle, besonders aber in den Fensternischen, im Prussakschen Raum und in der hinteren Trommelfelltasche ziemlich reichliches eitriges Exsudat. In der runden Fensternische eine gleiche Membran wie rechts, und ist die Fenstermembran im vorderen Teil dadurch nach außen gespannt. Die Fenstermembran ist in ihrer äußeren Schicht

auch entzündlich infiltriert und verdickt und zeigt einzelne Erhebungen an ihrer Oberfläche. Die Basis des Steigbügels ist im hintersten Teil stark nach innen gerückt. Die inneren Schichten des Trommelfells sind wenig verändert, die Cutisschicht gleichfalls infiltriert und die Epidermis abgehoben. Die Warzenhöhle verhält sich gleich wie die Paukenhöhle, und auch die knorplige Tuba zeigt eitriges Exsudat und umschriebene infiltrierte Stellen. Im unteren Teile der knorpligen Tuba mehrere papilläre Erhebungen der Auskleidung, wo sie sonst gewöhnlich fehlen.

Der Knochen der Pars petrosa ist ebenso wie rechts stark osteoporotisch, und findet sich auch hier an der gleichen Stelle vor dem ovalen Fenster ein größerer Knorpelrest, größer als er hier sonst vorzukommen pflegt. Außerdem aber fand ich noch einen unverknöcherten Knorpelrest im unteren Warzenteil, wie ich ihn an der gleichen Stelle auch schon mehreremal gefunden und auch beschrieben habe.

Übersicht. Die wichtigsten pathologischen Veränderungen in diesem Fall bildeten die hochgradige Atrophie des Cortischen Organs, der hochgradige Schwund der Nerven in der Lamina spiralis und die auffällige Verminderung der Ganglienzellen des Rosenthalschen Kanals, welche Veränderungen im untersten Teil der Schnecke am stärksten und je weiter nach der Spitze zu um so weniger ausgebildet waren. Auch war in diesem Fall in gleicher Weise wie in dem zuerst von mir untersuchten und im Bd. XXX dieses Archivs mitgeteilten Fall der Schwund des Cortischen Organs und der Nerven am hochgradigsten in der basalen Windung an Schnitten durch die Mitte der Schnecke, also ziemlich entfernt vom basalen Ende der Schnecke. Die Atrophie des Nervenapparats war bei diesem Fall, der einen Schlosser betraf, hochgradiger und ausgedehnter als bei dem ersten, einem Kesselschmied, und war besonders der starke Schwund der Ganglienzellen im Spiralganglion hier auffällig. Es liegt der Gedanke nahe, daß zum Zustandekommen dieses Grades von Atrophie auch andere Ursachen mitgewirkt haben dürften, so der senile Marasmus und die chronische Tuberkulose, und habe ich diesen Umstand schon früher bei meinem ersten Fall hervorgehoben.

Im Mittelohr fanden sich beiderseits neben den Zeichen einer früheren adhäsiven Entzündung, die in beiden Ohren Verwachsungen um den Steigbügel und Verwachsungen in der runden Fensternische zurückgelassen hatte, links auch noch die Zeichen einer mäßigen eitrigen Entzündung, die erst kurze Zeit vor dem Tode und wahrscheinlich auch erst nach der vier Wochen vor dem Tode vorgenommenen Hörprüfung, in der sie noch nicht zum Ausdruck gekommen war, entstanden sein dürfte.

Die Hörprüfung ergab in diesem Fall ein von den reinen

Fällen professioneller Schwerhörigkeit etwas abweichendes Resultat; neben den sicheren Zeichen einer Nervenerkrankung, dem stark positiven Rinne, der verkürzten Knochenleitung und dem schlechten Gehör für hohe Töne mit Ausfall von c^6 fanden sich auch Zeichen für ein Schalleitungshindernis in einer mäßigen Einengung der unteren Hörgrenze bis C_1 und dem Ausfall des Gehörs für Flüsterstimme, den ich, wie schon oben im klinischen Teil erwähnt wurde, bei reinen Fällen professioneller Schwerhörigkeit bisher vermißte.

Das Schalleitungshindernis, auf das wir aus der Hörprüfung in diesem Fall schließen müssen, fand sich in den Adhäsionen um den Steigbügel und noch mehr vielleicht in denen der runden Fensternische, die ziemlich dick waren und mit der Membran des runden Fensters selbst verwachsen waren. Der Ausfall des Gehörs für die 8 gestrichene Oktave wird durch die hochgradige Atrophie in der Schneckenbasis, in die wir die Vermittlung der Empfindung für die höchsten Töne verlegen müssen, vollkommen erklärt.

Fall III. Über die Natur der professionellen Schwerhörigkeit Lokomotivführer sind die Ansichten der Autoren geteilt und werden ebenso Mittelohrerkrankungen wie Nervenaffektionen als Ursache angenommen. Um nur einige der Autoren, die darüber Untersuchungen angestellt haben, anzuführen, so fanden Schwabach und Pollnow unter 53 schwerhörigen Lokomotivführern bloß 6 mit sekundären Affektionen des Labyrinths. Jakoby konnte bei an Ohrenerkrankung behandelten Lokomotivbeamten in fünf Fällen die Diagnose auf primäre Labyrintherkrankung stellen. Stein fand unter 82 dänischen Lokomotivführern und Heitzern bei 48 Proz. Erkrankungen des Labyrinths und nur bei 11 Proz. Erkrankungen des schalleitenden Apparats. Wichtig scheint es mir, daß Hedinger durch seine Untersuchungen nachweisen konnte, daß mit der steigenden Zahl der Dienstjahre auch die Prozentzahl der Schwerhörigen steigt, und fand er bei solchen mit 20—25 Dienstjahren bis zu 90 Proz. schwerhörig. Ziliacus, der neuestens gleiches beobachtete, machte zum Vergleiche dieselben Prüfungen auch bei Sträflingen und fand ein gleiches Resultat. Ich selbst hatte zu systematischen Untersuchungen von Lokomotivführern und Schaffnern bisher keine Gelegenheit und kann nach den gelegentlich an solchen vorgenommenen Untersuchungen nur sagen, daß die von mir untersuchten Lokomotivführer, die eine 11 bis

35jährige Dienstzeit hinter sich hatten, sämtlich die Zeichen einer Labyrintherkrankung aufwiesen; es wurde die Flüsterstimme nur in der Nähe verstanden, die Uhr schwach gehört, ebenso tiefe Töne in Knochenleitung und hohe c^4 in Luftleitung verhältnismäßig stark verkürzt gehört. Eine Ausnahme bildeten ein Maschinenführer mit 25jähriger und ein Kondukteur mit 20jähriger Dienstzeit und außerdem die mit kürzerer, 11 bis 15jähriger Dienstzeit insofern, als sie die Flüsterstimme und Uhr noch weiter hörten, die Knochenleitung für die tiefen Töne und die Luftleitung für hohe aber gleichfalls schon mehr oder weniger verkürzt waren. Daraus muß ich auf eine bei Lokomotivführern langsam zunehmende Labyrintherkrankung schließen, die allerdings erst bei langer Dienstzeit zu auffälliger Schwerhörigkeit führt, und muß überdies noch betont werden, daß die Schädigung der Ohrnerven durch den Dienst bei der Eisenbahn im allgemeinen nicht so bedeutend ist, wie bei den früher erwähnten Berufsarten.

Johann L., 51jähriger pensionierter Maschinenführer aus N., war bis auf häufige Bronchialkatarrhe bis zum letzten Frühjahr stets gesund. Er war nie luetisch infiziert, hat aber stark getrunken. An mäßiger Schwerhörigkeit, besonders auf dem linken Ohr, habe er schon seit Kindheit gelitten, war aber dadurch in seinem Dienst nicht im geringsten behindert. Seit einem Jahre merkt er eine bedeutende Verschlimmerung seines Gehörs links, und seit 8 Monaten, dem Beginn seiner jetzigen Erkrankung, wurde er auch rechts ziemlich plötzlich in höherem Grade schwerhörig. Hatte nie Schmerzen in den Ohren, nie subjektive Geräusche und nie Schwindel. Die am 15. November 1901 vorgenommene Hörprüfung ergab:

$$W.$$
$$R.\ ?\ L.$$
$$\ominus\ U\ \ominus$$
$$\ominus\ \left(\begin{matrix} U_s \\ U_w \end{matrix}\right)\ \ominus$$
$$0.01\ St\ 1.0$$
$$\ominus\ Fl\ 0.01$$
$$4''\ c_w\ 0''$$
$$-\ R\ -$$
$$\ominus\ c\ 8''$$
$$2''\ c^4\ -\ 20''$$
$$c^1\ -\ c^5\ H\ c\ -\ c^7$$
$$w\qquad ?\qquad\qquad ?$$

Die Trommelfelle etwas weniger glänzend, sonst normal. In der Nase die Schleimhaut mäßig verdickt, die hintere Rachenwand blaß. Nach kurzem Aufenthalte im Krankenhause starb der Kranke am 18. November 1901 und ergab die Sektion: Meningitis purulenta disseminata, Hydrocephalus internus acutus (activus). Pneumonia chron. lobi superioris et inferioris sinistri. Oedema pulmonis lat. utr. Bronchitis et Pleuritis chron. adhaesiva et purulenta saccata sin. Embolia arteriarum pulmonal. bilat. Hypertrophia cordis praecip. ventriculi d. Endocarditis ulcerosa ad valvulas aortae. Degeneratio adiposa cordis. Intumescentia lienis et hepatis. Nephritis acuta dextra. Degeneratio adiposa hepatis. Es handelte sich um eine Sepsis, hervorgerufen durch Streptokokken, die im Eiter der Meningen und des Empyems nachgewiesen wurden.

Die Schläfenbeine waren sehr hart, und dauerte die Entkalkung 21 Tage.

Rechtes Ohr. Der Sulcus sigmoideus sehr tief, der Knochen des Warzenfortsatzes wenig pneumatisch, die Warzenhöhle sehr klein und nach Abtragung des sehr kompakten Tegmens, das sowie der übrige Knochen stark gelb gefärbt ist, finden sich zahlreiche Adhäsionen und bindegewebige Massen im Antrum und im hinteren Teil der Paukenhöhle. Letztere umhüllen die großen Gehörknöchelchen mit Ausnahme des Hammerkopfs und laufen nach unten in eine Membran aus, die längs des Amboßschenkels und des Steigbügelköpfchens zum Promontorium zieht, wo sie inseriert. Sie be-

grenzt so nach oben den hinteren unteren Teil der Paukenhöhle mit der runden Fensternische, und kommuniziert dieser teilweise abgeschlossene Raum ziemlich weit mit dem vorderen Teil der Paukenhöhle. Die Nische des ovalen Fensters ist in der Tiefe mit Bindegewebe ausgefüllt und der hintere Schenkel des Steigbügels durch zahlreiche Bänder an die hintere Nischenwand fixiert. Die Schleimhaut der Paukenhöhle und des Trommelfells etwas verdickt.

Mikroskopischer Befund.

Innerer Gehörgang. Zwischen der Scheide und dem Nervenstamm des Octavus reichlich eitriges Exsudat, das sich stellenweise auch zwischen den Nervenbündeln eingelagert findet. Besonders ist dies der Fall zwischen den zur Schneckenbasis führenden Nerven im Grunde des inneren Gehörgangs und im Zweig zur hinteren Ampulle. In die Knochenkanäle, durch die die Nerven zum inneren Ohr ziehen, reicht jedoch die Exsudation nur bei letzterem hinein.

In der Schnecke waren die Verhältnisse annähernd normal. Das Cortische Organ zeigte Veränderungen, wie sie durch späte Fixierung auch hervorgerufen werden können; es waren seine Zellen häufig mehr kuglig, wie gequollen. Nur im Vorhofsteil war abweichend von dem Befund in der übrigen Schnecke eine mäßige Atrophie der Zellen des Cortischen Organs nachzuweisen, die ich als pathologisch ansehen muß. Entsprechend dieser waren hier auch die Nervenbündel der Lamina spiralis schmächtiger und fanden sich auch an einzelnen Stellen Lücken im Ganglienkanal an Stelle der peripheren Ganglienzellen, die auch für einen partiellen Schwund dieser sprechen würden. Pigment war in der Schnecke nur spärlich in der Schneckenspindel nachzuweisen und fehlte auch in der sonst normalen Stria.

Im Vorhof und in den Bogengängen waren gleichfalls normale Verhältnisse. In den häutigen Bogengängen fanden sich nur sporadisch mäßig hohe papilläre Erhebungen. Auch in diesen Teilen nur sehr spärliches Pigment.

Mittelohr, Die Auskleidung war fast überall mehr oder weniger verdickt, und waren in ihr zahlreiche spindelförmige Kerne eingelagert. Stellenweise fanden sich an der unteren inneren Wand auch drüsenartige mit Epithel ausgekleidete Gänge. Hier war auch die Verdickung der Schleimhaut am hochgradigsten, während sie am Trommelfell nur in der peripheren Zone ausgebildet war, die zentrale Partie dagegen dünn war. Besonders verdickt war auch das Gewebe in der hinteren Trommelfelltasche, und fanden sich in dieser auch mehrere abgeschlossene zystenartige Räume. Die Gefäße der Schleimhaut waren stärker ausgedehnt und gefüllt und lagen an ihrer Oberfläche zerstreut Klümpchen eitrigen Exsudats. Die Nische des runden Fensters war durch eine dicke bindegewebige Membran, die unmittelbar vor der eigentlichen Fenstermembran quer gespannt war und mit ihr noch durch einzelne Bänder verbunden war, nach außen abgeschlossen. In der Nische des ovalen Fensters fanden sich mehrere dünne Bänder, die den oberen Teil der Steigbügelschenkel an die Nischenwand fixierten, und außerdem eine breite bindegewebige Verwachsung des vorderen Schenkels mit der Nischenwand.

In der Tuba Eustachii nichts Abnormes.

Linkes Ohr. Der Sulcus sigmoideus war auch hier sehr tief. Das Tegmen tympani dünner als rechts, zeigt einige durchscheinende Stellen. Die Warzenhöhle ist ziemlich groß. Um den absteigenden Amboßschenkel, den Steigbügel und die Sehne seines Muskels ziehen breite Adhäsionen. Die Schleimhaut der inneren Wand ist verdickt und zieht von ihr herab eine Membran, die den Zugang zur Nische des runden Fensters größtenteils verdeckt. Das Trommelfell ist dünn.

Mikroskopischer Befund.

Im inneren Ohr waren die Veränderungen die gleichen wie rechts, nur daß die Atrophie des Cortischen Organs und der Nervenschwund im Vorhofteil hier eher noch geringer war.

Im Mittelohr war die Auskleidung gleich verändert wie rechts, und waren die Abweichungen nur graduelle. Über das Promontorium und das ovale Fenster herab zog eine Membran von gleichem Aussehen wie die Aus-

kleidung der Paukenhöhle, die mit dieser und dem Steigbügel durch schmale Bänder in Verbindung war. Auch war der hintere Schenkel des Steigbügels von der Basis bis zum oberen Drittel breit mit der Wand der Nische verwachsen. Das Trommelfell und die großen Gehörknöchelchen nicht verändert. Im Antrum einzelne quergespannte, dünne Bänder und in den angrenzenden Zellen Klumpen aus dünnen Fäden mit spärlichen Zellen.
Die Tuba Eustachii normal.

In diesem Fall wurden pathologische Veränderungen verschiedener Art gefunden.

1. Eine akute Entzündung im Peri- und zum Teil auch im Endoneurium der Nerven im inneren Gehörgang. Sie war als Begleiterscheinung der eitrigen Meningitis, an der der Kranke zuletzt gelitten hatte, anzusehen.

2. Eine chronische Entzündung in der Auskleidung des Mittelohrs, die zu einer Verlegung der Nischen der runden Fenster durch eine dicke Bindegewebsmembran und zu Adhäsionen um den Steigbügel geführt hatte.

3. Eine geringe Atrophie des Cortischen Organs, der Nerven in der Lamina spiralis und vielleicht auch der distalen Ganglienzellen im Rosenthalschen Kanal des unteren Teils der Schneckenbasis besonders im rechten Ohr. Diese Veränderungen waren älterer Natur und könnten auf seine Beschäftigung als Maschinenführer zurückgeführt werden. Mit gleichem Recht könnte aber auch chronischer Alkoholismus und eine langdauernde schwere Erkrankung als Ursache dafür angeführt werden.

Die Deutung der Hörprüfung ist bei der Verschiedenheit und Mannigfaltigkeit der pathologisch-anatomischen Veränderungen nicht leicht. Das Gehör des rechten Ohres könnte als ganz erloschen angesehen werden; wenigstens konnte alles, was im rechten Ohr scheinbar gehört wurde, auch ganz gut durch die Kopfknochenleitung mit dem besser hörenden linken Ohr gehört worden sein. Im linken Ohr fand sich eine hochgradige Einengung des Hörfelds an der oberen Hörgrenze, und wurde selbst die sehr durchdringend klingende Stimmgabel c^7 nur noch schwach auf dem linken Ohr gehört. An der unteren Grenze des Hörfelds ging die Einengung bis herauf zu c mit 128 Schwingungen. Die Einengungen an der unteren Grenze lassen sich leicht durch das Schalleitungshindernis, das durch die Verwachsungen in der Paukenhöhle und in den Fensternischen gesetzt wurde, erklären. Anders ist es mit der Einengung an der oberen Grenze; sie war so bedeutend, daß wir sie weder auf seine Beschäftigung, noch auf die verhältnismäßig geringen Veränderungen in der Schnecke zurückführen können.

Ich glaube daher, daß nur die Meningitis und Neuritis acustica als Ursache dieser anzusehen sind. Aber auch eine andere Deutung der Hörprüfung aus dem Befunde bei der Sektion wäre noch möglich. Bekanntlich fand Wien bei seinen Untersuchungen über die Empfindlichkeit des menschlichen Ohres für Töne verschiedener Höhe, daß die Empfindlichkeit für Töne von 1000—5000 Schwingungen die größte ist, und Zwaardemaker bestimmte die Zone der größten Empfindlichkeit von $c - f^5$. Die geringere Empfindlichkeit für die tiefen und die höchsten Töne muß daher auch bei der Hörprüfung solcher Kranker in Erscheinung treten, bei denen die Nervenbahnen, die das innere Ohr mit dem Hörzentrum verbinden, durch eine Erkrankung in ihrer Leitungsfähigkeit beeinträchtigt werden. Klinische Beobachtungen, die wenigstens teilweise dafür sprechen, liegen bereits vor, und möchte ich auf die Beobachtung Siebenmanns verweisen, der bei Läsionen der Hirnschenkelhaube erst eine Verminderung der Perzeption für die tiefen Töne und erst im weiteren Verlauf eine gleichmäßige Abnahme des Gehörs für alle Töne fand. Es könnte daher auch in dem beschriebenen Fall sowohl die Einengung der unteren Grenze wie auch die der oberen auf die Erkrankung des Hörnerven infolge der Meningitis zurückgeführt werden.

Professionelle Schwerhörigkeit und Tabes dorsalis.

Fall IV. Josef F., 63jähriger Zimmermann, lag mit Lungentuberkulose mit Kavernenbildung und Tabes auf der II. medizinischen Abteilung, und wurden, da er hochgradig schwerhörig war, auch seine Ohren am 25. Februar 1897 untersucht. Er gab an, daß er in seiner Jugend durch acht Jahre bei der Artillerie gedient habe und durch das Schießen schwerhörig geworden sei. Vor mehreren Jahren bekam er in beiden Ohren auch Sausen und nahm die Schwerhörigkeit noch zu, besonders aber in den letzten drei Jahren, seitdem er an Tabes leidet. Seitdem habe er fortwährend starkes Sausen und Klingen, manchmal auch etwas Stechen in den Ohren, und zwar links mehr als rechts. An Schwindel leidet er nicht, auch bestand nie ein Ohrenfluß und war er mit Ausnahme eines Typhus und einer Lungenentzündung, die er schon in den 60. Jahren überstand, stets gesund gewesen. Die Augenuntersuchung, die auch vorgenommen wurde, ergab keine Pupillenreaktion, normale Sehschärfe, konzentrische Gesichtsfeldeinengung und blasse Optici (beginnende Atrophie). Die Hörprüfung ergab:

	W.	
R.	<	L.
0	U, U_s, U_w	0
1.20	*Sl*	0.20
0.05	*Fl*	0.01
5″	c_w	4″
+ 10″	*R*	+ 8″
	c	
— 20″	c^4	— 20″
$C - c^7$	*H*	$C - c^7$ wenig

An den Trommelfellen und in Nase und Rachen wurde nichts Besonderes nachgewiesen.

Die Obduktion, die am 4. März 1897 vorgenommen wurde, ergab eine Kaverne in der Lunge und Atrophia universalis. Das Rückenmark wurde nicht untersucht.

Bei der Sektion der Schläfenbeine fanden sich keine nennenswerten Abweichungen vom normalen.

Die Schläfenbeine wurden in Formol gehärtet, in Salpetersäurelösung entkalkt und nach Einbettung in Celloidin geschnitten.

Mikroskopischer Befund.

Rechtes Ohr. In der Duraauskleidung des inneren Gehörgangs zahlreichere Spindelzellen und stellenweise auch Lymphocyten eingelagert. Im Grunde einzelne Körperchen aus phosphorsaurem Kalk. Im Zweig des Nerven zum Vorhofsteil der Schnecke einzelne Gruppen von Lymphocyten.

Schnecke. Die Zahl der Ganglienzellen im Rosenthalschen Kanal anscheinend nicht vermindert, jedoch eine auffällige Verminderung in der Stärke der Nervenbündel in der Lamina spir.; weniger auffällig in den oberen Windungen, hochgradig in der basalen. Dieser Nervenschwund ist aber auch im Vorhofsteil kein vollständiger, es bleiben auch da immer noch einzelne Nervenfasern in der Lamina spir. nachzuweisen. In der Lamina bleibt dadurch ein größerer leerer Raum neben dem schmalen Nerven. Wie die Nerven ist auch das Cortische Organ atrophiert; es ist in den oberen Windungen anscheinend nicht verändert, vielleicht etwas niedriger, in der basalen Windung und im Vorhofsteil aber stark atrophisch, indem neben den Pfeilern nur noch ein niedriger Höcker etwas abgerundeter Zellen nachzuweisen ist. Die Cortische Membran liegt wie gewöhnlich an solchen Präparaten etwas vom Cortischen Organ abgehoben und retrahiert. Die Reißnersche Membran ist normal. Die Stria vascularis ist im Vorhofsteil sehr klein und niedrig, in der übrigen Schnecke meist von normaler Größe mit zahlreichen weiten, stark mit Blut gefüllten Gefäßen und reichlichem Pigment. Im unteren Teil der Spitze ist sie eine Strecke weit atrophisch und auf eine dünne Schicht platter Zellen reduziert. Das Ligamentum spirale zeigt besonders in den oberen Windungen auffällig große Lücken, die nur von spärlichen, dünnen, parallel verlaufenden Bindegewebsfasern durchzogen sind. Pigment findet sich außer der Stria noch reichlich in der Schneckenspindel und weniger reichlich auch im Endost der Paukentreppe. Neben den Zweigen der Vena cochleae in der basalen Windung und in der Spindel stellenweise Lymphocyten.

Im Vorhof nichts Besonderes. In den Bogengängen fallendie großen Pigmentmassen auf, die die Crista des oberen Bogengangs umgeben, und zwar vorwiegend auf ihrer medialen Seite. Auch in der Crista selbst findet sich unter dem Epithel reichlich Pigment, wie auch in der endostalen Auskleidung entsprechend den Maculae cribrosae. Spärlicher ist das Pigment in der Wand des Utriculus. Die papillären Erhebungen in den Bogengängen sind zahlreich, sehr massig und hoch. Das Trommelfell und die Tuba, die übrigens makroskopisch keine Veränderungen zeigten, konnten histologisch nicht untersucht werden.

Linkes Ohr. Der innere Gehörgang gleich beschaffen wie rechts. In der linken Schnecke war der Nervenschwund noch viel hochgradiger als rechts und auch hier am stärksten im Vorhofsteil bis herauf in den unteren Teil der basalen Windung; stellenweise fehlten sogar die Nervenfasern ganz in der Lamina spiralis. Den Stellen mit dem Nervenschwund entsprechend war in gleichem Maße auch das Cortische Organ atrophisch, so daß es an Stellen des stärksten Schwundes ganz fehlte und nur wenig flache Kerne auf der Membrana basilaris zu finden waren. Die Ganglienzellen waren zwar auch an Zahl vermindert, aber bei weitem nicht in gleich hohem Maße wie die Nerven. Die Lamina spiralis zeigt da, wo die Nerven geschwunden sind, leere Räume und ist nicht verschmälert. Eine mäßige Atrophie der Nerven und des Cortischen Organs findet sich auch in den oberen Windungen, indem letzteres etwas niedriger erscheint als gewöhnlich.

Die Stria vascularis ist im Vorhofsteil erst vorhanden, fehlt dann eine Strecke weit ganz, ist dann weiter schmal und klein und dann in der unteren und mittleren Windung normal, während sie in der Spitze wieder entweder ganz fehlt oder atrophisch und klein ist. In der Stria ist, wo sie vorhanden ist, reichlich Pigment nachzuweisen. Im unteren Teil der basalen Windung ist das Epithel im äußeren Teil des Sulcus externus bis

hinauf zur Prominentia spir. abgehoben und bildet eine quere Leiste; es läßt sich jedoch nicht entscheiden, ob darunter Flüssigkeit war oder nicht. Die Pigmentverteilung in der Schnecke gleich wie rechts.

Der Vorhof und die Bogengänge sind so beschaffen wie rechts. Die Intima der kleinen Arterien stellenweise verdickt.

Mittelohr. Die Auskleidung sehr dünn und reichlich Pigment im vorderen unteren Quadranten in der Innenschicht des Trommelfells eingelagert.

Nach der Krankengeschichte soll es sich in diesem Fall um eine durch Schießen bei der Artillerie entstandene Schwerhörigkeit handeln, die dann später während der Tabes sich noch beträchtlich verschlimmerte. Es ist nun eine bekannte Tatsache und außerdem durch die Untersuchungen von Müller genauer erwiesen worden, daß durch wiederholte heftige Geschützdetonationen Störungen im Ohrlabyrinth eintreten, jedoch kommen bleibende Störungen in der Regel nur bei Personen vor, die viele Jahre lang regelmäßig den Schießübungen beiwohnen, während Mannschaften, die nur ihre zwei Jahre abdienen, äußerst selten dauernde Schädigungen davontragen und dann meist nur solche, die schon kein normales Gehörorgan mehr besaßen. Es muß also auch in obigem Fall die Angabe des Kranken, er sei durch das Schießen während seiner achtjährigen Dienstzeit bei der Artillerie schwerhörig geworden, Glauben beigepflichtet werden, so daß nur die spätere Verschlimmerung des Ohrenleidens auf Rechnung der Tabes zu setzen wäre. Nach Erb tritt aber die Tabes fast nur bei Individuen auf, die vorher syphilitisch infiziert waren, so daß also auch bei unserem Kranken eine solche Infektion längere Jahre vorher vorhanden gewesen sein muß. Es könnte daher seine Schwerhörigkeit auch schon während der Militärdienstzeit auf Lues beruhen oder, wie nach den Untersuchungen Müllers, daß vorwiegend kranke Ohren durch das Schießen bleibend Schaden leiden, beides zutreffen und sowohl das Schießen wie auch die luetische Erkrankung das Labyrinthleiden bedingt haben.

Die mit dem Kranken aufgenommene Hörprüfung ergab die sicheren Zeichen einer Nervenerkrankung, auffällig schlechtes Gehör für hohe Töne, sogar mit gänzlichem Ausfall der 8 gestrichenen Oktave, bei stark positivem Rinne. Der Ausfall an der unteren Tongrenze, es wurde nur bis c mit 64 Schwingungen noch gehört, würde uns auch auf ein gleichzeitig vorhandenes Schalleitungshindernis schließen lassen. Es fand sich ein solches merkwürdigerweise aber nicht, und waren in der Schneckenspitze, in welche wir vorwiegend die Vermittlung der Perzeption

für die tiefen Töne verlegen, keine auffälligen pathologischen Veränderungen.

Aus diesem Fall würde daher folgen, daß wir bei Ausfall an der unteren Tongrenze nicht immer auf ein Schalleitungshindernis schließen dürfen, besonders dann nicht, wenn auch sonst die Hörprüfung für ein Nervenleiden spricht und zugleich auch das Fehlen pathologischer Veränderungen am Trommelfell und die Krankengeschichte keine Anhaltspunkte für ein Mittelohrleiden ergeben.

Von den früher beschriebenen Fällen weicht der Befund dieses Falles insofern etwas ab, als hier neben der hochgradigen Nervenatrophie in der Basis, die wenigstens auch auf die Ganglienzellen des Ganglion spirale sich erstreckte, auch in den oberen Teilen der Schnecke eine wenn auch nur mäßige Atrophie des Cortischen Organs und der Nerven nachweisbar waren. Dazu kommen noch die hochgradigen atrophischen Veränderungen in der Stria vascularis und die chronisch entzündlichen Veränderungen in der Dura des inneren Gehörgangs, sowie die Lymphocytenanhäufungen an einzelnen Stellen zwischen den Nerven im inneren Gehörgang und in der Schneckenspindel. Die Veränderungen der Stria gehören nicht zu den bei professioneller Schwerhörigkeit sich regelmäßig findenden und werden in anderen Fällen widerholt vermißt, sind also eher, wie auch der folgende Fall noch zeigen wird, mit der Tabes oder der dieser vorausgehenden Syphilis in Beziehung zu bringen. In gleicher Weise möchte ich dies mit den Lymphocytenanhäufungen, die sich auch bei den tabetischen Veränderungen im Rückenmark manchmal finden und die, wie Quincke angibt, bei Tabes sowohl wie auch bei allgemeiner Paralyse in der durch die Lumbalpunktion gewonnenen Cerebrospinalflüssigkeit regelmäßig schon in den frühesten Stadien erheblich vermehrt sich nachweisen lassen.

Fall V. Anton D., 43jähriger Zeugschmied, lag mit Tabes dorsalis in der Nervenklinik. Nach der Krankengeschichte hatte der Kranke während seiner Dienstzeit beim Militär im Jahre 1872 ein Geschwür am Glied, das durch etwa 4 Wochen bestand. Im Jahre 1880 trat bei ihm Doppeltsehen am linken Auge und ein Schlaffwerden des oberen Lids links ein, 1886 heftige Kopfschmerzen, 1888 blitzähnliche Schmerzen in den Extremitäten und in der Wirbelsäule, auch hatte er damals Gallenfieber und Urinbeschwerden, die teils in Retention, teils auch in freiwilligem Urinabgang bestanden. Auch Schwindelanfälle stellten sich damals ein, die ihm das Arbeiten sehr erschwerten. 1891 war er längere Zeit hindurch auf der Nervenklinik und machte dort eine Schmierkur durch, nach der sein Leiden besser wurde und er wieder besser gehen konnte. Im Sommer 1892 trat wieder eine Verschlechterung auf, das linke Auge fiel ihm wieder zu, wie schon früher einmal. Es

wurde deshalb eine Operation am Lide gemacht und der Kranke wegen Tabes in die Nervenklinik übertragen. Dort starb er am 18. März 1893, nachdem sich bei ihm auch die Erscheinungen einer höhergradigen Lungentuberkulose entwickelt hatten. Zuvor war der Kranke, da er auch schwerhörig war, auch auf der Ohrenklinik untersucht worden. Er gab bei der am 4. Januar 1893 vorgenommenen Untersuchung an, daß er durch 20 Jahre Zeugschmied war und durch diese Beschäftigung schwerhörig wurde. Im Jahre 1876 bekam er auch Sausen in beiden Ohren von hohem Toncharakter, ähnlich wie Grillenzirpen oder Singen von Heuschrecken, und trat dies im linken Ohr etwas früher als im rechten auf, auch war es links stärker. Zugleich trat auch Schwerhörigkeit auf, die bis vor 5 Jahren immer noch zunahm, seitdem aber gleich blieb, während das Sausen etwas nachließ. Seit dem Jahre 1888 litt er auch manchmal an Schwindel, und tritt dieser in letzter Zeit besonders häufig, fast täglich auf, und zwar meist früh; er ist meist von Übelkeit und manchmal auch von Erbrechen begleitet. „Dabei schweben die Gegenstände vor ihm auf und ab.“ Es dauert dies gewöhnlich einige Minuten. Er litt auch viel an Schnupfen und Verschleimung im Rachen.

$W.$
$R. = L.$
$0.10\ U\ \frac{1}{\infty}$
$\theta \left(\begin{matrix} U_s \\ U_w \end{matrix} \right) \theta$
Zischlaute schlecht: $8.0\ St\ 8.0$; $3.0\ Fl\ 1.50$; $10''\ c_w\ 9''$
$+ 30''\ R + 22''$
c
$- 2''\ c^4 - 9''$
$C - c^8\ H\ C - c^8$
Hohe Töne sind ihm unangenehm, tiefere Töne als C wurden nicht geprüft.

Rechts. Das Trommelfell weniger glänzend, stark nach innen gespannt, der Lichtkegel nur an der Spitze erhalten.

Links. Spannung des Trommelfells noch stärker, vordere Falte scharf, Lichtkegel heller als rechts.

Nase. Rechts weit und die mittlere Muschel ganz mit Eiterkrusten bedeckt, links eng, vermehrte schleimig eitrige Sekretion.

Schleimhaut des Rachens dünn und blaß und mit schleimig eitrigem Sekret bedeckt.

Die Sektion, die am 11. März 1893 vorgenommen wurde, ergab: Körper groß, schwächlich, blaß. Dura des Rückenmarks stark ausgedehnt durch Serum, das zwischen ihr und der Pia angesammelt ist. Das Rückenmark erscheint in seiner äußeren Form fast gar nicht verändert, die Pia hinten wenig verdickt, aber blaß. Hinterstränge an der Außenseite als ein grauer nach abwärts breiter werdender Streifen angedeutet. Das Rückenmark erscheint so verändert, daß durchwegs die Hinterstränge verschmächtigt, die innersten Partien der Gollschen Stränge, und, je weiter nach abwärts, desto deutlicher auch die vorderen Partien der beiden Hinterstränge derber und graurot verfärbt erscheinen.

Schädeldach mäßig groß, dünn, kompakt. Dura schlaff, etwas dicker, blaß. Pia blaß, stark verdickt, getrübt, zart durchfeuchtet. Beide Vorderlappen mittels ihrer Innenflächen durch Adhäsionen der Pia miteinander verwachsen. Pia an der Basis zarter und blaß. Gefäße zartwandig. Die beiden Oculomotorii in ihrem Verlauf vom Pons bis zur Austrittsstelle dünner und grau verfärbt. Gehirn weich, brüchig, matt glänzend. Corticalis dunkel, blutreich. Ventrikel eng, Plexus an die Thalami optici zart fixiert. Mittlerer Ventrikel sehr eng. Ependym etwas derber. Vierter Ventrikel eng, Striae vorspringend, Ependym stark verdickt. Kleinhirn sehr weich, brüchig. Pons und Medulla außen nicht verändert. Der übrige Befund bot außer der chronischen Tuberkulose nichts Besonderes.

Pathologisch-anatomische Diagnose: Hinterstrangssklerose (Tabes). Tuberculosis pulmonum et intest.

Die beiden Schläfenbeine, die mir Hofrat Eppinger zur Untersuchung überließ, zeigten makroskopisch keine pathologischen Veränderungen. Sie wurden in Müllerscher Flüssigkeit gehärtet, in Salpetersäurelösung entkalkt, histologisch untersucht.

Mikroskopischer Befund:

Rechtes Ohr. Im inneren Gehörgang ist die periostale Auskleidung fast überall von zahlreichen Spindelzellen durchsetzt, und finden sich

zwischen den größeren Nervenbündeln stellenweise kleine Herde von Lymphocyten eingelagert; am zahlreichsten im Nervenzweig, der zum Vorhofsteil der Schnecke geht, und im Zweig zur hinteren Ampulle.

In der Schnecke sind die Ganglienzellen im Spiralkanal anscheinend an Zahl nicht vermindert. Die Nerven der Lamina spiralis sind nur im untersten Teil der basalen Windung und im Vorhofsteil spärlicher an Zahl und nur auf einzelne Fasern oder schmale Faserbündel eingeschränkt. An den gleichen Stellen ist auch das Cortische Organ entweder ganz oder bis auf wenige Reste der Pfeiler und einige unregelmäßig geformte Zellen reduziert, während in der übrigen Schnecke weder die Nerven, noch auch das Cortische Organ eine wesentliche Abweichung zeigt. Hochgradig verändert erwies sich die Stria vascularis; sie war an der Spitze an einer Stelle mit zahlreichen Zellen infiltriert, stark verdickt und prominent, fehlte weiter abwärts in der Spitze eine Strecke weit ganz, und in der übrigen Schnecke war sie in den oberen Teilen dicker und voluminöser, und nur in der unteren Windung von normaler Größe und Form. An der oberen Peripherie der Schnecke, nahe dem Facialkanal, lagen an einer Stelle in der Stria mehrere Konkremente in ihrer mittleren Schicht, und zwar ein kleineres unter dem Epithel, und ein größeres mit dunklerem Kern und lichterem Saum etwas tiefer, nahe dem Ligamentum spirale. In der Stria, im Bindegewebe der Spindel und im Endost der Lamina spiralis war reichliches Pigment eingelagert. Um die kleine Vene im unteren Teil des Ligamentum spirale der Basalwindung fand sich eine Anhäufung von Rundzellen und ebenso an einigen Stellen in der Nähe der Gefäße im untersten Teil der Spindel.

Im Vorhof nichts Besonderes.

In den Bogengängen stellenweise hohe papilläre Auswüchse. In der Ampulle des hinteren Bogenganges im Bindegewebe unterhalb des Neuroepithels reichlich Pigment eingelagert.

Im Mittelohr nichts Abnormes.

Linkes Ohr. Im inneren Gehörgang die Duraauskleidung gleich wie rechts. Auch hier finden sich reichlich Lymphzellen zwischen den Nervenbündeln und stellenweise auch zwischen den Nervenfasern und einzelnen Ganglienzellen des Ganglion Scarpae.

In der Schnecke waren das Cortische Organ und die Nerven von gleicher Beschaffenheit wie rechts, und war die Stria hier nur in der mittleren Windung durch Gewebszunahme in der subepithelialen Schicht dicker. Pigment fand sich reichlich wie rechts und an den gleichen Stellen.

Vorhof, Bogengänge und Mittelohr zeigen nichts Besonderes.

Dieser Fall zeigt große Ähnlichkeit mit dem vorhergehenden. Es war auch bei ihm klinisch neben der professionellen Schwerhörigkeit noch Erkrankung an Tabes dorsalis vorhanden. Das Gehör war aber noch ein verhältnismäßig gutes, und zeigt das Ergebnis der Hörprüfung einige Eigentümlichkeiten. Zunächst fällt die hohe Ziffer auf, mit der der Rinnesche Versuch positiv ausfiel. Es ließ sich damit ein Schalleitungshindernis mit großer Wahrscheinlichkeit ausschließen, wenn auch das Gehör für tiefe Töne unter 64 Schwingungen bei dem Kranken nicht geprüft worden war. Das schlechte Gehör für die Taschenuhr, die in Knochenleitung gar nicht gehört wurde, sowie das stark verminderte Gehör für die Flüsterstimme, besonders für die hohen Zischlaute und das schmerzhafte Gefühl beim Hören der hohen Töne lassen mit Sicherheit auf eine Nervenerkrankung schließen, trotzdem c^4 noch verhältnismäßig wenig verkürzt gehört wurde.

Tatsächlich fand sich nun diese in der Atrophie des Cortischen Organs und der Nerven im untersten Teil der Schnecke und in der Lymphocytenvermehrung im Nerven im inneren Gehörgang, besonders in dem zum untersten Teil der Schnecke ziehenden Nervenzweig.

In der Krankengeschichte, die 2 Monate vor dem Tode aufgenommen war, fiel noch die Angabe des Kranken auf, daß er in der letzten Zeit besonders früh an Schwindelanfällen litt, die von Übelkeit und Erbrechen begleitet waren. Dabei schwebten, wie er sagte, vor seinen Augen die Gegenstände auf und ab. Durch die schon seit vielen Jahren bestandene Lähmung der Oculomotorii läßt sich dieses Symptom wohl kaum erklären, jedoch fand sich im mikroskopischen Befund der Ohren eine Veränderung, die zur Erklärung dieses auffälligen Symptoms ausreicht. Ich meine damit die besonders rechts ziemlich hochgradige Ansammlung von Lymphocyten, die sich in und um das Nervenbündel, das zur hinteren Ampulle zieht, vorfand und bis zum Durchtritt dieses Nerven durch den Knochen heranreichte. Der Reiz, den dieses Infiltrat auf den Nerven zum hinteren Bogengang auslöste, konnte genügen, um die Scheinbewegung der Gegenstände vor den Augen des Kranken und auch den Schwindel und das Erbrechen zu erklären. Die Scheinbewegungen erfolgten nach der Angabe des Kranken auf und ab, also in der frontalen Ebene, und stimmt dies auch mit den Ergebnissen der experimentellen Forschung. Daß nur des Morgens der Schwindel auftrat, läßt darauf schließen, daß die durch das Infiltrat gesetzte Funktionsstörung nur eine mäßige war, die durch andere Sinnesempfindungen wieder ausgeglichen wurde, wie wir dies auch nach schweren und bleibenden Schädigungen der Bogengänge häufig beobachten können.

Schlußbemerkungen.

Die angeführten Untersuchungen betrafen 10 Gehörorgane von 5 Fällen von professioneller Schwerhörigkeit, und zwar von 1 Kesselschmied, 2 Schmieden, 1 Artilleristen und 1 Maschinenführer, und hatten die zwei letztbeschriebenen in den letzten Lebensjahren gleichzeitig auch an Tabes gelitten.

Die Veränderungen im inneren Ohr, die bei allen gefunden wurden, bestanden in einer Atrophie des Cortischen Organs, die bei den meisten Fällen auf den unteren Teil der Schneckenbasis und den Vorhofsteil der Schnecke beschränkt waren, und nur

bei dem 2. und 4. Fall ließen sich auch in den oberen Windungen geringe Veränderungen im Cortischen Organ nachweisen, die auf andere Ursachen zurückzuführen sein dürften. Entsprechend den Veränderungen des Cortischen Organs waren auch die Nervenfasern in der Spirallamelle atrophisch oder selbst ganz geschwunden, während an den Ganglienzellen des Spiralkanals sich nur selten und dann nur in den distalen Zellen Atrophie nachweisen ließ. Es läßt sich aus dem Ergebnis dieser Untersuchungen der Schluß ziehen, daß die Wirkungen langdauernder starker Schalleinwirkung auf das Ohr sich vorwiegend und zunächst in den eigentlichen Sinneszellen, den Cortischen Zellen äußern dürften, und daß dann als Folge dieser Störungen sich eine aufsteigende Atrophie auch in den Nerven entwickelt. Leider ist es nicht möglich, da wir die Präparate erst längere Zeit nach dem Tode zur Untersuchung bekommen, auch feinere Veränderungen an den Cortischen Zellen nachzuweisen, und kann uns da nur das Tierexperiment Aufschluß geben. Für das Ohr fehlen solche Untersuchungen bisher, doch sind solche für das Auge bereits häufiger gemacht worden, und will ich hier nur auf die von Birch-Hirschfeld verweisen, der Untersuchungen über die Wirkung starken Lichtes auf die Ganglienzellen der Netzhaut beim Kaninchen anstellte und weiter auch die Wirkung ultravioletten Lichtes auf das Auge studierte. Er fand, je nach der Stärke und der Dauer der Einwirkung verschiedengradige vorübergehende oder bleibende degenerative Veränderungen der Ganglienzellen der Netzhaut, Verminderung der Chromatinsubstanz, Schwund der Nisslkörper, Schrumpfung der Zelle und des Zellkerns, und Auftreten von Vacuolen.

Einen Schwund der Lamina spiralis ossea mit hochgradiger Verschmälerung derselben im Bereich des Nervenschwundes an der Schneckenbasis, wie ich ihn in dem früher beschriebenen Fall fand, konnte ich in den obigen Fällen nicht mehr nachweisen, nur im Fall 2 war die zentrale Hälfte der Lamina etwas schmäler, doch erklärt sich dies leicht aus dem Umstande, daß bei dem früher beschriebenen Fall nach dem Auftreten des Nervenschwundes durch die schädliche Beschäftigung das Leben noch bis ins Greisenalter hinein dauerte; er war 75 Jahre alt geworden. Im Greisenalter erfolgt schon normalerweise ein Abbau des Knochens; es wird also auch der nicht mehr nötige, weil nervenleere Knochen der Lamina spiralis ossea leichter zum Schwinden kommen.

Warum der Schwund der Nerven und des Cortischen Organs auf die Basis der Schnecke beschränkt war, und nicht in gleichem Maße die ganze Schnecke betraf, läßt sich nur schwer erklären. In dem früher beschriebenen Fall habe ich dies in der Weise zu erklären versucht, daß bei den Schmieden die Hauptmasse der einwirkenden schädlichen Töne und Geräusche vorwiegend hohen Toncharakter hat, und diese wegen ihrer größeren Intensität vorwiegend auf die zur Perzeption der hohen Töne dienende Schneckenbasis schädlich wirken. Es wäre aber noch ein anderer Gedanke hier zu erwägen. Wie ich schon in meiner zweiten Arbeit über Nervenatrophie in der Schnecke (Zeitschrift für Heilkunde, Bd. XII. S. 37) mitteilte, findet man bei alten Leuten über 60 Jahren nicht selten eine Atrophie der Nerven im untersten Teil der Schnecke (auf das Cortische Organ habe ich bei den häufigen postmortalen Veränderungen denselben damals weniger Rücksicht genommen), und habe ich für diese als Ursache senilen Marasmus, Arteriosklerose und Inanition angeführt. Neuere Untersuchungen aus den letzten Jahren von Manasse, Scheibe, Alexander, Wittmaack, Brühl u. a. kamen gleichfalls zu dem Resultat, daß die Nerven der Schneckenbasis besonders häufig atrophieren, und steht damit auch die häufige klinische Erfahrung in Übereinstimmung, daß bei verschiedenen Erkrankungen des Acusticus häufig das Gehör für die hohen Töne zunächst in höherem Maße beeinträchtigt wird. Man könnte auf Grund derartiger Beobachtungen zu der Erwägung kommen, daß vielleicht die Gefäßverteilung und infolgedessen auch die Ernährung der Teile an der Schneckenbasis eine derartige ist, daß hier degenerative Veränderungen leichter eintreten können. Ich verweise diesbezüglich auch auf die neue Theorie von Edinger über die Aufbrauchskrankheiten des Nervensystems, die damit gleichfalls in Übereinstimmung zu bringen ist.

Bei dem schon früher in diesem Archiv beschriebenen Fall fand sich auch eine starke Konvexität des hinteren Teils der Steigbügelbasis nach innen, und habe ich diese damals durch eine starke bleibende Kontraktur des M. tensor tympani erklärt, da wir in diesem Muskel nach Schwartze die wesentlichste Sicherungsvorrichtung des Ohres gegen zu starke Schalleinwirkung besitzen. In den neu untersuchten Fällen fand sich diese Veränderung nur in den beiden ersten Fällen wieder, während in den anderen diese schon normalerweise vorhandene Konvexität nicht auffällig vermehrt war. Es kann daher dieser Veränderung nur eine bedingte patholo-

gische Bedeutung zukommen, und dürfte sie vielleicht nur für die hochgradigsten Fälle Geltung beanspruchen.

In der Mehrzahl der Fälle fand sich auch ein hoher Pigmentreichtum im inneren Ohr, und waren die papillären Auswüchse in den Bogengängen stark ausgebildet. Ob diesen Veränderungen hier eine besondere Bedeutung zukommt, muß ich gleichfalls dahingestellt sein lassen, da man sie auch bei anderen Schläfebeinen nicht selten in gleicher Weise findet.

Eine besondere Hervorhebung verdienen noch die häufigen Veränderungen der Stria vascularis. Wenn wir über die pathologische Anatomie der Stria bisher nur sehr wenig wissen, so hat dies den gleichen Grund wie bei der des Cortischen Organs. Die schweren postmortalen Schädigungen dieser feinen Gebilde durch unsere Präparationsmethoden lassen geringere pathologische Veränderungen meist nicht mehr erkennen. In den beschriebenen Fällen kann über die pathologische Natur der Befunde kein Zweifel sein. Es fand sich in 4 Fällen, und zwar in den Fällen 1, 2, 4 und 5 eine hochgradige Atrophie der Stria in den oberen Windungen, und dazu noch eine zystenartige Abhebung des Epithels in den beiden ersten Fällen. Ich kann diese Atrophie nur schwer mit der professionellen Schwerhörigkeit in Verbindung bringen, zumal sie im früher beschriebenen Fall und im Fall 3 nicht nachweisbar war, ich sie auch schon in einem anderen Fall von angeborener Taubstummheit (dieses Archiv, Bd. LXIII. 201) gefunden habe. Ich halte es daher für näher liegend, daß sie in den beiden ersten Fällen als eine Folge der Arteriosklerose bez. des Marasmus, im Fall 4 und 5 auf die Syphilis und die infolge dieser entstandene Gefäßerkrankung zurückzuführen sei. Die Verengerung und Obliteration der Gefäße muß auch zu Schwund der Stria führen, und würden die zystenartigen Bildungen der Stria dann durch Stauung infolge der Verengerung der Gefäße zu erklären sein. Die pathologischen Veränderungen der Stria können auch nicht ohne Bedeutung für die Funktion des inneren Ohres bleiben, da die Stria das Organ bildet, durch das die Endolymphe gebildet wird und Störungen in der Absonderung dieser auch die Druckverhältnisse im inneren Ohr beträchtlich ändern dürften. Etwas anders war der Befund im Fall 5, indem sich hier neben zum Teil geschichteten Konkrementen in der Stria und einer mehr umschriebenen Atrophie in der Spitze an anderer Stelle eine Infiltration in der Stria fand, der ich die gleiche Bedeutung zumessen muß, wie der gleich-

falls in diesem und auch in dem 2. Fall von Tabes gefundenen Rundzelleninfiltration im Nerven.

Erklärung der Abbildungen auf Tafel II—IV.

1. Durchschnitt durch die Schnecke des rechten Ohres in Fall 2.
2. Durchschnitt durch die mittlere Windung der linken Schnecke in Fall 2 mit Schwund der Stria vascularis und Zystenbildung.
3. Rundzelleninfiltration in der Stria in Fall 5.
4. Konkrementbildung in der Stria in Fall 5.
5. Rundzelleninfiltration im Ramus zum Vorhofsteil der Schnecke in Fall 5.
6. Rundzelleninfiltration im Ramus zur hinteren Ampulle in Fall 5.

Fig. 1.

Fig. 2.

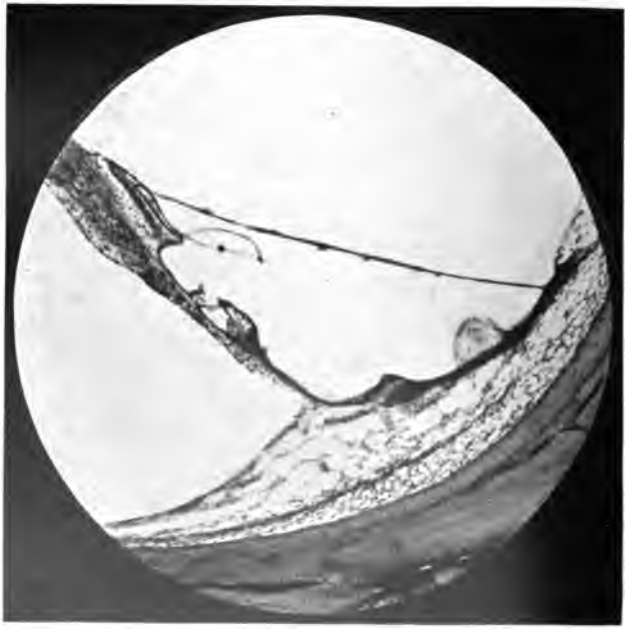

Fig. 3.

Fig. 4.

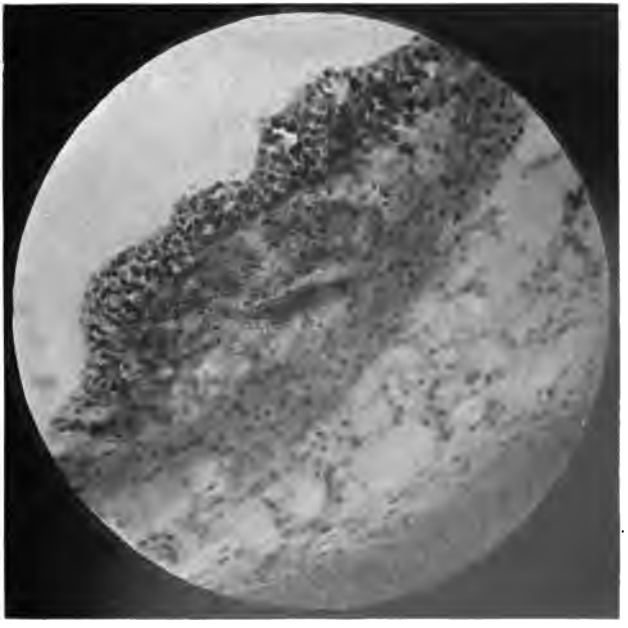

in Leipzig.

Druck von Richard Hahn (H. Otto) in Leipzig.

Fig. 5.

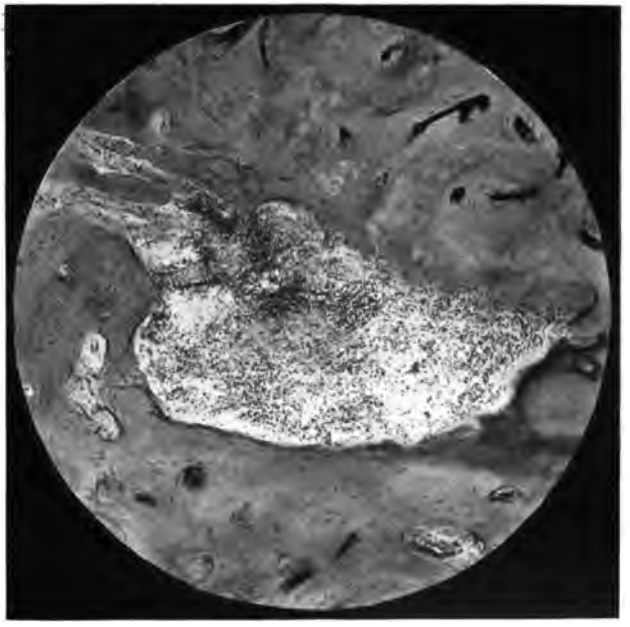

Fig. 6.

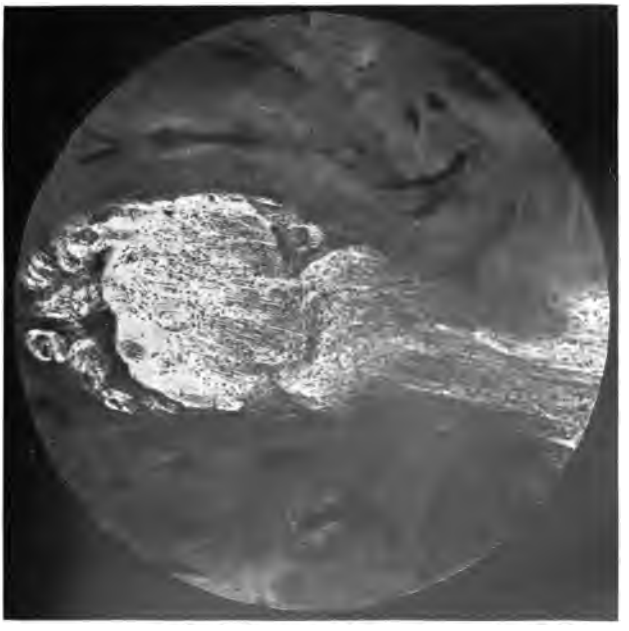

VI.

Aus der Kgl. Universitäts-Ohrenklinik zu Halle a. S. (Direktor: Geh. Rat Prof. Dr. H. Schwartze).

Klinische Erfahrungen mit der Stauungshyperämie nach Bier bei der Behandlung der Otitis media.

Von

Dr. F. Isemer,
Oberarzt im Feldart.-Rgt. Nr. 75, kommandiert zur Klinik.

Die ersten Versuche, Ohreiterungen mit Stauungshyperämie zu behandeln, wurden in der Bonner chirurgischen Klinik von Keppler[1]) gemacht mit Unterstützung von Eschweiler, welch letzterer in den meisten Fällen den Ohrbefund aufgenommen hatte. Im ganzen waren es 22 Fälle von Ohrerkrankungen, 12 akute und 10 chronische, fast alle durch Erkrankungen des Schläfenbeins kompliziert. Die 12 akuten Fälle waren der chirurgischen Klinik zur Operation überwiesen und entsprachen nach Angaben des Autors ohne Ausnahme den Indikationen zur Aufmeißelung. Alle diese akuten Fälle heilten durch die Stauungshyperämie in 3—4 Wochen; in einzelnen Fällen wurden da, wo Eiter über dem Warzenfortsatz nachgewiesen werden konnte, kleine Inzisionen zur Entleerung des Eiters gemacht. Ebenso wurde die Parazentese des Trommelfells bei gegebenen Bedingungen ausgeführt.

Weniger glänzend waren die Erfolge der Stauung bei den chronischen Fällen, und kommt Keppler zu folgendem Resultat: Der Heilungserfolg mit der Behandlung der Stauungshyperämie bei Ohrerkrankungen ist um so sicherer und bestimmter zu erwarten, je früher bezw. je akuter der betreffende Fall zur Behandlung kommt; auszuschalten sind bei den chronischen Er-

1) Keppler, Die Behandlung eitriger Ohrerkrankungen mit Stauungshyperämie. Zeitschr. f. Ohrenheilkunde Bd. 50, Heft 3, S. 223ff. und Münchener med. Wochenschr. 1905, Nr. 45, 46 u. 47.

krankungen die Fälle mit Sequesterbildung und solche mit Cholesteatom.

Zu ähnlich günstigen Resultaten führten auch die späteren übrigen Versuche[1]), die mit der Stauungshyperämie bei Ohreiterungen in der Bonner chirurgischen Klinik gemacht wurden.

Weitere Mitteilungen über die Stauungshyperämie bei Ohrerkrankungen machte Heine[2]). Auf der 14. Versammlung der Deutschen otologischen Gesellschaft teilte er seine Erfahrungen mit, die er bei der Behandlung von 19 Fällen bezw. 23 Mittelohrentzündungen (da 4 doppelseitig waren) in der Lucaeschen Klinik mit diesem Verfahren gemacht hatte. Behandelt wurden: 2 Fälle von Otitis media ohne Perforation, 3 Fälle mit Durchbruch des Trommelfells, jedoch ohne Warzenfortsatzerkrankung, 6 Fälle mit Druckempfindlichkeit des Warzenfortsatzes ohne Schwellung, 5 Fälle mit Infiltration desselben und 3 Fälle mit subperiostalem Abszeß über dem erkrankten Warzenfortsatz. Das Resultat seiner Versuche ist bei weitem ungünstiger als das von Keppler mitgeteilte.

Nur 9 Fälle kamen zur Heilung, unter diesen 2 Fälle mit subperiostalem Abszeß, bei denen der Eiter nur durch eine kleine Inzision entleert worden war. Bei 8 Fällen mußte doch noch die Aufmeißelung gemacht werden, und es wurden bei mehreren von diesen weitgehende Einschmelzungsprozesse im Knochen gefunden. Gestützt auf diese Erfahrungen empfiehlt Heine, die Stauung nach Bier in erster Linie bei Otitiden mit Mastoiditis und Infiltration der Weichteile oder schon vorhandenem subperiostalem Abszeß versuchsweise anzuwenden, verkennt aber nicht die Gefahren, die durch ein Aufschieben des operativen Eingriffs bedingt sein können.

Noch ungünstigere Erfahrungen machte Hinsberg[3]) mit der Stauungsbehandlung; in 2 Fällen schloß sich eine Mastoiditis an, und bei einem derselben kam ein Senkungsabszeß am Bulbus Venae jugularis entlang zur Entwickelung.

Ferner berichtet Stenger[4]) über seine Erfahrungen mit der Stauungsbehandlung bei akuten Mittelohrerkrankungen; seine

---

1) Bier, Hyperämie als Heilmittel, 3. Aufl. 1906. F. C. W. Vogel, Leipzig.

2) Heine, Verhandl. der deutschen otologischen Gesellschaft 1905.

3) Verhandl. der deutschen otologischen Gesellschaft 1905.

4) Stenger, Die Bier'sche Stauung bei akuten Ohreiterungen Deutsche med. Wochenschr. 1906, Nr. 6.

Beobachtungen machte er an 10 Fällen (1 doppelseitiger) von akuter Otitis ohne Beteiligung des Warzenfortsatzes und 7 Fällen mit Komplikationen.

Von den erstgenannten Fällen heilten 7 in 9- bis 11tägiger Stauungsbehandlung mit meist normaler Funktion. Entstanden waren die Ohrerkrankungen meist im Anschluß an Erkältung und Anginen, jedenfalls nicht die Folge akuter Infektionskrankheiten.

Besonders hervorgehoben wird wie bei Keppler die schmerzstillende Wirkung der Stauung, sowie ihre bequeme und leichte Anwendungsweise. Seinen Erfahrungen nach sind die Erfolge günstiger, wenn erst nach Abklingen der akuten Krankheitssymptome mit der Stauungsbehandlung begonnen wird. Nur bei von vornherein bedrohlichen Erscheinungen empfiehlt Stenger die sofortige Anwendung der Stauung, „ohne daß aber dadurch der richtige Moment zum operativen Einschreiten versäumt wird."

Für die Behandlung der akuten Otitiden mit Komplikationen seitens des Warzenfortsatzes gibt Stenger ein neues Verfahren an, „daß unter Anlehnung an die bisherige Behandlungsmethode und unter Beobachtung des Verlaufs des natürlichen Heilungsvorganges mit Zuhilfenahme der Bierschen Stauung eine Beschleunigung der Heilung und somit eine Abkürzung der oft so langwierigen Nachbehandlung erzielen sollte." Dieses Verfahren vereinigt den Meißeleingriff mit der Saugstauung und hatte nach den Mitteilungen des Autors zur Heilung aller 7 Fälle geführt.

In neuester Zeit sind auch aus der Wiener Universitätsohrenklinik die Erfahrungen bei der Behandlung eitriger Mittelohrentzündungen mit Stauungshyperämie mitgeteilt worden. Fleischmann[1]) berichtet über 25 Erkrankungen, bei denen diese Behandlungsmethode angewendet wurde. Recht wenig ermutigend sind seine Erfolge. Zunächst war die schmerzstillende Wirkung der Stauungshyperämie nicht so sicher eingetreten wie bei Keppler. Oft war auch ein Unterschied in der Druckempfindlichkeit des Warzenfortsatzes während der Stauung und der Pause nicht nachzuweisen, und die Schmerzen am Warzenfortsatz wurden durch die Stauung in den Fällen besser beeinflußt, in denen die Inzision für die Entleerung eines subperiostalen Abszesses notwendig war. Aus diesen Umständen läßt Fleisch-

1) Fleischmann, Über die Behandlung eitriger Mittelohrerkrankungen mit Bier'scher Stauungshyperämie. Monatsschrift für Ohrenheilkunde usw. XI. Jahrg., 5. Heft, 1906.

mann es zweifelhaft erscheinen, ob die Linderung überhaupt durch die Stauung bedingt war, oder ob nicht vielmehr die Inzision des Abszesses hier die Hauptrolle spielte.

Von den mit Stauungshyperämie behandelten 12 akuten Mastoiditiden heilten nur 5 ohne Operation; die übrigen 7 Fälle mußten operiert werden und zeigte der Operationsbefund bei mehreren dieser Fälle die ausgedehntesten Zerstörungen, welche durch das lange Zögern mit dem operativen Eingriff soweit vorgeschritten waren, daß der ganze Warzenfortsatz bis zur Dura und zum Sinus eingeschmolzen war. Seine Erfahrungen faßt Fleischmann in folgendem zu sammen: Die Stauungshyperämie nimmt die Akuität des Krankheitsbildes, macht aus der manifesten eine latente Form und verlockt uns zu einer Zögerung, die verhängnisvoll für den Patienten werden kann. Dies macht die neue Methode auf unserem Gebiete bedenklich; denn es liegt immer die Gefahr vor, daß der richtige Moment zum Eingriff versäumt wird.

Aus dieser kurzen Übersicht der Erfolge mit der Stauungshyperämie bei der Behandlung der Otitis ergiebt sich, daß die bisherigen Erfahrungen über die erzielten Resultate sehr widersprechend sind, und daß es deshalb angezeigt erschien, auch in der hiesigen Ohrenklinik die Bierschen Empfehlungen nachzuprüfen.

Auf Veranlassung von Herrn Geheimrat Schwartze habe ich deshalb bisher im ganzen 12 Fälle von Ohreiterung mit Bierscher Stauung behandelt, für welche die Beobachtung abgeschlossen ist. Über die dabei bisher gemachten Erfahrungen hat Herr Geheimrat Schwartze im Verein der Ärzte zu Halle (4. Juli 06) bereits Mitteilung gemacht.

Bezugnehmend auf diese Mitteilung will ich nun in folgendem ausführlicher über unsere Erfahrungen mit der Stauungshyerämie bei Ohreiterungen berichten.

Von den 12 behandelten Fällen waren 9 Fälle mit mehr oder weniger schweren Erkrankungen des Warzenfortsatzes kompliziert, 11 Fälle waren akute Erkrankungen und eine chronisch.

Die Technik der Stauung wurde genau den in der Bonner chirurgischen Klinik gemachten Vorschriften entsprechend ausgeführt. Verwendet wurden elastische Gummibinden (Baumwollengummiband), die zum Schutz für die Haut mit einer einfachen Lage einer gut dehnbaren Mullbinde gefüttert waren. Die Breite dieser Binden betrug für Kinder 2 cm, für Erwachsene

3 cm; Haken oder Druckknöpfe ermöglichten leicht das Schließen der Binden, und man war hierdurch jederzeit in der Lage, die Stärke der Stauung durch Weiterknöpfen oder -haken entsprechend zu regulieren. Als genügend wurde die Stauung dann angesehen, wenn das Gesicht ein leicht gedunsenes, bläulichrotes Aussehen bekam. Die Dauer der Stauung schwankte zwischen 20 und 22 Stunden täglich und wurde der fortschreitenden Heilung entsprechend allmählich auf weniger Stunden reduziert, um schließlich meist erst mehrere Tage nach Abklingen der Entzündungserscheinungen ganz fortgelassen zu werden. Wo Abszesse über dem Warzenfortsatze oder stärkere Vorwölbung des Trommelfells mit Eiterretention bestanden, wurden entsprechende Einschnitte zur Entleerung des Eiters gemacht.

Es folgen nun die Krankengeschichten der mit der Bierschen Stauung behandelten Fälle:

1. Fall. Anna Z., 14 Jahre alt, Arbeiterkind aus Halle. Aufgenommen am 18. März 1906; geheilt entlassen am 25. Mai 1906.

Anamnese: Vor etwa 2½ Monat traten bei der Patientin im Anschluß an eine Halsentzündung Schmerzen im rechten Ohr mit eitrigem Ausfluß auf; als leichte Schwellung hinter dem Ohr hinzutrat, wurde Patientin im Februar dieses Jahres etwa 14 Tage lang in hiesige Klinik aufgenommen. Bei der damaligen Aufnahme war folgender Ohrbefund: Rechter äußerer Gehörgang mit dünnflüssigem Eiter angefüllt. Gehörgang in der Tiefe durch Schwellung der oberen Gehörgangswand etwas verengt. Trommelfell gerötet, leicht vorgewölbt, im vorderen unteren Quadranten kleine Perforation mit pulsierendem Eiter. Geringes Ödem hinter der Ohrmuschel, mäßige Druckempfindlichkeit der Spitze. Flüstersprache wird rechts nur in 10 cm Entfernung gehört. Temperatur bis über 39°.

Die Behandlung bestand in Bettruhe, Parazentese, täglich mehrfache Reinigung des Gehörganges und Eisblase hinter die Ohrmuschel. Hierdurch gingen die Entzündungserscheinungen bald zurück, die Eiterung nahm ab, und nach etwa 2 Wochen konnte Patientin geheilt entlassen werden. Die Perforation im Trommelfell hatte sich geschlossen, Flüstersprache wurde rechts in 2 m Entfernung gehört.

Vor 14 Tagen traten nun wieder im Anschluß an eine Halsentzündung Schmerzen und eitriger Ausfluß des rechten Ohres auf, vor 4 Tagen bemerkte Patientin Schwellung hinter der rechten Ohrmuschel; infolgedessen wurde sie am 18. März dieses Jahres wieder in die Klinik aufgenommen.

Status praesens: Großes, mittelkräftig gebautes, mäßig gut genährtes Kind. Deutliche Pulsation der ganzen Herzgegend. Spitzenstoß in der Mammillarlinie sehr deutlich fühlbar. An der Spitze lautes blasendes, systolisches Geräusch (Mitralinsufficienz). Lungenbefund ohne Besonderheiten Leichte Abendtemperatur (37,9°).

Umgebung des Ohres: Über dem unteren Teile des Planum mastoideum und der Spitze des rechten Warzenfortsatzes ödematöse Schwellung und starke Druckempfindlichkeit. Unterhalb der Spitze geringe Infiltration der Weichteile.

Gehörgang- und Trommelfellbefund: Rechter Gehörgang weit, Trommelfell gerötet, vorgewölbt, pulsierende Perforation auf der Höhe der Vorwölbung. Flüstersprache wird rechts in 2½ m Entfernung gehört.

Therapie und Krankheitsverlauf: Parazentese des rechten Trommelfells, wobei reichliche Menge Eiter sich entleert. Occlusivverband, Bett-

ruhe, wiederholte Reinigung des Gehörganges infolge der sehr profusen Eiterung, Stauungshyperämie nach Bier, 22 Std. täglich.

19. März. Die Schmerzen im rechten Ohr haben nicht nachgelassen; Schwellung etwas stärker, fühlt sich nicht so heiß an wie bei der Aufnahme, Druckempfindlichkeit unverändert. Aus der weit klaffenden Parazentesenöffnung ziemlich reichliche dünnflüssigere Eiterabsonderung (im Eiter Diplokokken und vereinzelt Staphylokokken nachzuweisen). Stets leichte Abendtemperaturen.

21. März. Parazentesenöffnung verklebt, Trommelfell stärker vorgewölbt; Parazentese.

22. März. Patientin ist heut ziemlich schmerzfrei, Druckempfindlichkeit und Schwellung sind geringer geworden; normale Temperaturen.

26. März. Wieder stärkere klopfende Schmerzen im rechten Ohr. Parazentesenöffnung wieder zum Teil verklebt, sehr geringe Eiterung. Vorwölbung und Rötung des Trommelfells. Parazentese.

27. März. Eiterung hat zugenommen, hat guten Abfluß aus der Paukenhöhle; kein Fieber; geringe Schwellung hinter dem Ohr, ziemlich starke Druckempfindlichkeit.

28. März. Druckempfindlichkeit besonders am vorderen Teile der Spitze des Warzenfortsatzes; daselbst stärkere Infiltration; otoskopischer Befund unverändert.

1. April. Eiterabsonderung wesentlich geringer; Schmerzen und Schwellung gehen zurück, Stauung täglich nur 12 Std.

5. April. Gehörgang trocken, Parazentesenöffnung fast verklebt, Trommelfell abgeblaßt; keine Schmerzen, geringe Druckempfindlichkeit der Warzenfortsatzspitze besteht jedoch fort.

7. April. Trommelfell zeigt wieder Injektion, keine Vorwölbung.

8. April. Heut deutliche Vorwölbung des hinteren oberen Trommelfellteiles, Warzenfortsatzspitze druckempfindlicher; Parazentese, wobei nur sehr wenig Eiter entleert wird.

12. April. Geringe Eiterung aus der klaffenden Parazentesenöffnung. Die Druckempfindlichkeit und Infiltration an der Spitze haben zugenommen.

16. April. Befund unverändert, Stauung täglich 20 Std.

18. April. Schmerzen und Schwellung haben weiter zugenommen, aus der klaffenden Parazentesenöffnung keine Eiterabsonderung. Stets leichte Abendtemperaturen.

20. April. Zustand und Befund haben sich nicht geändert. Sehr schlechter Schlaf infolge der Schmerzen.

21. April. Pauke trocken, klaffende Parazentesenöffnung; keine Senkung der Gehörgangswand. Druckempfindlichkeit des Planum mastoid. und besonders der Spitze ziemlich stark. Schwellung über dem Planum unverändert, Infiltration unterhalb der Spitze vermehrt.

Typische Aufmeißelung: Weichteile stark infiltriert, im Planum vermehrte Blutpunkte, Knochen sehr blutreich. Warzenfortsatz bis an den Sulcus sigmoid. durchsetzt von Zellen mit gelblich weißem, schleimig eitrigem Inhalt. Antrum grau-grünlich verfärbt, enthält freien Eiter in mäßiger Menge. Resektion der Spitze, Freilegung des Sinus sigmoid., der blau aussieht. Verband.

Der weitere Heilungsverlauf war ein normaler; die Temperatur fiel nach der Operation unter 37° und blieb normal Bei der Entlassung wurde Flüstersprache auf dem rechten Ohr in 3 m Entfernung gehört; das Trommelfell war diffus getrübt, trockene Perforation im hinteren Teile desselben.

2. Fall. Wilhelm Fr., 9 Jahre alt, Arbeitersohn aus Halle. Aufgenommen am 8. Mai 1906, geheilt entlassen am 25. Juni 1906.

Anamnese: Vor etwa 2 Wochen versuchte Patient, der bisher nie ohrenleidend war, mit einem Streichholz sich das rechte Ohr zu reinigen, und bekam dabei heftige Schmerzen im rechten Ohr; am nächsten Tage wurden die Schmerzen stärker; die Mutter goß warmes Öl in das Ohr und machte feucht-warme Umschläge. Da die Schmerzen allmählich stärker wurden, wurde das Kind in die Klinik gebracht.

Status praesens: Kräftig gebautes Kind, guter Ernährungszustand.

Herz und Lungen ohne Besonderheiten. Urin ohne Eiweiß und Zucker. Temperatur 38,2°.

Umgebung des Ohres: Geringe teigige Schwellung über dem Planum mastoid. des rechten Ohres, mäßige Druckempfindlichkeit daselbst. Unterhalb der Spitze einige geschwollene, nicht besonders schmerzhafte Drüsen. Die Spitze läßt sich gut abgrenzen.

Gehörgang- und Trommelfellbefund: Rechtes Ohr: Gehörgang mittelweit, trocken, die hintere Wand gerötet, keine Verletzung zu erkennen. Trommelfell stark gerötet, im hinteren oberen Teil stark vorgewölbt; keine Perforation. Linkes Ohr normaler Befund.

Therapie und Krankheitsverlauf: Parazentese des rechten Trommelfells, wobei reichliche Menge Eiter hervorquoll; sofort Nachlassen der klopfenden Schmerzen im Ohr. Bettruhe, Stauungshyperämie 22 Stunden pro die; mehrmals tägliches Austupfen des Gehörganges, Occlusivverband in den ersten Tagen.

10. Mai. Nacht sehr ruhig, Schmerzen im rechten Ohr völlig geschwunden. Die Schwellung hinter der Ohrmuschel ist unverändert, starke Druckempfindlichkeit der Planumgegend. Trommelfell weniger gerötet, weites Klaffen der Parazentesenöffnung, sehr profuse dünnflüssige Eiterung. Im Eiter gestern wie auch heute Diplokokken und vereinzelt Staphylokokken. Kein Fieber.

11. Mai. Gutes Allgemeinbefinden hält an, keine Klagen. Das Kind sitzt vergnügt im Bett und spielt mit den Mitkranken. Auch während der Nacht ruhiger Schlaf. Ohrbefund unverändert.

12. Mai. Heut Morgen leichte Temperatursteigerung, ohne daß das Allgemeinbefinden gestört ist. Gehörgang weit, weit klaffende Parazentesenöffnung im Trommelfell; Trommelfell fast ganz abgeblaßt, Eiterung wesentlich geringer. Schwellung über dem Planum gering, kein Fluktuationsgefühl, starke Druckempfindlichkeit der Planumgegend.

13. Mai. Keine wesentliche Änderung im Zustand; auch die Nacht ungestört; heut kein Fieber.

14. Mai. Patient ist seit Mitternacht plötzlich unruhig, wirft sich im Bett umher, ohne Klagen zu äußern oder zu weinen. Subjektiv keine Schmerzen im Ohr. Die Schwellung der Planumgegend sehr gering, dagegen hat die Druckempfindlichkeit noch zugenommen. Ohrbefund unverändert; sehr geringe Eiterabsonderung, so daß der eingeführte Gazestreifen innerhalb 24 Stunden nur an der Spitze etwas durchzogen ist. Temperatur heut Morgen auf 38,5° gestiegen.

15. Mai. Nacht wieder ruhiger als zuvor. Das Kind lacht und spielt im Bett, ohne über Ohrschmerzen oder sonstige Beschwerden zu klagen. Da die Temperatur auf 39,8 am Morgen gestiegen und hierfür außer der Ohrerkrankung eine andere Ursache nicht gefunden werden konnte, und außerdem die Druckempfindlichkeit der Planumgegend sehr stark ist, wird zur Operation geschritten:

Typische Aufmeißelung rechts; Eröffnung eines großen Extraduralabszesses: Knochen und Weichteile auffallend blutreich. Auf dem Planum mastoid. unter dem Periost einige Tropfen Eiter; ebendort, dicht unterhalb der Linea temporalis rauher Knochen in geringer Ausdehnung. Ausgedehnte disseminierte Eiterherde im Knochen, die graurote geschwellte Schleimhaut enthalten, daneben freier Eiter. Im Antrum, deren Schleimhaut dunkelrot und stark geschwellt erscheint, wenig freier Eiter. Als eine dem Sulcus sigmoid. anliegende Zelle eröffnet wird, dringt unter hohem Druck stehender, pulsierender rahmiger Eiter (Diplokokken) hervor, etwa 2 Eßlöffel voll. Sinuswand und Kleinhirndura teils fibrös verdickt, teils grün-gelb verfärbt, besonders nahe der Pyramidenkante. An einzelnen Stellen braunrote Granulationen. Drain in das Antrum, Verband. Behandlung mit Stauungshyperämie fällt fort.

16. Mai. Leidlich ruhige Nacht. Gutes Allgemeinbefinden, fieberfrei.

19. Mai. Das gute Allgemeinbefinden besteht fort. Fieber ist nicht wie-

der aufgetreten. Verbandwechsel. Gutes Aussehen der Wunde, die Granulationen reinigen sich. Geringe Eiterung aus der Paukenhöhle.

25. Mai. Paukenhöhle trocken, Operationswunde hat frisch rotes Aussehen. Sinus und Dura mit frischen Granulationen bedeckt.

30. Mai. Patient ist außer Bett, gutes Allgemeinbefinden.

20. Juni. Paukenhöhle trocken geblieben. Normaler Heilungsverlauf der Operationswunde.

25. Juni. Patient wird heut mit gut geheilter Operationswunde entlassen. Das Trommelfell ist leicht getrübt, Perforation ist geschlossen, Narbe im hinteren oberen Quadranten. Flüstersprache rechts auf 5 m Entfernung.

3. Fall. August L., 29 Jahre alt, Former aus Zerbst. Aufgenommen am 11. Mai 1906, geheilt entlassen am 18. Juni 1906.

Anamnese: Weihnachten vorigen Jahres trat ohne bekannte Ursache Eiterung des rechten Ohres auf, die nur wenige Wochen anhielt; seither war das Ohr bis vor 5 Wochen trocken und hatte L. auch keine Beschwerden. Seit genannter Zeit fing das rechte Ohr im Anschluß an Schnupfen wieder an zu eitern, und Patient kam, da durch die bisherige Behandlung keine Besserung eintrat, in die hiesige Klinik.

Status praesens: Mittelkräftig gebauter Mann in gutem Ernährungszustand; er klagt über stechende Schmerzen im rechten Ohr und hinter demselben; Fieber besteht nicht.

Umgebung des rechten Ohres: Keine Schwellung in der Umgebung des Ohres, Planumgegend auf Druck etwas schmerzhaft.

Gehörgang- und Trommelfellbefund rechts: Im Gehörgang reichliche Menge nicht fötiden Eiters. Die hintere obere Gehörgangswand etwas gesenkt; Trommelfell gerötet, Hammer undeutlich zu erkennen, im hinteren unteren Quadranten kleine Perforation, aus der reichlich Eiter hervorquillt.

Therapie und Krankheitsverlauf: Tägliche Reinigung des Gehörganges, Bettruhe, Stauungshyperämie 20—22 Stunden pro die. Im Eiter wurden Diplokokken nachgewiesen (Hygienisches Institut).

12. Mai. Ruhige Nacht, die Schmerzen im rechten Ohr völlig geschwunden. Pat. hat sich schnell an die Binde gewöhnt und fühlt sich mit derselben wohler als sonst; sobald die Binde fortgelassen wird, tritt nach kurzer Zeit wieder der alte stechende Schmerz im rechten Ohr auf. Geringe Schwellung hinter dem Ohr, besonders über dem Planum mastoid., geringe Druckempfindlichkeit daselbst. Sehr profuse Eiterung, dünnflüssiger als gestern. Stärkere Vorwölbung des Trommelfells; Parazentese.

14. Mai. Allgemeines Wohlbefinden des Patienten; keine Schmerzen im rechten Ohr; mäßig starkes Ödem über dem Planum mastoid.; geringe Senkung der oberen Gehörgangswand; sehr profuse Eiterung aus der weit klaffenden Parazentesenöffnung. Kein Fieber.

16. Mai. Patient klagt seit heut Nacht über zeitweise auftretende ziehende Schmerzen vom rechten Ohr ausgehend nach der Scheitelgegend hinziehend; stärker werden die Schmerzen, sobald die Binde entfernt ist. Sehr profuse, etwas dickflüssigere Eiterung. Zunehmende Druckempfindlichkeit der Planumgegend und auch des vorderen Teiles der Spitze. Otoskopischer Befund unverändert; kein Fieber.

17. Mai. Schlaf in letzter Nacht infolge heftiger klopfender Schmerzen im Ohr sehr schlecht. Die Temperatur heute Morgen plötzlich über 39° gestiegen; sehr profuse nicht fötide Eiterung, die guten Abfluß hat. Kein Schüttelfrost. Starkes Ödem hinter der Ohrmuschel. Starke Druckempfindlichkeit der Planumgegend. Im otoskopischen Befund keine Änderung.

Typische Aufmeißelung rechts: Weichteile stark sulzig infiltriert, sehr blutreich; im medialen Teile des Planum ein knöcherner Durchbruch, aus dem schmieriger gelber Eiter in beträchtlicher Menge hervorquillt. Die hintere Gehörgangswand teilweise zerstört. Mit der Sonde gelangt man von dem Durchbruch im Planum aus durch eine mit stark blutenden Granulationen erfüllte Höhle in die Pauke. Breite Freilegung des Antrum, überall in dem überaus blutreichen Knochen disseminierte Eiterherde; im Antrum selbst etwas freier Eiter, Antrumwand grau-schwarz; der

Knochen bis zur Dura der mittleren Schädelhöhle nekrotisch, Dura wird in weiter Ausdehnung freigelegt, wobei pulsierender Eiter (Diplokokken und einzelne Staphylokokken) hervorquillt. Die freigelegte Dura ist mit schwärzlichem, zum Teil nekrotischem Granulationspolster bedeckt. Disseminierte Eiterherde bis weit in die Spitze hinein, Resektion derselben. Drain, Verband.

19. Mai. Patient fühlt sich wohl, hat keine Klagen, ist fieberfrei.

21. Mai. Verbandwechsel. Wunde hat sich sehr gereinigt, Granulationen zum größten Teil frisch rot. Aus der Paukenhöhle nur noch sehr geringe Sekretion.

26. Mai. Paukenhöhle trocken. Guter Heilungsverlauf der Wunde. Patient außer Bett.

18. Juni. Wunde hinter dem rechten Ohr gut geheilt. Gehörgang weit, trocken. Trommelfell trübe, kein Reflex. Kleine trockne Perforation im hinteren unteren Quadranten. Flüstersprache rechts in 4 m Entfernung gehört. Patient wird geheilt entlassen.

4. Fall. Selma J., 10 Jahre alt, Arbeiterkind aus Hohnsdorf. Aufgenommen am 20. April 1906, geheilt entlassen am 5. Juli 1906.

Anamnese: Vor 14 Tagen trat bei der Pat. im Anschluß an einen Luftröhrenkatarrh Eiterung aus dem rechten Ohr auf, die ohne Behandlung fast völlig nach kurzer Zeit aufhörte. Seit acht Tagen Schwellung hinter dem rechten Ohr mit klopfenden Schmerzen im Ohr. Allmähliche Zunahme der Schwellung und Schmerzen.

Status praesens: Schwächliches Kind, Herz und Lungen ohne Besonderheiten; Temperatur 38.3°.

Umgebung des Ohres: Hinter der rechten Ohrmuschel befindet sich, namentlich über dem Planum, eine starke Anschwellung mit Fluktuation. Diese Schwellung reicht weiter über die Ohrmuschel hinaus nach dem Jochbogen zu; über der Spitze Infiltration der Weichteile. Mäßig starke Druckempfindlichkeit der Spitze und der Planumgegend.

Gehörgang- und Trommelfellbefund: Weiter äußerer Gehörgang des rechten Ohres. Trommelfell trübe, wenig gerötet, abgeflacht, kleine Perforation im vorderen unteren Quadranten des Trommelfells, aus der pulsierender Eiter hervorquillt. Hammer deutlich zu erkennen. Linkes Ohr zeigt normalen Befund. Flüstersprache rechts in 1 m Entfernung.

Therapie und Krankheitsverlauf: Weite Parazentese des Trommelfells. Inzision des retroaurikulären Abszesses, wobei sehr viel dünnflüssiger Eiter sich entleert; das Plenum liegt in großer Ausdehnung frei, fühlt sich rauh an. Im Eiter werden zahlreiche Diplokokken gefunden. Biersche Stauungshyperämie, 20—22 Stunden pro die.

22. April. Die Binde um den Hals wird gut vertragen, die bisherigen Schmerzen im rechten Ohr sind angeblich ganz geschwunden. Der Schlaf war ruhig, Pat. ist fieberfrei. Aus der Abzeßöffnung hinter dem rechten Ohr noch geringe eitrige Absonderung; die Umgebung der Inzision noch infiltriert. Auffallend ist die noch bestehende ziemlich starke Druckempfindlichkeit des ganzen Warzenfortsatzes. Der rechte äußere Gehörgang ist weit, mäßig starke dünnflüssige Eiterung aus der Paukenhöhle; weites Klaffen der Parazentesenöffnung.

27. April. Die Schnittwunde hinter dem Ohr ist fast geschlossen, nur sehr geringe Schwellung in der Umgebung derselben; dagegen besteht noch immer ziemlich starke Druckempfindlichkeit besonders des Planum mastoid. Die Eiterung aus dem Ohr ist geringer geworden.

30. April. Pat. ist seit gestern außer Bett, sehr gutes Allgemeinbefinden; Schwellung hinter dem Ohr nicht mehr nachweisbar, Wunde daselbst gut vernarbt. Druckempfindlichkeit scheinbar geringer, jedoch noch deutlich nachweisbar. Gehörgang weit, geringe, dünnflüssige Eiterung; ovale groß stecknadelkopfgroße Perforation im hinteren Trommelfellteile. Trommelfell blaß. Pat. ist fieberfrei geblieben.

5. Mai. Patientin hat bis auf mäßig starke Druckempfindlichkeit der

Planumgegend keine Beschwerden. Die Binde bleibt trotzdem 20—22 Std. pro die liegen.

10. Mai. Nachdem Patientin in der bisherigen Zeit sich vollkommen wohl gefühlt hatte, klagt sie heute über stärkere stechende Schmerzen im rechten Ohr, ohne daß für die Verschlimmerung des Zustandes eine besondere Ursache gefunden werden kann. Leicht zunehmende Schwellung der Planumgegend, stärkere Druckempfindlichkeit daselbst und weiter nach der Sinusgegend zu. Leichte Abendtemperaturen, vermehrter eitriger Ausfluß aus dem rechten Ohr. Keine Veränderung des otoskopischen Befundes.

12. Mai. Letzte Nacht sehr unruhig, wiederholtes Aufschreien infolge heftiger Schmerzen im rechten Ohr. Äußerer Gehörgang weit, reichlich dünnflüssige Eiterung. Trommelfell leicht gerötet, klaffende Perforation im hinteren Teile. Stärkere Schwellung über dem Planum mastoid., sehr starke Druckempfindlichkeit daselbst. Temperatur gestern abend 10 Uhr auf 39,8° gestiegen, heute morgen 39,2°. In der Nacht zeitweise Frösteln.

Typische Aufmeißelung rechts: Weichteile ödematös infiltriert, Knochen über dem Planum rauh, an der Oberfläche des Planum zwei etwa linsengroße schalenförmige Corticalissequester. Knochen sehr blutreich. Im Antrum nur wenig freier Eiter, seine Wandung schwarzgelb verfärbt mit einzelnen dunkelroten Granulationen. Zahlreiche disseminierte Eiterherde im Knochen, besonders nach der Spitze zu. Am Tegmen Antri Caries mit dunkelroten Granulationen, die bis zur Dura reichen; Dura hyperämisch; auch nach dem Sinus zu schwärzliche Granulationen. Sinuswand verdickt, zum Teil mit Granulationen bedeckt; Drain, Verband.

13. Mai. Leidlich gute Nacht, nur Klagen über Brennen in der Wunde; fieberfrei.

14. Mai. Gutes Allgemeinbefinden, ruhige Nacht. Kein Fieber.

16. Mai. Verbandwechsel. Dura mit frisch aussehenden Granulationen bedeckt, Granulationspolster auf dem Sinus sigmoid. schlaff, teilweise noch grauschwarz; übriger Teil der Wunde gutes Aussehen. Aus der Paukenhöhle noch geringe Eiterabsonderung.

20. Mai. Die Wunde zeigt überall frisch rot aussehende Granulationsbildung. Paukenhöhle fast trocken. Der übrige Heilungsverlauf war ein normaler.

5. Juli. Retroaurikuläre Wunde gut geheilt, Narbe reaktionslos. Rechter Gehörgang weit, trocken. Trommelfell blaß, Reflex angedeutet, im hinteren Teile des Trommelfells kleine trockene Perforation. Flüstersprache rechts in 5 m Entfernung gehört. Pat. geheilt entlassen.

5. Fall. Ida H., 15 Jahre alt, Tischlertochter aus Wernigerode; aufgenommen am 7. März 1906, gebessert entlassen am 18. April 1906.

Anamnese: Pat. erkrankte im 2. Lebensjahre an Scharlach mit anschließender Eiterung aus dem rechten Ohr. Diese Eiterung hat mit kurzen Unterbrechungen bis zur Aufnahme in die Klinik bestanden. Seit 4 Wochen klagt H. über stechende Schmerzen im rechten Ohr und halbseitige (rechts) Kopfschmerzen. Fieber ist bei der Aufnahme nicht vorhanden.

Umgebung des rechten Ohres: Der Warzenfortsatz ist im unteren Teile etwas infiltriert und druckempfindlich; vor demselben eine etwa bohnengroße druckempfindliche Drüse.

Gehörgang und Trommelfellbefund: Äußerer rechter Gehörgang weit, in der Tiefe nicht besonders fötider dickflüssiger Eiter. Trommelfell im hinteren Abschnitt entzündlich gerötet, nicht vorgewölbt, im unteren Teile eine querverlaufende große Perforation, aus der langsam Eiter nachquillt. Paukenschleimhaut geschwollen, glatt. Flüstersprache wird rechts erst dicht am Ohr wahrgenommen. Linkes Ohr zeigt keine Besonderheiten. Im Eiter Streptokokken und Staphylokokken.

Therapie und Krankheitsverlauf: Täglich mehrfache Reinigung des Gehörganges durch Ausspritzen. Stauungshyperämie 22 Std. täglich.

9. März. Die Schmerzen im rechten Ohr sind geschwunden, Pat. hat ungestörte Nachtruhe; bedeutend stärkere Schwellung über dem ganzen Warzenfortsatz, geringe Druckempfindlichkeit der Spitze und der geschwol-

lenen Drüse. Vermehrte Eiterung aus dem rechten Ohr, dünnflüssiger als bisher; kein Fieber.

11. März. Im Befund keine wesentliche Änderung. Gutes Allgemeinbefinden. Die Binde bleibt nur 18 Std. täglich liegen.

13. März. Schwellung und Eiterabsonderung sind geringer geworden. Die Drüse fühlt sich kleiner und derber an, ist nicht mehr druckempfindlich; dagegen besteht geringer Druckschmerz der Spitze noch fort.

16. März. Die Eiterabsonderung aus dem rechten Ohr ist sehr gering geworden; kaum nachweisbare Schwellung hinter der Ohrmuschel. Die Binde bleibt täglich nur 12 Std. liegen.

20. März. Pat. fühlt sich vollkommen wohl, geringe Eiterung des rechten Ohres besteht unverändert fort. In der Spülflüssigkeit ist stets neben flockigem Eiter Knochengries als Zeichen einer Miterkrankung des Knochens nachweisbar.

27. März. Im Befund keine Änderung. Die Binde bleibt täglich wieder 22 Stunden liegen.

2. April. Sehr geringe Eiterabsonderung aus der rechten Paukenhöhle; das Trommelfell ist wenig gerötet, die Paukenschleimhaut im Schwellungszustande. Schwellung und Druckschmerz hinter der Ohrmuschel sind nicht mehr nachzuweisen.

14. April. Keine Änderung des Ohrbefundes; die geringe Eiterabsonderung besteht fort. Im Eiter können heute fast nur Streptokokken nachgewiesen werden.

18. April. Auf Wunsch der Eltern wird Patientin heute entlassen. Die noch bestehende geringe Eiterung aus dem rechten Ohr konnte deshalb nicht zur Heilung gebracht werden. Das Trommelfell ist blaß mit großer zentraler Perforation. Die Drüse vor der Warzenfortsatzspitze ist noch deutlich zu fühlen, zeigt keinen Druckschmerz. Die übrige Umgebung des Ohres zeigt keine Veränderungen. Flüstersprache wird auf dem rechten Ohr in 1 m Entfernung gehört.

6. Fall. Margarethe Sch., 7 Jahre alt, Arbeitertochter aus Halle Aufgenommen am 15. April 1906, geheilt entlassen am 19. Mai 1906.

Anamnese: Bisher stets gesundes Kind, erkrankte vor etwa 4 Wochen mit Schmerzen im rechten Ohr; eine Ursache hierfür konnte nicht ermittelt werden. Einige Tage später trat eitriger Ausfluß auf. Am 19. April wurde das Kind in der hiesigen Poliklinik vorgestellt und seither dort behandelt; da Schwellung und Schmerzen hinter dem rechten Ohr auftraten, wurde es auf die Station der hiesigen Klinik verlegt.

Status praesens: Mittelkräftig gebautes Kind in gutem Ernährungszustande. Brust- und Bauchorgane gesund. Es klagt über stechende Schmerzen in und hinter dem rechten Ohr. Die Temperatur beträgt 37,8° bei der Aufnahme.

Umgebung des rechten Ohres: Starkes Ödem hinter- und oberhalb der Muschel, Haut darüber etwas gerötet; man glaubt über dem Planum mastoid., allerdings nicht mit Sicherheit, das Gefühl der Fluktuation zu haben. Druckempfindlichkeit des Planum und des vorderen Teiles der Spitze.

Gehörgang- und Trommelfellbefund: Weiter Gehörgang, in der Tiefe nicht auffallend fötider dicker Eiter. Das Trommelfell ist gerötet, im hinteren unteren Quadranten eine stecknadelkopfgroße Perforation, aus der geschwellte Schleimhaut der Paukenhöhle prolabiert. Flüstersprache wird rechts in 1 m Entfernung gehört. Das linke Ohr zeigt keine Besonderheiten.

Therapie und Krankheitsverlauf: Kleine Incision auf der Höhe der Anschwellung hinter dem rechten Ohr, nur stark infiltriertes Gewebe, kein freier Eiter, trockner Verband. Stauungshyperämie 22 Stunden täglich, Reinigung des Gehörgangs. Bettruhe. Die Abendtemperatur betrug 38,4°. Im Paukenhöhleneiter wurden Staphylokokken und Streptokokken gefunden.

28. April. Die Nachtruhe war ungestört, die Schmerzen in und hinter dem rechten Ohr sind geschwunden. Gutes Allgemeinbefinden, langsamer Temperaturabfall. Die Eiterung aus dem Ohr ist stärker und dünnflüssiger als bisher, die Schwellung hinter dem Ohr wesentlich geringer geworden.

30. April. Das gute Allgemeinbefinden hält an; keine Schwellung hinter

dem Ohr, die Incision daselbst zum Teil verklebt, reaktionslos. Geringer Druckschmerz der Planumgegend. Die Eiterabsonderung wird weniger; Patient ist fieberfrei.

3. Mai. Sehr geringe Eiterabsonderung. Schwellung und Schmerzen hinter dem Ohr nicht mehr nachweisbar. Trommelfell trübe, nur geringe Injektion. Schleimhautschwellung geringer, nicht mehr prolabiert.

7. Mai. In der Perforation noch feuchter Glanz. Die Wunde hinter dem Ohr geheilt. Die Stauungsbinde bleibt täglich nur 12 Stunden liegen.

12. Mai. Zustand unverändert. Die Stauungsbehandlung wird ausgesetzt.

15. Mai. Der in den Gehörgang eingeführte Gazestreifen bleibt trocken; das Trommelfell trübe, verdickt; kleine runde trockene Perforation im hinteren unteren Quadranten. Die sichtbare Paukenschleimhaut ist blaß, etwas feuchter Glanz auf derselben.

19. Mai. Das Ohr ist trocken geblieben. Flüstersprache wird auf dem rechten Ohr in $2^1/_2$ m Entfernung gehört. Patientin wird mit der Weisung entlassen, sich in 4 Wochen in der Klinik wieder vorzustellen, ist jedoch leider nicht erschienen.

7. Fall. Friedrich G., 24 Jahre alt, Arbeiter aus Gräfenhainichen. Aufgenommen am 18. April 1906, geheilt entlassen am 8. Mai 1906.

Anamnese: Patientin erkrankte vor 14 Tagen an Influenza; im Anschluß daran Sausen in beiden Ohren und Schwerhörigkeit; seit 14 Tagen Schmerzen. Kein Fieber.

Status praesens: Kräftig gebauter Mann, innere Organe gesund.

Umgebung des Ohres: Geringe Schwellung über dem Planum mastoid. beider Warzenfortsätze, geringe Druckempfindlichkeit daselbst.

Gehörgang- und Trommelfellbefund: Beide Gehörgänge weit, trocken; beide Trommelfelle gerötet, stark vorgewölbt, auf dem linken mehrere kleine Hämorrhagien. Flüstersprache rechts 10 cm, links 25 cm.

Therapie und Krankheitsverlauf: Parazentese beider Trommelfelle, wobei etwas Eiter hervorquillt Im Eiter Staphylokokken. Stauungshyperämie nach Bier, 20—22 Stunden pro die. Bettruhe.

19. April. Die Eiterabsonderung ist stärker geworden; Patient ist schmerzfrei.

21. April. Eiterung geringer; Schwellung und Druckempfindlichkeit hinter beiden Ohren sind geschwunden. Patient außer Bett.

25. April. Linkes Ohr trocken, rechts nur sehr geringe Sekretion.

30. April. Beiderseits hat die Eiterung aufgehört. Beide Trommelfelle blaß, Parazentesenöffnung beiderseits geschlossen. Bei Katheterismus beiderseits weiches Blasegeräusch. Stauungsbinde bleibt nur 8 Stunden täglich liegen.

3. Mai. Heilung hat angehalten. Binde wird fortgelassen.

8. Mai. Beide Trommelfelle leicht getrübt, Lichtkegelreflex angedeutet, Narbe im hinteren Teile beider Trommelfelle. Flüstersprache beiderseits in 6 m Entfernung gehört.

8. Fall. Marie St., 10 Jahre alt, Arbeitertochter aus Alsleben. Aufgenommen am 14. Mai 1906, geheilt entlassen am 2. Juni 1906.

Anamnese: Vor 3 Wochen bekam Patientin plötzlich ohne bekannte Ursache stechende und klopfende Schmerzen im linken Ohr; vor etwa acht Tagen wurde vom behandelnden Arzt Parazentese des linken Trommelfells gemacht. Wegen Schwellung hinter dem linken Ohr, die seit einigen Tagen besteht, wurde das Kind in die hiesige Klinik gebracht.

Status praesens: Mittelkräftig gebautes Kind in gutem Ernährungszustande. Es klagt über heftige, klopfende Schmerzen und Stechen im linken Ohr. Fieber besteht nicht.

Umgebung des Ohres: Über dem Planum des linken Warzenfortsatzes besteht starke Infiltration, kein sicheres Fluktuationsgefühl; Druckschmerz des Planum.

Gehörgang- und Trommelfellbefund: Linker Gehörgang weit, in der Tiefe geringe Menge eitrigen, nicht fötiden Sekrets. Trommelfell hochgradig gerötet, im hinteren oberen Teil stark vorgewölbt, Perforation daselbst mit

stark pulsierendem Eiter. Rechtes Ohr ohne Besonderheiten. Flüstersprache wird links in 1/4 m Entfernung gehört. Im Eiter wurden Staphylokokken gefunden.

Therapie und Krankheitsverlauf: Kleiner Einschnitt auf der Höhe der Schwellung hinter dem linken Ohr, nur infiltriertes Gewebe, kein freier Eiter. Knochen erscheint unverändert. Weite Parazentese des linken Trommelfells, wobei unter hohem Druck stehender Eiter hervorquoll. Stauungshyperämie 22 Stunden täglich.

15. Mai. Das Kind war unmittelbar nach der Parazentese ruhiger, schlief in der Nacht ungestört.

16. Mai. Gutes Allgemeinbefinden, keine Klagen über Schmerzen. Mäßig starke Eiterung aus der Paukenhöhle. Schwellung hinter dem Ohr unverändert, jedoch besteht daselbst keine Druckempfindlichkeit mehr.

20. Mai. Trommelfell blaßt ab, sehr geringe Eiterung aus der Paukenhöhle. Keine Schwellung, kein Druckschmerz hinter dem Ohr.

23. Mai. Pauke trocken, Trommelfell blaß. Wunde hinter dem Ohr geheilt. Binde bleibt täglich nur 6 Std. liegen.

26. Mai. Heilung hält an; Stauungsbehandlung wird fortgelassen.

2. Juni. Das Kind wird geheilt entlassen mit kleiner trockener Perforation im hinteren Trommelfellteile. Flüstersprache wird bereits in knapp 4 m Entfernung gehört.

9. Fall. Otto R., 5 Jahre alt, Arbeiterkind aus Halle, aufgenommen am 28. Mai 1906, gebessert entlassen am 9. Juli 1906.

Anamnese: Das bisher stets gesunde Kind erkrankte vor 7 Wochen an Scharlach mit anschließender Ohreiterung links. Anfangs hatte das Kind keine Ohrschmerzen, erst vor 14 Tagen traten Schwellung und Schmerzen hinter dem linken Ohr auf, die seit 3 Tagen heftiger wurden; auch der Ausfluß aus dem linken Ohre wurde in den letzten Tagen stärker. Infolgedessen wurde das Kind in die hiesige Klinik gebracht.

Status präesens: Kräftig gebautes Kind in gutem Ernährungszustande; Brust- und Bauchorgane sind gesund. Fieber besteht nicht.

Umgebung des linken Ohres: Über dem Planum des linken Warzenfortsatzes ist eine große fluktuierende Geschwulst von mäßiger Druckempfindlichkeit; die Spitze ist nicht deutlich abzugrenzen, da auch weiter nach unten Infiltration besteht.

Gehörgang und Trommelfellbefund: Im linken Gehörgang etwas Eiter; das Trommelfell ist vorgewölbt, gerötet, der Übergang zur hinteren Gehörgangswand nicht deutlich differenzierbar. Beginnende Senkung der hinteren oberen Gehörgangswand. Im vorderen unteren Teile des Trommelfells große Perforation. Flüstersprache wird links nur in 20 cm Entfernung gehört.

Therapie und Krankheitsverlauf: Inzision des Abszesses, wobei sehr viel rahmiger Eiter entleert wurde. Der Knochen des ganzen Planum rauh, kein Durchbruch zu fühlen. (Im Eiter Streptokokken und einzelne Staphylokokken.) Verband, Reinigung des Gehörganges. Stauungshyperämie 22 Std. täglich. Bettruhe.

30. Mai. Das Kind ist frei von Schmerzen, hat in der Nacht ruhig geschlafen. Schwellung hinter dem Ohr geringer, wenig Eiter aus der Schnittwunde und der Paukenhöhle. Patient ist außer Bett.

7. Juni. Sehr gutes Allgemeinbefinden. Keine Schwellung hinter dem Ohr, nur geringe Druckempfindlichkeit besteht noch; die Inzision fast geschlossen. Geringe Paukenhöhleneiterung noch nachweisbar, im Spülwasser stets Knochengries vorhanden. Das Trommelfell ist fast völlig abgeblaßt, der Gehörgang ist weit, die Infiltration desselben nicht mehr nachzuweisen. Kein Druckschmerz.

12. Juni. Geringe Paukenhöhleneiterung, Wunde hinter dem Ohr vernarbt.

20. Juni. Im Zustand keine Änderung. Die Binde bleibt täglich nur 16 Stunden liegen.

25. Juni. Zustand und Befund unverändert.

7. Juli. Das Kind wird auf dringenden Wunsch der Eltern heute aus

der Behandlung entlassen. Ohrbefund: Hinter der linken Ohrmuschel kleine reaktionslose Narbe; keine Schwellung, kein Druckschmerz daselbst. Gehörgang weit, ohne Entzündung. Trommelfell trübe, im vorderen unteren Quadranten eine große runde Perforation, in der etwas Eiter liegt. Die Paukenschleimhaut befindet sich in leicht granulärem Zustande. Flüstersprache wird links in 1 m Entfernung gehört.

10. Fall. Luise G., 3 Jahre alt, Arbeiterkind aus Burggörner-Neudorf, aufgenommen am 27. April 1906, geheilt entlassen am 24. Mai 1906.

Anamnese: Vor etwa 3 Monaten traten im Anschluß an eine heftige Erkältung mit Schnupfen Schmerzen im linken Ohr und nach einigen Tagen eitriger Ausfluß auf. Die Schmerzen schwanden bald, die Eiterung bestand fort; ärztliche Hilfe wurde bisher nicht in Anspruch genommen. Der fortdauernden Eiterung wegen wird das Kind in die Klinik gebracht.

Gehörgang und Trommelfellbefund: links; Gehörgang weit, in der Tiefe geringe Menge etwas fötiden Eiters. Trommelfell trübe, große zentrale Perforation in der unteren Trommelfellhälfte; die sichtbare Paukenschleimhaut fast reaktionslos. Hammergriff deutlich zu erkennen, etwas retrahiert.

Therapie und Krankheitsverlauf: Tägliche Reinigung des linken äußeren Gehörganges, Stauungshyperämie 22 Std. pro die. Pat. ist mit Binde außer Bett. Im Eiter Streptokokken und einzelne Diplokokken.

29. April. Sehr geringe Eiterung aus dem linken Ohr; das Kind fühlt sich mit der Binde sehr wohl.

3. Mai. Paukenhöhle heut trocken. Binde bleibt nur 8 Std. täglich liegen.

5. Mai. Eiterung nicht wieder aufgetreten. Binde wird fortgelassen.

8. Mai. Seit heute wieder geringe Eiterung aus der linken Paukenhöhle. Binde zur Stauung wieder angelegt, bleibt 20 Std. täglich liegen.

12. Mai. Linkes Ohr wieder trocken. Binde liegt täglich 8 Stunden.

15. Mai. Heilung hält an. Binde liegt täglich 6 Std.

19. Mai. Binde wird fortgelassen.

26. Mai. Linkes Ohr ist trocken geblieben; das Kind wird mit trockener zentraler Perforation aus der Behandlung entlassen. Leider ist das Kind bisher trotz Aufforderung nicht wieder zur Klinik gebracht worden.

11. Fall. Emma N., 25 Jahre alt, Bergmannsfrau aus Augsdorf; aufgenommen am 5. Mai 1906, geheilt entlassen am 20. Mai 1906.

Anamnese: Nach einer Erkältung vor 6 Tagen traten am nächsten Tage Sausen und klopfende Schmerzen im linken Ohr auf; Patientin begab sich zum Arzt, und es wurde ihr gegen die Schmerzen warmes Öl in den Gehörgang eingeträufelt. Es trat danach eitriger Ausfluß aus dem erkrankten Ohr auf, und gleichzeitig ließen die Schmerzen etwas nach. Da jedoch keine weitere Besserung eintrat, kam Patientin in die hiesige Klinik. Die Temperatur beträgt am Abend 38,2°.

Gehörgang und Trommelfellbefund: Äußerer linker Gehörgang weit, verschmiert, in der Tiefe nicht fötider pulsierender Eiter. Nach Reinigung des Gehörganges sieht man das Trommelfell stark gerötet, vorgewölbt, im hinteren unteren Quadranten kleine pulsierende Perforation. Hammer ist nicht zu erkennen.

Therapie und Krankheitsverlauf: Weite Parazentese des linken Trommelfells, wobei unter hohem Druck stehender Eiter hervorquillt, Gazestreifen in den Gehörgang, Verband. Stauungshyperämie 22 Std. täglich; Bettruhe. Im Eiter Streptokokken und Staphylokokken.

7. Mai. Patientin ist fieberfrei und ohne Schmerzen; Eiterung gering, das Trommelfell blaßt ab.

9. Mai. Die Eiterung hat aufgehört, weite Parazentesenöffnung im hinteren Trommelfellteil; der äußere Gehörgang des linken Ohres erscheint sehr ödematös und dadurch etwas verengt.

10. Mai. Das linke Ohr ist trocken geblieben; der Gehörgang unverändert ödematös, kleines Furunkel an der hinteren Wand. Streifen mit 1% Argentum nitric.-Lösung in den Gehörgang.

12. Mai. Die Entzündung des linken Gehörganges ist geheilt. Die Paukenhöhle ist trocken geblieben. Binde bleibt nur 8 Std. täglich liegen.

15. Mai. Ohr trocken geblieben, das Loch im Trommelfell hat sich geschlossen. Binde bleibt fort.

20. Mai. Trommelfell blaß, Narbe im hinteren Teile; Pauke frei von Exsudat. Flüstersprache links in 6 m Entfernung gehört. Pat. wird geheilt entlassen.

12 Fall. Hans M., 14 Jahre alt, Lehrjunge aus Bitterfeld. Aufgenommen am 12. Mai 1906, geheilt entlassen am 31. Mai 1906.

Anamnese: Seit 2 Tagen ohne bekannte Ursache Schmerzen im rechten Ohr und Verlegtsein desselben; seit gestern Zunahme der Schmerzen; kein Fieber.

Gehörgang und Trommelfellbefund: Rechter Gehörgang weit, trocken. Trommelfell stark gerötet, die hintere Hälfte vorgewölbt, auf der Höhe der Vorwölbung schimmert Eiter gelblich hindurch. Hammer nicht deutlich zu differenzieren.

Therapie und Krankheitsverlauf: Parazentese des rechten Trommelfells, wobei sich viel dünner Eiter entleert. Im Eiter Streptokokken und vereinzelt Staphylokokken. Stauungshyperämie, Bettruhe.

13. Mai. Die Nacht schlief Pat. gut, die Schmerzen sind auch am Tage geschwunden. Gehörgang voll sehr dünnflüssigen Eiters; klaffende Parazentese im hinteren oberen Trommelfellteil, stark geschwollene Paukenschleimhaut in der Öffnung sichtbar. Geringe Schwellung hinter der Ohrmuschel, kein Druckschmerz.

15. Mai. Gutes Allgemeinbefinden; die Eiterung aus dem rechten Ohr ist wesentlich geringer geworden. Noch geringe Schwellung ohne Druckschmerz hinter dem Ohr. Pat. ist außer Bett, die Binde bleibt nur 16 Std. pro die liegen.

17. Mai. Rechtes Ohr heute trocken, Parazentesenöffnung hat sich verkleinert. Binde bleibt nur 6 Std. liegen.

31. Mai. Der weitere Heilungsverlauf war ein normaler. Das Ohr ist trocken geblieben, Trommelfell leicht getrübt, Narbe in der Gegend der alten Parazentese. Flüstersprache wird rechts in 7 m Entfernung gehört. Pat. geheilt entlassen.

Von allen Patienten wurde, wie aus den Krankengeschichten ersichtlich, die Stauung gut vertragen, und es konnte bei guter Kontrolle jede Schädigung der Haut durch Druck der Binde vermieden werden. Wie schon besonders von Keppler hervorgehoben, schien auch in unseren Fällen meist schon kurze Zeit nach Beginn der Stauung die schmerzstillende Wirkung der Behandlung hervorzutreten: Die klopfenden und stechenden Schmerzen in und hinter dem Ohr hörten auf. Allerdings wurde bei der größten Zahl dieser Fälle auch gleichzeitig Parazentese des Trommelfells wegen Eiterretention und vereinzelt auch ein subperiostaler Abszeß hinter dem Ohr durch einen kleinen Einschnitt entleert, und es mußte uns der Gedanke nahe liegen, daß die schmerzstillende Wirkung in diesen Fällen vielleicht nicht die Stauung, sondern die genannten chirurgischen Eingriffe bedingt hatten, da diese Eingriffe erfahrungsgemäß zur Beseitigung der Schmerzen schon allein für sich oft ausreichend sind, ja selbst Heilung ohne anderweitige Therapie erzielen können.

Von den 12 Fällen kamen trotz länger fortgesetzter Stauung 4 Fälle zur Operation, und zwar waren es Ohrerkrankungen,

die durch Diplokokken, teils rein, teils in Mischinfektion mit Streptokokken und Staphylokokken hervorgerufen waren und zu den verheerenden Wirkungen im Warzenfortsatz geführt hatten. Also auch hier scheint die Diplokokkenotitis, die wir schon lange als durch besondere klinische Merkmale charakterisiert kennen, eine Sonderstellung einzunehmen. Auffallend war auch in diesen Fällen die durch die Stauungsbehandlung bedingte scheinbare Besserung im Allgemeinzustand wie im Ohrbefund, die fast Wochen lang anhielt. Ich erwähne nur das in Fall 4 nach Einleitung der Stauungsbehandlung eingetretene auffallende Wohlbefinden des Kindes, das kaum 1—2 Tage nach so schwerer Erkrankung vergnügt mit seinen Mitpatienten spielte, als wäre es bereits völlig genesen. Diese Besserung des Allgemeinbefindens war aber nur eine trügerische, denn plötzlich, ohne besondere äußere Veranlassung, traten die stürmischen Erscheinungen (hohes Fieber bis 40°, starke Schwellung hinter dem Ohr mit heftigen Schmerzen im Ohr, zeitweise Frösteln, zunehmende Druckempfindlichkeit) ein, und die sofort ausgeführte Operation zeigte auch dann hier wie in den übrigen Fällen die ausgedehntesten Zerstörungen, die bis zur Dura und dem Sinus reichten und wiederholt zu großen unter hohem Druck stehenden extraduralen und perisinuösen Abszessen geführt hatten. Diese schweren Zerstörungen, die zum Teil erst während der Stauungsbehandlung zur vollen Entwickelung gekommen waren, wurden also in allen 4 operierten Fällen durch die Stauungsbehandlung nur verdeckt, eine Heilung hätte ohne Operation nie eintreten können.

Ein trauriges Beispiel hierfür ist übrigens auch der von Bier[1]) selbst mitgeteilte Fall von Schläfenlappenabszeß, der unter schweren hirnabszeßverdächtigen Symptomen aufgenommen wurde, und bei dem durch die Stauungshyperämie sofort alle Beschwerden beseitigt wurden, so daß der Kranke sich völlig gesund fühlte und außer Bett war. Da trat plötzlich bei gutem Wohlbefinden eine auffallende Verschlimmerung des Zustandes ein. „Der Kranke sah verfallen aus, war schwer besinnlich und klagte über heftigen nicht genau zu lokalisierenden Kopfschmerz.“ Die sofort ausgeführte Aufmeißelung ergab stark sklerosierten Knochen und führte zur Eröffnung eines großen

1) Bier, Hyperämie als Heilmittel. 1906. Seite 365.

Schläfenlappenabszesses. Nach 2 Tagen starb der Kranke. Möglicherweise hätte der Patient durch sofortige Aufmeißelung, die Indikation hierfür war vorhanden, gerettet werden können.

Die übrigen Fälle von Ohreiterung, darunter 5 mit Komplikationen des Warzenfortsatzes, heilten bis auf 2 Fälle aus, und hier scheint ja die Stauung die Heilung vielleicht gefördert zu haben, insofern, als sie etwas schneller erfolgte als bei der bisher üblichen Behandlungsmethode. Es ist jedoch sehr schwer, hierüber bei der zu geringen Zahl der Fälle schon jetzt ein sicheres Urteil abzugeben, weil, wie schon erwähnt, neben der Stauung die sonst indizierten chirurgischen Hilfen (Parazentese, Abszeßöffnung) in Anwendung kamen. Außerdem ist die Zeitdauer der Heilung bis zur vollständigen anatomischen und funktionellen Restitution bei diesen Entzündungsformen ungemein verschieden. Sie ist nicht bloß abhängig von der Art der lokalen Behandlung des Ohres, sondern auch vorzugsweise von dem Allgemeinzustand des Patienten. Es ist daher leicht trügerisch, aus dem schnellen günstigen Verlauf einer kleinen Zahl von Fällen auf den Wert einer neuen Behandlungsmethode zu schließen.

Ungeheilt blieben 2 Fälle von Ohreiterung, die nach Scharlach entstanden waren, und bei denen die Stauungsbehandlung nur die Exacerbation des Leidens beseitigt hatte, oder, wie Fleischmann treffend sagt, die Stauungshyperämie die Akuität des Krankheitsbildes genommen und aus der manifesten eine latente Form gemacht hatte.

Als einen großen Vorzug der Stauungsbehandlung rühmt Bier die günstigen funktionellen Endresultate, die er bei allen akuten Fällen mit seinem Verfahren erzielt hatte. Wir können nur bemerken, daß dies auch bei der operativen Behandlung die Regel ist, und daß nach unseren Erfahrungen die Bemerkung Biers[1]), daß das Hörvermögen bei der operativen Behandlung nicht selten leide, nicht zutrifft.

Diese unsere Erfahrungen mit der Stauungshyperämie lassen bereits soviel erkennen, daß die Empfehlung derselben als eine methodische Behandlungsmethode der Otitis media, namentlich für den praktischen Arzt, eine verwerfliche ist, weil dabei die Gefahr vorhanden ist, daß sich die Symptome ganz plötzlich verschlimmern können und dann leicht der richtige Zeitpunkt

1) Bier, Hyperämie als Heilmittel. 1906. Seite 368.

versäumt wird, in dem noch die Möglichkeit besteht, durch operative Eingriffe das Unheil zu verhüten.

Das Resultat unserer Beobachtungen können wir in Übereinstimmung mit den von Schwartze im Verein der Ärzte zu Halle bereits gemachten Angaben in folgendem kurz zusammenfassen:

1) Die Behandlung der Otitis media durch Stauungshyperämie ist nicht ohne Gefahren, weil unter der vertrauensvollen Beschränkung auf diese Therapie die rechtzeitige Anwendung notwendiger chirurgischer Eingriffe versäumt und dadurch der Ausgang der Erkrankung verhängnisvoll werden kann.

2. Es muß den weiteren Prüfungen in den stationären Kliniken vorbehalten bleiben, zu entscheiden, für welche Formen der Entzündung und in welchem Stadium ein Versuch mit der Stauungshyperämie zulässig ist und wie lange derselbe fortgesetzt werden darf, ehe die operative Therapie zur Anwendung kommen muss.

3. Besondere Gefahren scheint die protrahierte Anwendung der Stauungshyperämie bei der Diplokokkenotitis zu bedingen, die wir schon lange als durch besondere klinische Merkmale charakterisiert kennen.

4. Absolut verwerflich ist jeder Versuch der Stauungsbehandlung bei intrakraniellen Komplikationen der Otitis (Sinusthrombose, Extraduralabszeß, Hirnabszeß).

VII.

Wissenschaftliche Rundschau.

1.

Mignon (Nizza), Othématome spontané chez un enfant. Revue hebdomadaire de largugologie etc. 1904,9r. 24.

Ein neunjähriger Knabe bekam spontan eine Anschwellung der Ohrmuschel, die sich in etwa 4 Wochen zu einem halbnußgroßen Tumor entwickelte. Trauma war mit großer Wahrscheinlichkeit auszuschließen. Die Punktion ergab hellrotes flüssiges Blut. Unter einem komprimierenden Verband trat Dauerheilung ein. Eschweiler.

2.

Bonain (Brest), Deux observations intéressantes de complications endocraniennes d'otite moyenne suppurée. Ibidem Nr. 25.

1. Der 54jährige Kranke wurde wegen chronischer Mittelohreiterung der Totalaufmeißelung unterworfen. Im Verlaufe der Nachbehandlung trat eine Facialisparese ein, welche am fünfundfünfzigsten Tage post. op. eine galvanische Prüfung des Nerven erforderte. Nach dieser Durchströmung des Kopfes mit 3 bis 6 Milliampères starb der Patient binnen 2 Tagen unter Auftreten von Fieber, Somnolenz und Erbrechen. Keine Pulsverlangsamung. Sektion fand nicht statt. Der Verfasser glaubt an eine meningeale Blutung.

2. 23jährige Patientin kommt mit spärlicher chronischer Otorrhoe rechts und mit enormen Kopfschmerzen in Behandlung. Temperatur 39° C. Bei der Aufmeißelung am folgenden Tage wurde im eburnisierten Knochen kein Antrum mehr gefunden. Der Sinus wurde freigelegt und in ganzer Ausdehnung verödet vorgefunden. Nach einigen Tagen wird wegen Fortdauer des schweren Status Kleinhirn und Schläfenlappen mit negativem Resultat punktiert. Tod einige Stunden nachher. Bei der Sektion fand sich eine Obliteration des Sinus. Außerdem bestand eitrige Leptomeningitis.

(Das Mittelohr wurde anscheinend nicht gesucht und nicht gefunden! D. Ref.) Eschweiler.

3.

Bertemès (Charleville), Syndrome de Ménière recidivant dans le cours d'une otite catarrhale chronique. Guerison des vertiges par le curettage de l'arrière-nez. Ibidem Nr. 30.

Der Titel zeigt den Inhalt an. Eschweiler.

4.

Brunschwig (Le Havre), Mastoidite de Bezold. Abcès latero-pharyngien et abscès rétro-pharyngien. Ibidem Nr. 34.

1. 14jährige Patientin hatte vor 2 Monaten eine rechtsseitige Mittel-

ohreiterung überstanden und war geheilt worden. Als die Patientin am 15. April ins Krankenhaus eingeliefert wurde, bestand hohes Fieber mit gastrischen Störungen, Albuminurine und einem abschuppenden Erythem. Einige Tage später ergossen sich einige Tropfen Eiter aus dem rechten Ohr. Das Trommelfell daselbst war gerötet. Eine kleine Perforation vorn unten lieferte trotz Erweiterung mit der Paracentesennadel wenig Eiter. Die Magengegend war nicht geschwollen, dagegen trat eine Anschwellung in der Kieferwinkelgegend auf. Einige Tage nachher erschien ein Absceß unter dem rechten hinteren Gaumenbogen, aus dem viel Eiter entleert wurde. Heilung trat ein, ohne daß das Ohr weiter behandelt worden wäre.

2. Mastoiditis ohne Besonderheiten. Heilung.

3. Fall von Lymphadenitis purulenta am Halse mit Retropharyngealabsceß. Kein Zusammenhang mit Ohrerkrankung nachzuweisen.

Eschweiler.

5.

W. Okuneff, Die Abschätzung der Plastik von Ballance im Vergleich zu anderen gleichgearteten bei der Radikaloperation des Mittelohres geübten Methoden, und der von mir empfohlene neue Modus einer Plastik. Jeshemesjatschnik uschnych, gorlowych i nossowych bolesnej. Heft 1. 1906. St. Petersburg.

Diese Arbeit des Professors O. Kuneff stellt den ersten Artikel des Eröffnungsheftes des bisher einzigen Fachblattes der russischen Oto-Rhino-Laryngologen dar. Wir begrüßen die Monatsschrift mit Freude und den besten Wünschen für die Zukunft. —

Unter den kritisierten Plastiken sind die Pansesche, Körnersche und die sogenannte Stacke-Jansensche zu verstehen, während diejenigen Methoden, die außer der Gehörgangsplastik mobilisierter Hautstreifen aus der Umgebung der Wunde bedürfen, nicht hierher gehören sollen. Seit 2 Jahren operiert Okuneff nach der Methode von Ballance, von der er bedauert, daß sie so wenig angewandt wird. Die Pansesche Plastik erklärt er wohl irrtümlich für allgemein unbeliebt und wenig gebraucht. Perichondritis wird nicht nur nach der Körnerschen Plastik beobachtet, eine solche kann auch bei der Stacke-Jansenschen Form eintreten. Schuld hat weniger die mangelhafte Asepsis als die Lage des Lappens. Eine Perichondritis kann sich leichter an diejenige Plastik schließen, bei welcher der Lappen die untere Wand der Operationshöhle bedeckt, weil der Eiter bei vertikaler Kopfhaltung des Patienten nach unten zum Lappen fließt, ihn unter schlechtere Existenzbedingungen bringt, ihn leicht maceriert. Die so erfolgende Infektion ruft dann weiter Perichondritis der Ohrmuschel hervor. Mit aus diesem Grunde proponiert Okuneff eine obere Lappenbildung, deren Hauptvorzug allerdings darin liegen soll, die öfters äußerst dünne oder durch kariöse Prozesse zerstörte Wand des Tegmen tympani und des Aditus zum Schutz der mittleren Schädelgrube zu stärken, bezw. zu ersetzen. Daß außer der schwachen Epidermis nach Möglichkeit viel Knorpel an der Bildung des Lappens beteiligt ist, glaubt Okuneff auch im Hinblick auf das jetzt häufiger beschriebene Auftreten von Nachkrankheiten der geheilten Operationshöhle befürworten zu müssen, eine knorplige Bedeckung wäre entschieden eine widerstandsfähigere Prothese gegenüber äußeren Schädlichkeiten als Haut allein. Während die Körnersche Plastik sich vorzüglich zur Bedeckung des entblößten Sinus eignet, ist sie für die Auskleidung des Kuppelraums und überhaupt der nach oben gelegenen Teile, wie gesagt, nicht besonders günstig, die Ballancesche entspricht dem schon etwas mehr. Die äußeren Vorteile sind an dieser augenfällig. In kosmetischer Beziehung unterscheidet sich bei ihr die äußere Ohröffnung wenig von einer normalen. Wenn jedoch viel vom Warzenfortsatz weggenommen werden mußte, ist die Besichtigung der Ecken und hinteren Winkel beim Verbandwechsel äußerst schwierig; so gibt denn Okuneff auch selbst zu, daß seine Heilungsresultate bei Benutzung dieser Methode für Operation sowohl als für Plastik lange nicht so günstig sind, wie die von Ballance publizierten. Er erklärt das

unter anderem damit, daß er sich nicht genau an die Forderungen von Ballance gehalten hat. Für die Operationstechnik mag das als Grund gelten, bezüglich der Plastik kann das gar nicht anders erwartet werden, da eine Methode nur dann brauchbar ist, wenn sie eine vollkommene, durch nicht das Geringste eingeschränkte Übersichtlichkeit für die Nachbehandlung sichert. Daß ausgewählte Fälle auch bei schlechter Methode rasch geheilt sind, beweist noch gar nichts für diese. Es muß das abfällige Politzersche Urteil über das Ballancesche Verfahren, trotz Okuneffs Einwendungen dagegen, bestehen bleiben. Als eine Verbesserung hat Okuneff nun selbst, von der Ballanceschen Idee ausgehend, folgenden Modus einer Plastik konstruiert: Der Gehörgang wird anfangs nur teilweise ausgelöst, von hinten von der Fissura tympano-mastoidea, wo er sehr leicht einreißt, an, bis nach vorne zur Fissura petro-squamosa der vorderen Wand, hier besteht eine feste Verwachsung durch elastische Fasern, welche von der Kiefergelenkkapsel zur Incisura Rivini ziehen, an dieser Stelle ist das Ablösen daher schwieriger. Der so gewonnene Lappen umfaßt die Hälfte der hinteren Gehörgangswand, die ganze obere und ein Drittel der vorderen. Entsprechend der vorderen und hinteren Ablösungsgrenze spaltet er den Gehörgang der Länge nach durch zwei Schnitte, worauf noch zwei Ergänzungsschnitte gemacht werden. Der eine von diesen verlängert den Längsschnitt der hinteren Wand in die Concha, wobei er ½ cm entlang dem Rande der Ohröffnung oval nach unten liegt, der zweite den Schnitt der Vorderwand bis zum Tuberculum am freien Rande des Tragus. Dank diesem letzteren Ergänzungsschnitt wird die Eingangsöffnung in die Wundhöhle auf Kosten der Vorderwand des Gehörgangs genügend weit. Dieser erweiterte Teil wird aber von dem Tragus so weit maskiert, daß eine Entstellung nicht eintritt. Der lange, sehr gut bewegliche, breitbasige Lappen wird nicht angenäht, sondern nur nach oben gedrückt, was durch Tampons allein oder in Anlehnung an Politzer mit Hilfe eines mit Tampons gefüllten, gespaltenen Drains geschieht. Die Wunde kann primär geschlossen werden, da die Nachbehandlung bequem durch den äußeren Gehörgang bewerkstelligt werden kann. Eine Infektion des Lappens mit consekutiver Perichondritis der Muschel ist, da er oben liegt, nicht zu befürchten. Am Lebenden hat Okuneff diese Plastik noch nicht versucht, glaubt sie aber nach an Präparaten gemachten Versuchen durchaus empfehlen zu können. —

Die beigegebenen Illustrationen sind leider recht schlecht, und muß die Hoffnung ausgesprochen werden, daß der Verlag in dieser Hinsicht leistungsfähiger wird.

de Forestier-Libau.

6.

W. Wojatschek, Die heutige Hörprüfung vermittelst der Sprache. Russki Wratsch No. 2. 1906. St. Petersburg.

Quix regte, wie bekannt, 1904 in Bordeaux auf dem internationalen Kongreß der Ohrenärzte die Ausarbeitung einer Reihe von Prüfungsworten an. Wojatschek hat diese Aufgabe für das Russische übernommen und sie in Anlehnung an das deutsche Alphabet sehr gut gelöst.

de Forestier-Libau.

7.

J. Borowikow, Fall von Gleichgewichtsstörung bei Erkrankung der halbzirkelförmigen Kanäle. Wojenno-medizinski shurnal. Mai 1905. St. Petersburg.

Der Krankenbericht stammt aus der Nervenklinik der Petersburger militär-medizinischen Akademie. Patient, 24 Jahre alt, hereditär belastet. Erkältung. Die krankhaften Erscheinungen bestehen in starker Schwerhörigkeit, Sehschwäche und Gleichgewichtsstörungen; irgend eine andere Erkrankung konnte selbst bei peinlichster Untersuchung nicht festgestellt werden. Das Gehör hat sich im Laufe eines Jahres so verschlechtert, daß Patient

ein Hörrohr braucht. Trommelfelle trüb, verdickt, ohne Reflexe, bei Siegle beweglich. Das Hauptinteresse wird durch die vorhandenen Gleichgewichtsstörungen hervorgerufen. Das Gleichgewicht ist sowohl beim Gehen als auch beim Stehen stark gestört. Laufen oder rückwärts gehen kann Patient gar nicht. Drehen um die eigene Achse ist sehr erschwert. Es werden mit Hilfe der Centrifuge weitere Untersuchungen gemacht. Folgendes sollte festgestellt werden: 1. Des Kranken Fähigkeit, die Richtung der Drehung der Centrifuge zu bestimmen; 2. ob ein Gefühl von Gegendrehung und Schwindel vorhanden ist; 3. das Vorhandensein oder Fehlen von Nystagmus beim Drehen. 4. sollte auch eruiert werden, ob Schwindel beim Öffnen und Schließen eines quer durch den Kopf geleiteten induzierten Stromes auftritt. Vorbildlich waren dabei die Untersuchungen von Stein und Sassedatelew. Nach Stein weist Fehlen des Gefühls einer Gegendrehung beim Centrifugiertwerden auf ein Labyrinthleiden. Eine außergewöhnliche Empfindlichkeit des Kranken gegen Kreisbewegungen, die sowohl bei offenen als auch bei geschlossenen Augen beobachtet wird, spricht auch für ein Leiden des Labyrinths im Sinne von dessen größerer Erregbarkeit. Das Fehlen von Nystagmus spricht für eine Störung der die Impulse von seiten des Labyrinths leitenden Bahnen. Sassedatelew, der wie Mach und Bauer annimmt, daß Drehschwindel vom Labyrinth hervorgerufen wird, fand, daß bei denjenigen Gruppen Taubstummer, bei welchen eine größere Labyrinthzerstörung anzunehmen war, größtenteils beim Drehen Schwindelgefühl fehlte. Über das Gefühl des Gegendrehens kann er nichts aussagen, da er bei seinen Untersuchungen keine Fragen über vorhandene Gefühle stellte, sondern sich begnügte, die Kinder nach dem Drehen ein paar Schritt gehen zu lassen. Das Vorhandensein von Schwindel erhellte aus dem Grade der Unsicherheit beim Stehen und Gehen. Bei Normalen entspricht dieser Periode das Gefühl des Gegendrehens und gleichzeitig schwächerer oder stärkerer Schwindel, wobei in der Mehrzahl der Fälle Nystagmus auftritt. Nach Sassedatelew fehlte bei absolut Tauben der Nystagmus in 62 Proz. Er ist der Ansicht, daß Nystagmus hervorgerufen wird vom Labyrinth, und daß auch insofern ganz entschieden ein Zusammenhang zwischen Nystagmus und Schwindel besteht, als die Stärke desselben der Stärke des Schwindels entspricht. Im vorliegenden Falle ergaben die Prüfungen: 1. Die Richtung der Drehung wurde bei schnellem Drehen leichter als bei langsamem (es dauerte eine Umdrehung 5—20 Sekunden) bestimmt. 2. Ein Gefühl des Gegendrehens bestand nur selten bei schnellem Drehen und plötzlichem Anhalten. 3. Schwindelgefühl hat Patient weder beim Drehen noch sonst. 4. Nystagmus wurde keinmal beobachtet. Aus alle dem ist zu schließen, daß die Labyrinthfunktionen, insbesondere diejenigen der Bogengänge sich im Zustand ausgesprochener Depression befinden, um so mehr als gleichzeitig bedeutende Schwerhörigkeit besteht und eine Erkrankung des Gehirns oder Rückenmarks ausgeschlossen werden konnte. Bei Schluß oder Öffnen des Induktionsstromes war, trotzdem Ströme von 5—6 Milliamp. angewandt wurden, kein Schwindel aufgetreten. Es handelt sich um ein schleichend nach einer Erkältung als Gelegenheitsursache einsetzendes, langsam fortschreitendes Erlöschen der Funktionen der Ohren und der Augen, das auf hereditäre Lues zurückzuführen ist. Zum Schluß faßt Borowikow die charakteristischen Anzeichen für eine Erkrankung der halbzirkelförmigen Kanäle zusammen: Es sind das eine Abschwächung des Gehörs, welche einer Gleichgewichtsstörung parallel läuft, eine Depression, und in schweren Fällen ein vollkommenes Erlöschen, des Gefühls von Schwindel und Gegendrehen, das Fehlen von Nystagmus bei aktivem und passivem Drehen und teilweise eine Abschwächung des Empfindens der Richtung des Drehens. de Forestier-Libau.

8.

T. Glückmann, Das Suprarenin in der Rhino-Laryngologie. Ebenda, Dezember 1906. St. Petersburg.

Die Dauer der Wirkung ist bei Suprarenin kürzer als bei Adrenalin, bei letzterem war eine solche noch nach 24 Stunden zu konstatieren, bei

ersterem hält dieselbe nur 5—10 Stunden an. Ein Vorzug des Suprarenin vor dem Adrenalin besteht darin, daß die durch Adrenalinreizwirkung hervorgerufene Verstärkung der Sekretion bei Suprarenin kaum nennenswert ist. Die Cocainwirkung wird nach Suprareninzusatz ebenso wie durch Adrenalin wesentlich verstärkt. Glückmann schließt sich bezüglich einer Erklärung für dieses Faktum der Theorie des Petersburger Priv.-Doc. Heinatz an, der in der Kompression der Gefäße die Hauptursache für die stärkere Anästhesie durch das Cocain sieht. Die Gefäßkompression verhindert das Fortgeschwemmtwerden des Anästhetikums in den Kreislauf, und das längere Verweilen am Ort der Applikation ruft hier auch eine stärkere Einwirkung hervor. So kann zwanglos auch die geringere Toxicität des Cocain bei Adrenalinzusatz erklärt werden. Zum Schluß empfiehlt Glückmann zwecks Verhütung einer Nachblutung nach Operationen das Operationsfeld nach beendetem Eingriff mit Suprarenin zu bepinseln. de Forestier-Libau.

9.

L. Einiss, Zur Kasuistik der reflektorisch von der Nase, dem Ohr und dem Halse ausgehenden Erkrankungen. Wratschebnaja Gaseta. No. 7. 1906. St. Petersburg.

I. Anfangs 1—2wöchentlich, später 1—2 Mal täglich treten bei einem 50jährigen Landwirt epileptoide Anfälle auf. Regelmäßig Ohrensausen als Aura. Im Anfall — Bewußtlosigkeit. Entfernung solider Ceruminalpfröpfe aus beiden Ohren brachte volle Heilung.

II. Bei einer seit 3 Jahren an Anfällen von Atemnot leidenden Dame vergehen diese für immer nach Entfernung eines Nasenpolypen.

III. Periodische Gesichtsneuralgien verschwinden nach Entfernung eines Nasenpolypen, trotzdem operative Behandlung der bestehenden Eiterung Antri Highmori abgelehnt wird.

IV. 11jähriges Mädchen mit Chorea und fast beständigem Stechen in den Finger- und Zehenspitzen verliert beides nach Adenotomie.

V. Bei 5jährigem kräftigen Knaben verschwindet 6 Monate bestehender Husten bald nach Adenotomie. de Forestier-Libau.

10.

Haug u. Thanisch, 19. Jahresbericht der k. Universitäts-Ohrenpoliklinik zu München (Prof. Dr. Haug) für das Jahr 1904. Münch. med. Wochenschr. Nr. 22, 1905.

Im Jahre 1904 wurden in der k. Universitäts-Ohrenpoliklinik zu München 3315 Patienten behandelt, und zwar handelte es sich im allgemeinen nur um Ohrenkranke. Von Affektionen der Nase und des Nasenrachenraums wurden nur die mit Ohrerkrankungen im innigen Konnex stehenden behandelt. Wichtigere Operationen wurden im ganzen 31 ausgeführt, 2 mal Amputatio auriculae wegen Karzinom, 20 mal Schwartzes Operation und 9 Radikaloperationen. Dallmann.

11.

Haug, Fraktur und Nekrose des Warzenfortsatzes infolge Traumas. Ärztl. Sachverständigenzeitung, 1902, Nr. 3

Ein 17jähriger Jüngling erhielt auf dem Turnplatze bei einem Ballspiele durch einen unglücklichen Zufall mit dem schweren Schlagball einen sehr wuchtigen Hieb hinter das linke Ohr, so daß er sofort zusammenstürzte. Er merkte sofort, daß er nicht mehr gut hören konnte. Die erste Behandlung bestand in Eisumschlägen.

Am 12. Tag nach der Verletzung suchte er den Verfasser auf, welcher einen „Bluterguß in die Zellen des Warzenfortsatzes und unter die Knochenhaut desselben infolge einer direkten Verletzung“ feststellte. Trotz des deutlichen Krepitationsgeräusches, „das übrigens ja auch durch die ausge-

trockneten Blutmassen schon eventuell verursacht werden konnte", wurde die Diagnose Fraktur offen gelassen. Die Therapie bestand in trockener Tamponade des Gehörganges und Anlegung eines leichten Kompressivverbandes auf die Warzengegend. Unter dieser Therapie trat auch allmähliche Heilung ein. Der Pat. entzog sich dann aber der Weiterbehandlung und spritzte das Ohr auf Rat von anderer Seite hin aus und ließ die Hinterohrgegend massieren. Sehr bald stellte er sich wieder ein, und zwar jetzt mit den Zeichen einer akuten eitrigen Mittelohrentzündung mit Perforation der hinteren unteren Quadranten und mit Mastoiditis mit Beteiligung des Knochenhaut- und Weichteillagers.

Bei der nun notwendig gewordenen Operation wurden zwei Sequester entfernt, von denen der erstere aus der Rindenschicht des Warzenfortsatzes bestand und der zweite fast den ganzen Rest desselben bildete.

Reaktionsloser Heilungsverlauf und nach 5 Wochen völlige Wiederherstellung, auch des Gehörs.

Wieder einmal ein lehrreicher Fall, daß bei allen tieferen Verletzungen des Gehörorganes Ausspülungen peinlichst vermieden werden sollen. Zweifellos wäre der Fall unter der altbewährten Therapie, trockene Tamponade und Verband, ohne Operation ausgeheilt. Dallmann.

12.

Haug, Über Ohrfeigen, ihre Folgen und Begutachtung. Ärztliche Sachv.-Ztg., 1902, Nr. 13, 14 u. 15.

Verfasser bringt eine sehr ausführliche Abhandlung über derartige Verletzungen, die besonders für den großen Kreis der Ärzte und Sachverständigen berechnet ist. Für unseren Leserkreis bringt die Arbeit nichts Neues. Dallmann.

13.

E. Morpurgo, Il sorcio danz ante giapponese. Arch. ital. di otol., rinol. e laringol. Estratto dal vol. XVII, fasc. 3.

Verf. stellt in seiner fleißigen Studie die über das Gehörorgan der japanischen Tanzmaus, die in Japan „Maus von Nanking" heißt, vorhandenen Untersuchungsergebnisse zusammen und verweilt dann eingehender bei den von Kishi im anatomischen Institut zu Halle an 34 Tanzmäusen erhobenen Befunden (Ztsch. f. wissensch. Zool., 1902, Bd. LXXI, Heft 3). Die wesentlichen Resultate, die zugleich von denen anderer Forscher in einigen Punkten abweichen, sind folgende:

1. Zwischen Utriculus und Scala tympani existiert keine direkte Kommunikation, wie Rawitz annimmt. Das endolymphatische System ist ebenso konstruiert, wie bei den übrigen Säugetieren.

2. Am Cortischen Organ findet sich eine nur zweireihige äußere Haarzellengruppe. Im Übrigen zeigt es keine Degeneration.

3. Die Stria vascularis fehlt teilweise oder ganz, woraus Kishi bei der normalen Beschaffenheit der endolymphatischen Hohlräume folgert, daß sie für die Absonderung der Endolymphe nicht in Betracht kommen kann.

4. Bogengänge und Vorhof bieten nichts Abweichendes. Nur die Kupula der Cristae acusticae ist weniger ausgebildet und zeigt spärlichere Streifung.

5. Die Gelenkhöhle zwischen Hammer und Amboß ist sehr klein, zuweilen nur ein schmaler Spalt, und die beiden Gelenkflächen sind oft durch ein Ligament miteinander verbunden.

6) Da die Tanzmäuse imstande sind, in gerader Linie über 0,5—1 cm breite Stege zu laufen, ist Drehschwindel bei ihnen ausgeschlossen.

7. Die Drehbewegung wird nicht durch labyrinthäre Erkrankung veranlaßt, beruht vielmehr auf einer ererbten Eigenschaft und ist eine gewollte Bewegung des Tieres. Fröse.

14.

E. Hédon et L. Bousquet, Thrombo-Phlébite du sinus latéral d'origine otique; infection purulente guérison par évidement pétro-mastoidien et drainage du sinus sans ligature de la jugulaire. Arch. internat. de laryng., d'otol. et de rhinol. Tome XXI, Nr. 2, Mars-Avril 1906.

Ein Fall von infektiöser Thrombose des linken Sinus sigmoideus, die sich weit nach hinten in den Sinus transversus fortsetzte, nach unten jedoch in einen soliden gutartigen, obturierenden Thrombus endigte. Nach Elimination der zerfallenen Thrombusmassen durch wiederholte operative Eingriffe trat Genesung ein. Der herzwärts vorhandene Verschluß des Blutleiters erwies sich, was man allerdings vorher nicht wissen konnte, als hinreichend fest, so daß das Unterlassen der Jugularisligatur ohne üble Folgen blieb. Bemerkt zu werden verdient der heftige, stundenlang anhaltende Schmerz, den der Kranke jedesmal bei Tamponade des distalen Sinusabschnittes im linken Auge empfand. Fröse.

15.

G. Richard (Alger), Les surprises du cérumen. Ebenda.

Mitteilung dreier Fälle von Cerumen obturans bei bejahrten Patienten, deren Gehör nach Entfernung der Ohrenschmalzpfröpfe gegen vorher erheblich herabgesetzt war. Da es einem der Kranken gelang, durch Einführung einer Kaffeebohne in den Gehörgang bis gegen das Trommelfell sich sein früheres Hörvermögen wieder zu verschaffen, nimmt R. an, daß eine Erschlaffung im Gefüge des Schalleitungsapparates bestand, gegen welche sich die Ceruminalpfröpfe nach Art künstlicher Trommelfelle als nützlich erwiesen hatten. Er mahnt aus taktischen Rücksichten in ähnlichen Fällen zur Vorsicht und rät, ev. durch Applizierung von Paraffin oder dergl. auf das Trommelfell dem entstandenen Schaden wieder abzuhelfen.

Fröse.

16.

C. Chauveau, Antrite des nourissons sans lésions apparentes du tympan. Ebenda.

Kurze Schilderung eines Falles von stürmisch verlaufender Mastoiditis mit subperiotalem Abszesse bei einem 8monatigen Kinde, das 2 Tage vorher geimpft worden war. Der otoskopische Befund war angeblich normal, der bakteriologische fehlt. Fröse.

17.

George A. Leland (Boston), Review of mastoid cases operated in anral service of Boston city hospital, October 1903, to May 1904 (Inclusive). Annals of otol., rhinol. and laryngol. Vol. XIV, Nr. 4 Dezember 1905.

Der Bericht, der 70 Mastoidoperationen umfaßt, bringt nichts wesentlich Neues. In 10 Fällen versuchte L., nach dem Vorgange u. a. von Blanke, durch Anfüllung der Totalaufmeißelungshöhle mit Blut die Heilung zu beschleunigen; fünfmal zerfiel jedoch das Blutgerinnsel. Unter den näher beschriebenen Fällen befindet sich eine Schußverletzung des rechten Ohres. Bei einem Selbstmordversuche, wie angenommen wird, war eine Revolverkugel schräg von vorn außen durch die vordere Gehörgangswand in die Paukenhöhle gedrungen und hatte sich dort unterhalb des runden Fensters eingekeilt. Als L. nach 6—7 Wochen den Patienten zum ersten Male sah, floß neben reichlichem Eiter auch klare, seröse, eiweißhaltige Flüssigkeit aus dem Gehörgange ab. Labyrinthsymptome werden nicht angegeben. Die Entfernung des Projektils gelang ohne Nebenverletzungen durch vorsichtige Ausmeißelung. Indes mußte wegen fortbestehender Eiterung später die

Totalaufmeißelung der Mittelohrräume angeschlossen werden, durch welche aber der Eiterabfluß aus dem Knochendefekte, in dem die Kugel gesteckt hatte, nicht zum Versiegen gebracht wurde. Gehört wurde auf der verletzten Seite schließlich mit Mühe sehr laute Sprache Nach Jahresfrist starb der noch gelegentlich ambulant behandelte Patient plötzlich. Über die Todesursache wird nichts Bestimmtes mitgeteilt. Fröse.

18.

Thomas Hubbard (Toledo), Obstruction of the Eustachian tube a factor in post-operative mastoid fistula and in chronic suppuration of the middle ear. Ebenda.

H. will in seinem kurzen Vortrage auf die hohe Bedeutung der Tuba Eustachii als Drainagerohr des Mittelohrs hinweisen und behauptet, daß bei persistenten Warzenfortsatzfisteln nach typischer Aufmeißelung in erster Linie auf Tubenverschluß zu fahnden ist, der auch an der Hartnäckigkeit mancher chronischen Mittelohreiterung die Hauptschuld trüge. Mit Recht weist in seiner Entgegnung Dench vor allem auf Sequester als die Ursache der Fisteln hin. Fröse.

19.

A. Knapp (New York), A case of infective thrombosis of the sigmoid and lateral sinuses after acute mastoiditis. Death from meningitis. Autopsy report. Ebenda.

Ein Fall von infektiöser Sinusthrombose, die vom Torcular Herophili bis zum Bulbus v. jugul. reichte. Nichts Neues. Fröse.

20.

S. Mac Cuen Smith (Philadelphia), Meningitis, its Symptomatology diagnosis and treatment, with report of a case. Ebenda.

Der Verfasser versucht, auf wenigen Seiten in Anlehnung an Macewen u. a. ein erschöpfendes Bild der otogenen Meningitis zu zeichnen. Fröse.

21.

Frederick L. Jack (Boston), Symptomatology, diagnosis and treatment of encephalitis and brain abscess. Ebenda.

Nach allgemeinen Bemerkungen über Hirnabszesse und Encephalitis otitischen Ursprungs beschreibt J. einen Fall von Schläfenlappenabszeß, der im Gefolge von linksseitiger chronischer Mittelohreiterung mit Cholesteatom aufgetreten war und operativ geheilt wurde. Starke Kopfschmerzen, Unruhe, Temperatursteigerung mit Pulsverlangsamung und schließlich Koma führten zur Diagnose. Die Eröffnung des Schläfenlappens wurde von der erweiterten Totalaufmeißelungshöhle aus vorgenommen. Sechs Tage nach der Operation wurde sensorische Aphasie festgestellt, die dann mehrere Wochen lang anhielt. — Von den 43 von J. operierten Hirnabszessen gelangten 7 zur Heilung. Fröse.

22.

James F. Mac Kernon (New York), Symptomatology, diagnosis and treatment of sigmoid sinus thrombosis. Ebenda.

Mac Kernon unterscheidet in seiner gedrängten Schilderung typische, atypische und solche Fälle, bei denen der Sinus einschließlich Bulbus primär und ohne Affektion des Warzenfortsatzes erkrankt ist. Auf die Darstellung der „typischen Fälle“ einzugehen erübrigt sich. Die „atypischen“ schließen sich nach dem Verf. an Mastoidoperationen an, zeichnen sich durch hohes, fast kontinuierliches Fieber aus und gehen mit Kopfschmerz, Übelkeit und Schlaflosigkeit einher. Kein Schüttelfrost, sehr selten Erbrechen, Cerebrum klar, nur gelegentlich Reizbarkeit. Die Operationshöhle soll in solchen Fällen gute Granulationsbildung zeigen, ausgenommen auf der dem Salcus

sigmoideus entsprechenden Knochenpartie, die auch seit der Operation eine dunklere Farbe angenommen hat. Unter die dritte Kategorie fallen fast ausschließlich Kinder mit akuter Mittelohreiterung, bei denen vom Paukenkeller aus Sinus und Bulbus v. jugul. infiziert wurden. Ob die Infektion dabei durch kommunizierende Venenstämmchen oder Lymphbahnen vermittelt wird oder infolge von direkter Resorption durch den dünnen Knochen hindurch (Dehiszenzen!) zustande kommt, läßt Verf. dahingestellt. Plötzliches hohes, remittierendes Fieber bezeichnet er als das wichtigste Symptom. Auch hier sah er keinen Schüttelfrost, sondern beobachtete bei dem Beginne des Fiebers nur Kühle der Extremitäten. Aus der Schilderung der operativen Therapie sei nur erwähnt, daß Verf., sofern es der Zustand des Kranken gestattet, der Sinusoperation die Unterbindung und Resektion der V. jugularis voranschickt, allerdings nicht, um die Sinusoperation als solche gefahrloser zu gestalten, sondern damit, falls bei der Ausräumung des Sinus vom Bulbus her keine freie Blutung erfolgt, der zurückgebliebene Thrombusrest auf dem Wege der V. jugul. keine Allgemeininfektion mehr herbeiführen kann. Fröse.

23.

Thos. J. Harris (New York), Pathologic findings of intracranial complications of middle ear diseases. Ebenda.

Der Verfasser hat an eine Anzahl amerikanischer Ohrenärzte, die an größeren Heilanstalten tätig sind, behufs Zusammenstellung eines Sammelreferats ziemlich eingehende Fragebogen versandt, um aus dem Zeitraum von 1895 bis 1905 ihre klinischen Erfahrungen über Sinusthrombose, Meningitis, sowie Encephalitis und Hirnabszeß kennen zu lernen. Aus äußeren Gründen ist der so entstandene Bericht zwar unvollständig geblieben und beschränkt sich fast nur auf die Angaben aus der Ohrabteilung des New Yorker „Manhattan Eye, Ear and Throat Hospital", er enthält jedoch, zumal soweit auch die Krankengeschichten berücksichtigt werden, mancherlei Erwähnenswertes. Dem Referat liegen 60 intrakranielle Komplikationen bei 32486 (!) Fällen von Mittelohrentzündung zugrunde.

I. Sinusthrombose. 23 Fälle, von denen 14 starben, 9 genasen. Die Statistik spricht zwar zu gunsten der Jugularisunterbindung bei der Sinusoperation, doch fehlen hier alle Angaben über Symptome und Operationsbefunde. 7 mal war akute und 12 mal chronische Mittelohreiterung voraufgegangen; in einem Falle soll nur ein akuter Katarrh vorgelegen haben, und in 3 Fällen war über den Charakter des ursächlichen Ohrenleidens nichts angegeben. Bemerkt sei, daß 2 mal Neuritis optica vor der Operation nachgewiesen wurde und bei einem dritten Kranken sich 12 Tage nach der Operation entwickelte. Nur 8 mal wird über Schüttelfrost berichtet, 2 mal über Schlingbeschwerden als hervorstechendes Symptom. 2 Todesfälle auf dem Operationstische mahnen zu möglichst frühzeitigem Eingriffe.

II. Gehirnabszeß. 7 Fälle, die sämtlich starben. 6 mal handelte es sich um Schläfenlappen-, 1 mal um Kleinhirnabszeß. 3 Abszesse waren nach akuter, 4 nach chronischer Mittelohreiterung entstanden.

Ein Fall mit epileptiformen Krämpfen ist genauer beschrieben. Erwachsene Patientin hat seit 9 Tagen Schmerzen im (?) Ohre, an dem vor 2 Jahren die typische Aufmeißelung des Warzenfortsatzes vorgenommen worden war. Die jetzige Operation deckte nur im Antrum rauhen Knochen auf. Primäre retroaurikuläre Naht. Beim Verbandwechsel nach 3 Tagen gute Wundverhältnisse. 3 Tage später Unruhe, Kopfschmerzen und 10 Minuten nach dem Verbandwechsel ein epileptiformer Anfall, nach 3 weiteren Tagen 9 solcher Anfälle. Am 16. Tage Tod im Koma, das tags zuvor begonnen hatte. Die Autopsie ergab einen mit einer Balgkapsel umgebenen Schläfenlappenabszeß, der ½ Zoll unter der Hirnoberfläche lag und durch einen Fistelgang mit einer Erosion an der Basis des Schläfenlappens kommunizierte. Die Umgebung der Erosion war erweicht. Durch eine zweite Fistel stand der Abszeß mit einer anderen großen Eiterhöhle über der Fissura

Sylvii in Verbindung. Im Tegmen tympani fand sich eine Perforation von etwa 4 mm im Durchmesser.

In 2 Fällen wurde während der Gehirnpunktion Aufhören der Atmung beobachtet, bei einem Schläfenlappen- und einem Kleinhirnabszesse. Künstliche Atmung bezw. Tracheotomie waren vergeblich; indes lebte der eine Patient noch 3 Stunden.

Ein 14jähriger Knabe leidet seit 3 Wochen an Ohreiterung mit Schmerzen. Im Eiter Streptokokken, Temp. 38°, Puls 92—96. 30. Mai 1900: Aufmeißelung des Antrums und Ausräumung des Proc. mastoid. mit Freilegung der Dura der mittleren Schädelgrube. Primäre Naht der Wunde, deren Höhle mit Blut ausgefüllt wird. 2. Juni: Am Verband haftet Eiter, Wundränder nicht gut vereinigt. 4. Juni: Entfernung der Nähte, Säuberung der Wunde von Granulationen, Verband mit steriler Gaze. 10. Juni: Heftige Kopfschmerzen in Stirn und Schläfe. Rechte Pupille um das Doppelte erweitert. Die Dura, soweit freiliegend, wölbt sich vor. Auf Einstich entleert sich stinkender Eiter. Anlegung einer Gegenöffnung in der Schuppe des Schläfenbeins. Verband mit Gaze. Nach der Operation schwand die Pupillenerweiterung bald, und die Pulsfrequenz fiel auf 76—80. 30. Juli: Entlassung des Knaben bei gutem Befinden. 2. Oktober: Wiederaufnahme wegen der gleichen Ohrbeschwerden wie früher, am folgenden Tage abermalige Trepanation des Schläfenlappens. Entleerung von etwa 3 Eßlöffeln Eiter, der sich unter der Dura befand und weit nach vorn reichte. Gazeverband. In den nächsten Tagen entwickelte sich das Bild der Meningitis; der Kranke wurde erst unruhig, lärmte, begann dann unter hohem septischen Fieber und steten Klagen über Kopfschmerzen zu delirieren und starb am 31. Oktober. Keine Sektion. Verf. hebt den schleichenden Verlauf des Falles hervor und mißt die Hauptschuld an dem ungünstigen Ausgange einer unzulänglichen Drainage nach der ersten Operation bei.

III. Meningitis. 30 Fälle, von denen nur einer genas. Die ursächliche Mittelohreiterung war 15 mal chronisch, 10 mal akut. In einem Falle war das Mittelohr anscheinend gesund, und 4 mal wurde eine Diagnose vermißt. Betroffen waren 24 Erwachsene und 6 Kinder. Die bakteriologische Untersuchung ist in der Hälfte der Fälle notiert und ergab je 6 mal Mischinfektion und Diplokokken, 3 mal Streptokokken. Über das Ergebnis der Lumbalpunktion, die selten ausgeführt wurde, wird nichts erwähnt. Von den Symptomen sei hervorgehoben, daß in einem Falle von tuberkulöser Meningitis (Autopsie) plötzliche Blindheit auftrat. Der Infektionsweg führte in den 2 Fällen, in denen er festzustellen war, durch das Tegmen tympani. In einem Falle bestand Neuritis optica.

Der geheilte Fall betraf ein zweijähriges Kind, bei welchem wegen rechtsseitiger chronischer Mittelohreiterung am 7. Juli 1902 eine Sekundäroperation ausgeführt wurde. Eiternde Fistel im Warzenfortsatz; im Attik und Antrum Granulationen. Der freigelegte Sinus gesund. Nach 3 Wochen entlassen. 2 Wochen später Wiederaufnahme mit Unruhe (Fieber 140°), Zucken im rechten Arme, Erweiterung der rechten Pupille und rechtsseitiger Facialisparese. Am folgenden Tage Erbrechen und Lähmung der rechten Seite. Nach vorübergehender Apathie Besserung des Allgemeinbefindens bei guter Beschaffenheit der Wunde. Am 29. Juli auch die Lähmung verschwunden. Am 20. September entlassen. Das Wohlbefinden hielt an. Wie auch Harris annimmt, handelte es sich um die sogenannte seröse Form der Meningitis.

Postoperative Meningitis trat bei 83 Totalaufmeißelungen 10 mal ein. Genauere Beobachtungen über ihr Zustandekommen fehlen zwar, indes begannen bei 2 Fällen, die zunächst offen behandelt waren, die Symptome erst, sobald sekundär Thierschsche Hautläppchen auf die freiliegende Dura transplantiert und die retroaurikuläre Wunde geschlossen worden war. Mit Recht weist Harris, abgesehen von Verletzungen der Dura bei der Operation, auf die Gefahr der Sekretretention hin, die zumal bei primärer Transplantation auf die freigelegte Dura und primärer Wundvernähung, wie sie in Amerika nicht selten geübt werden soll, besonders groß ist. — Bei der einfachen Aufmeißelung des Warzenfortsatzes kam auf je 36 Operationen ein Fall von Meningitis. **Fröse.**

24.

F. C. Hotz (Chicago), Personal attention an essential feature in the treatment of chronic aural discharges. Ebenda.

Hotz betont die Notwendigkeit des Individualisierens bei der konservativen Behandlung der Mittelohreiterungen, schildert die von ihm erprobten Methoden, bildet seine am meisten benutzten Instrumente ab und berichtet kurz über einige günstig beeinflußten Fälle. Genaueres Eingehen auf Einzelheiten erübrigt sich hier. Fröse.

25.

Antonie P. Voislawsky, Tumors of the ear (Candidates thesis). Ebenda.

Kurze Zusammenstellung und mit einigen Abbildungen versehene Schilderung der am Ohre vorkommenden Geschwülste, unter Beziehung auf die Literatur. Fröse.

26.

Joseph C. Beck, Actinomycosis of the middle ear, with post mortem findings. Ebenda.

Ein ausführlich beschriebener, als Aktinomykose des Mittelohrs aufgefaßter Fall, mit Obduktionsbefund.

54jähriger, bis dahin gesunder Farmer erkrankte 6 Monate vor Beginn seiner Behandlung unter Abnahme des Gehörs an einer Anschwellung hinter dem linken Ohre und an der linken Seite des Halses. Die schmerzlose Anschwellung war zuerst hart, dann erweichte sie. Später trat an der linken Halsseite noch eine dritte Geschwulstbildung auf, die sich schließlich nach außen öffnete und aus einer engen Fistel Eiter entleerte. — Hypertrophische Rhinitis. Retronasal normaler Befund. Viele Zähne fehlen, andere sind kariös; nirgends an den Kiefern Periostitis oder Fisteln. Gaumenmandeln klein, blaß. Der Inhalt zweier geräumiger Lakunen zeigte bei der mikroskopischen Untersuchung (Gram) u. a. Bruchstücke von Fäden, die denen des Aktinomyces ähnelten. Ohrbefund: Umgangssprache rechts auf 6, links auf 0,5 m; Flüstersprache rechts auf 1 m, links gar nicht. Rinne rechts + links —, Weber nach links. Linker Gehörgang ohne Sekretion, schlitzförmig verengt durch Senkung der hinteren oberen Wand. Trommelfell, soweit sichtbar, von grauer Farbe. Rechtes Trommelfell leicht verdickt. Linke Ohrmuschel vorgedrängt und abstehend. Vorderwand des linken Proc. mastoid. ödematös, doch nicht druckempfindlich. Über dem Warzenfortsatz und nach unten und hinten von ihm besteht eine handtellergroße, dunkelrote, nicht deutlich fluktuierende Schwellung. Eine andere von ähnlicher Beschaffenheit befindet sich vor ihm und erstreckt sich nach unten und in die Tiefe der Weichteile. In sie führt von der Gegend der Warzenfortsatzspitze aus eine Fistel, aus der auf Druck grüner, körniger Eiter entleert wird. Sondierung der Fistel weist weder rauhen Knochen noch Sequester nach. Während der Hospitalbehandlung entwickelte sich am linken Unterkieferwinkel noch eine dritte erst sehr harte, dann erweichende und fluktuierende Anschwellung, die mit der Fistel nicht kommunizierte.

Es wurde eine chronische Mittelohreiterung mit Mastoiditis und Senkungsabszessen, ohne Perforation des Trommelfells, angenommen und die Möglichkeit von Aktinomykose dabei in Betracht gezogen. Zunächst typische Aufmeißelung. In den Zellen des Warzenfortsatzes Granulationen. Nirgends Aktinomykose. Die mikroskopische Untersuchung des aus den gleichzeitig eröffneten Abszessen gewonnenen Materials mißlang aus äußeren Gründen. Nach der Operation keine Besserung. Es entwickelten sich vielmehr neue Infiltrationen, die zerfielen und beträchtliche Eitermengen mit grünen Klümpchen lieferten. In diesen wurde nunmehr der Aktinomyces nachgewiesen. Da unter erheblichen Schmerzen des Kranken der Prozeß sichtlich fortschritt, Totalaufmeißelung, Entfernung aller kranken Knochenteile. Öffnung und Drainierung der Eiterhöhlen am Halse. Nach einer Woche trotz nochmaligen Eingriffs plötzlicher Tod.

Auszug aus dem Sektionsbefunde: An der Hirnbasis im Subarachnoidealraume und an der unteren Fläche von Kleinhirn, Medulla oblongata und Pons frisches, z. T. koaguliertes Blutextravasat, in geringerer Quantität auch im Subduralraum. Basilararterie normal. Linke Arteria vertebralis an der Stelle ihres Eintritts in die Schädelhöhle sehr verdickt, teilweise thrombosiert, weich. Die Dura in der Nähe dieser Arterie mit Eiter, der grünliche Körner enthält, infiltriert, die weichen Hirnhäute beträchtlich verdickt, ödematös, äußerst blutreich und leicht abziehbar. Hirnwindungen unverändert. Seitenventrikel erweitert, mit rötlichem Serum erfüllt, im 3. und 4. Ventrikel Blutgerinnsel. Gehirn von etwas härterer Konsistenz und erheblichem Blutgehalt. Zunge normal, Zahnfleisch ohne Zeichen von Ulceration. Tonsillen blaß; die rechte auf dem Durchschnitte gesund, die linke zeigt eine Anzahl erweiterter Krypsen und gelber Knoten. Von ihrem äußeren Rande ziehen mehrere fistulöse infiltrierte Gänge nach auswärts zu einem großen, mit aktinomykotischen Massen erfüllten Abszesse. — In den tiefen Muskellagen auf der linken Seite des Halses und Nackens, ebenso oben links in der Nähe des Halswirbels finden sich eine Anzahl radiär angeordneter eitrig infiltrierter Herde; in dem Eiter zahlreiche hanfkorngroße grünliche Körperchen. Die einander zugekehrten Gelenkflächen des Atlas und Epistropheus und diejenigen des Atlantico-Occipitalgelenks vereitert; auf der linken Seite des letzteren Gelenks fehlt der Knorpelüberzug. Die Knochenoberfläche der Nachbarschaft in weitem Umfange eitrig infiltriert, besonders am Keilbeinkörper, bis zum Dorsum sellae turcicae. Von der linken Hälfte des Atlantico-Occipitalgelenks läßt sich die eitrige Infiltration sehr deutlich nach der linken Seite der Hinterhauptsschuppe und der Hinterfläche des Warzenfortsatzes bis zur Incisura mastoidea verfolgen. Überall ist die betroffene Knochenoberfläche rauh und vom Perioste entblößt. In der Operationshöhle schlechte Granulationen. Das bei der Operation freigelegte Foramen mastodieum mit einem rotbraunen Thrombus verschlossen. Im linken Sinus sigmoideus ein festhaftender hellgelber Thrombus. Linke Tuba normal. Von der Paukenhöhle führt nach der Incisura mastoidea ein — operativ nicht eröffneter — feiner Fistelgang. — Bei der mikroskopischen Untersuchung wurde in Serienschnitten der linken Tonsille keine Aktinomykose gefunden; Lymphfollikel ohne pathologische Veränderungen. Das peritonsilläre und Muskelgewebe erwies sich als eitrig infiltriert und zeigte einige Herde, die für Aktinomyces gehalten wurden. Ebenso fand sich typische Aktinomykose in osteomyelitischen Herden aus der Umgebung der linken A. vertebralis und in der Wand der letzteren. Wie die von ihm als vorliegend betrachtete Infektion des Mittelohrs zustande gekommen ist, läßt Beck unentschieden, er neigt jedoch zu der Ansicht, daß sie vom peritonsillären Gewebe ausgegangen ist.

Aus dem Operations- und Sektionsberichte erhellt keineswegs, daß im Mittelohre Aktinomykose bestand. Weder der Warzenfortsatz noch der Paukenhöhleninhalt wurden mikroskopisch untersucht. Makroskopisch wurde sogar bei der ersten Operation Aktinomykose in den Zellen des Warzenfortsatzes bis zum Antrum hin ausgeschlossen. Im Berichte über die 4 Wochen später vorgenommene Totalaufmeißelung wird nur erwähnt, daß „jede Spur erkrankten Knochens“ entfernt wurde. Daß an einem größeren Bezirke der Warzenfortsatzoberfläche aktinomykotischer Gewebszerfall bestand, auch daß die Incisura mastoidea, welche aktinomykotische Periostitis zeigte, durch eine Fistel mit der Pauke kommunizierte, läßt die spezifische Affektion des Mittelohrs wohl möglich erscheinen, beweist sie aber durchaus nicht. Ort und Verlaufsrichtung des fistulösen Durchbruchs sprechen vielmehr trotz Anamnese und Trommelfellbefund dafür, daß die Fistel einer älteren Mittelohrkaries ihre Entstehung verdankte, und es liegt die Annahme nahe, daß die anscheinend vom peritonsillären Bindegewebe ausgegangene Propagation des aktinomykotischen Prozesses erst sekundär zu dem Ohrleiden hinzutrat. Wäre in der Paukenhöhle und im Warzenfortsatze Aktinomykose festgestellt worden, dann käme als mutmaßlicher Infektionsweg die Mittelohrfistel in Betracht. Fröse.

VIII.

Aus der Kgl. Universitäts-Ohrenklinik zu Halle a. S. (Direktor Geh. Rat Prof. Dr. H. Schwartze).

Beiträge zur operativen Freilegung des Bulbus venae jugularis.

(Fortsetzung).

Von

Dr. Laval,
fr. Hilfsassistent der Klinik, jetzt Ohrenarzt in Magdeburg.

Fall I. Oskar Schönfeld, 9 Jahre alt, aus Halle a. S.; aufgenommen am 11. April 1904, entlassen am 15. Juli 1904.

Anamnese: Beginn mit Ohrschmerzen links vor vier Wochen, bald darauf Ohreiterung, seit einigen Tagen erneute Kopfschmerzen, Fieber und Mattigkeit. Schmerz in und hinter dem linken Ohre, Ohrensausen. Da auch Schwellung hinter dem Ohre aufgetreten ist, wird der Patient der Klinik zugeführt.

Status praesens: Schwächlicher, anämischer Knabe, macht den Eindruck eines Schwerkranken. Herz und Lungen ohne Besonderheiten, geringe Milzschwellung, sämtliche Reflexe erhalten, Pupillen gleich groß, reagieren prompt, kein Nystagmus, Augenhintergrund ohne Besonderheiten. Urin normal. Temperatur 39,8.

Umgebung des Ohres: Geringe Anschwellung hinter dem linken Ohre. Schmerzen bei Druck in der ganzen Ausdehnung des Proc. mast., besonders hochgradig in der Gegend des Emissarium.

Gehörgang- und Trommelfellbefund: Links: Gehörgang weit, Trommelfell hinten oben vorgewölbt und gerötet, vorn unten in der Nähe des Umbo verklebte Perforation, kein Eiter im Gehörgang. Rechts: Otitis externa.

Hörprüfung: Rinne beiderseits positiv. Flüstersprache rechts 1 m, links ½ m. Fis^4 beiderseits normal, c^1 nicht lateralisiert.

Diagnose: Akute Mastoiditis, Sinusthrombose.

Auf Parazentese des Trommelfells entleert sich etwas dünnflüssiger Eiter.

12. April. Typische Aufmeißlung links: Weichteile etwas speckig infiltriert. Corticalis blutreich. Im Antrum und Aditus dünnflüssiger grüngelber Eiter. Nach Wegnahme der Spitze des Proc. mast. zeigen sich auch die in der Tiefe freigelegten Zellen eitrig infiltriert. Freilegung des Sinus vom Knie bis zum Bulbus hin. An der Einmündungsstelle des Emissarium, sowohl auf diesem wie auf dem Sinus, fibrinöse Auflagerungen in geringer, kleinbohnengroßer Ausdehnung. Sinuswand etwas verfärbt. Bei Sondierung gelangt man hier in eine Fistelöffnung des Sinus, es quillt nur wenig Blut nach der Herausnahme der Sonde hervor. Nach Jugularisunterbindung Spaltung des Sinus in der ganzen freigelegten Länge. Vom Sinus transversus her starker Blutstrom, dagegen unterhalb der Einmündung des Emis-

sarium eitrig zerfallener obturierender Thrombus, der mit dem scharfen Löffel entfernt wird, darauf Blutung vom Bulbus her. Tamponade. Verband.

Abends 39,8. Patient hat die Operation gut überstanden.

13. April. Temperatur normal, Puls 90, Euphorie.

16. April. Temperatur dauernd normal, Puls 68, Patient schläft viel, Appetit befriedigend.

18. April. Temperatur 37,1, Puls 100. Erster Verbandwechsel. Bei Entfernung des nach dem Bulbus zu eingeführten Tampons keine Blutung, peripher geringe Blutung, weshalb ein Teil des Tampons liegen bleibt. Wunde sieht gut aus, beginnt zu granulieren, Gehörgang trocken.

19. April. Abendtemperatur 37,9.

20. April. Verbandwechsel. Temperatur 37,1, Puls 90. Wunde granuliert, sieht gut aus. Tampon nach dem Sinus transversus gelockert. Nach dem Bulbus zu steht im Sinus kein Eiter. Appetit und Allgemeinbefinden gut.

21. April. Abendtemperatur 38,0.

22. April. Temperatur 36,7. Verbandwechsel. Wunde sieht gut aus. Tampon aus dem Sinus transversus entfernt, keine Blutung. Am Halse zwischen beiden Wunden eine geschwellte Lymphdrüse.

23. April. Abendtemperatur 37,8, Puls 93.

24. April. Abendtemperatur 37,2. Verbandwechsel. Wunde sieht gut aus, Drüse am Halse vergrößert, feuchter Verband mit Burowscher Lösung.

25. April. Temperatur 38,7.

26. April. Temperatur 37,1. Da beim Verbandwechsel in der Tiefe Eiter vom Bulbus her hervorquillt, wird die Jugularis gespalten. Ausfluß von Eiter. Durchspülung gelingt nicht. Drainage der Jugularis. Anurie, feuchtwarmer Umschlag auf den Unterleib.

27. April. Temperatur 38,7. Verbandwechsel. Aus der Jugularis kein Eiter, dagegen quillt vom Bulbus her gelber Eiter nach Entfernung des Tampons hervor. Durchspülung nicht möglich. Abendtemperatur 40.

28. April. Temperatur 37,9, Puls 114. Patient klagt über Kopfschmerz, Schmerzen in der Nackengegend. Geringer Nystagmus. Linksseitiger pleuritischer Erguß. Probepunktion ergibt trübe diplokokkenhaltige Flüssigkeit, ungefähr 40 ccm. Bulbusoperation: Freilegung des Bulbus und der Vena jugularis interna. Aus dem Bulbus wird ein fester Thrombus entfernt. Die Wandung der Jugularis ist gelbgrün verfärbt, die ganze Umgebung sulzig, infiltriert und geschwollen. Temperatur nachmittags 38,0, Puls 110, Kopfschmerz noch vorhanden, deshalb Eisblase.

29. April. Temperatur 38,1, Puls 122, pleuritisches Exsudat zurückgegangen, wo gestern Dämpfung, heute pleuritische Reibegeräusche.

30. April. Temperatur 37,6, abends 39,1, Puls 112. Kopfschmerz. Appetit befriedigend.

2. Mai. Temperatur 36,7, Puls 112. Kopfschmerzen geschwunden, links hinten unten schwache pleuritische Reibegeräusche. Atemgeräusch nicht abgeschwächt.

3. Mai. Verbandwechsel. Wunde reinigt sich, die Umgebung der Wunde noch derb infiltriert, in der Unterkieferwinkelgegend vereinzelte geschwollene Drüsen. Links hinten unten über der Lunge ist pleuritisches Reiben noch zu hören. Keine Abschwächung des Atemgeräusches. Unterhalb der alten Punktionsstelle eine etwa zwei Querfinger breite Schallabschwächung. Geringer Hustenreiz. Temperatur fällt allmählich.

6. Mai. Abends wieder hohe Tempetatur, morgens Abfall um etwa 2°. Lungenbefund unverändert. Nochmalige Probepunktion im zehnten Interkostalraum ergibt nur wenige Tropfen schleimig-blutiger Flüssigkeit.

8. Mai. Das Eiterfieber besteht fort. Keine Änderung im Befund.

10. Mai. Bei Druck auf die linke Parotis entleert sich aus einem Fistelgang reichlich rahmiger Eiter in die Operationshöhle. Tamponade des Ganges. Temperatur fällt ab.

12. Mai. Verbandwechsel. Heute entleert sich aus einem Gange, der nach der Wirbelsäule führt, viel rahmiger Eiter. Narkose. Es werden zwei

Senkungsabszesse gefunden, von denen der eine zwischen Querfortsatz des Atlas und Hinterhaupt, der andere bis vor die Wirbelkörper zu verfolgen ist. Reichliche Eiterentleerung. Tamponade.

13. Mai. Abendtemperatur wieder höher. Aus beiden Eitergängen reichliche Eiterentleerung, Erweiterung der Gänge, sodaß aus beiden eine Höhle wird. Entfernung des rauh sich anfühlenden Querfortsatzes des Atlas. Auch an der vorderen Fläche des Wirbelkörpers ist rauher Knochen zu fühlen. Bei der Untersuchung der hinteren Rachenwand per os fühlt sich dieselbe ödematös an, keine besondere Vorwölbung daselbst. Drain, trockener Verband.

15. Mai. Heute entleert sich auch aus dem unteren Wundwinkel reichlich Eiter. Daselbst ein Fistelgang, der hinter der Articulatio sterno-clavicularis nach der Pleurakuppel führt, ohne dieselbe zu erreichen. Digitale Erweiterung des Ganges, Tamponade aller Buchten und Gänge. Temperatur unverändert hoch. Puls beschleunigt, mittelkräftig, regelmäßig.

19. Mai. Temperatur ist allmählich gefallen. Im Befund der Wunde keine Änderung. Die rechte Pupille erscheint heute weiter als die linke, zeigt aber gute Reaktion. Puls beschleunigt. Über den Lungen normaler Befund. Geringer Dekubitus infolge häufigen Bettnässens.

25. Mai. Temperatur heute normal. Die Eiterabsonderung ist geringer geworden. Wohlbefinden.

5. Juni. Temperatur meist normal geblieben. Die Eiterabsonderung ist wesentlich geringer geworden. Der Fistelgang am unteren Wundwinkel hat sich geschlossen. Auch die große Wundhöhle, die nach der Wirbelsäule zu und hinter den Ösophagus führte, ist bedeutend kleiner geworden. Dekubitus geheilt. Die rechte Pupille ist noch weiter als die linke. Deutliche Facialisparese rechts.

12. Juni. Wunde hat sich in den letzten Tagen auffallend verkleinert, nur noch geringe Eiterabsonderung. Temperatur normal.

22. Juni. Wunde bis auf eine kleine Stelle verheilt. Pat. steht auf.

15. Juli. Wunde ist seit mehreren Tagen fast vernarbt. Die linke Halsseite erscheint durch partielle Atrophie der Muskulatur abgeflacht; der Querfortsatz des Atlas springt etwas vor. Mittelohr trocken. Flüstersprache rechts 7, links 6 m.

Mai 1905. Patient stellt sich wieder vor, da durch kleine Verletzungen sich nässende Exkoriationen auf der Narbe gebildet haben. Die Exkoriationen heilen schnell unter Pulverbehandlung. Außer der umfangreichen Narbe, die in der Höhe des Ohrläppchens 3 cm breit ist, ist eine Atrophie des Musculus sternocleidomastoideus und eine Volumabnahme der seitlichen Halsmuskulatur zu konstatieren. Sie ist auf die operative Freilegung der Senkungsabszesse zurückzuführen. Eine weitere Folge besteht darin, daß durch das Überwiegen der rechtsseitigen Nackenmuskulatur eine Drehung des Kopfes gegen die Halswirbelsäule nach rechts und dadurch eine leichte Prominenz des linken Processus transversus Atlantis nach seitlich hinten bedingt ist. Der Kopf ist in seinen Bewegungen unerheblich eingeschränkt, Arme und Schultern völlig frei. Die Facialisparese ist geheilt. Der funktionelle Befund des Ohres ist normal. Die Facialisparese ist völlig verschwunden.

Epikrise. In der auf die Jugularisunterbindung und Sinusoperation folgenden Woche war im Beginn ein völliger Abfall der Temperatur zur Norm zu konstatieren, dann aber folgte innerhalb weiterer 8 Tage mit etlichen Remissionen ein allmählicher Anstieg, der am 27. April 40° erreichte. Gleichzeitig kam eine ausgesprochene Metastase in Form eines pleuritischen Exsudats zur Beobachtung. Es war daher zu vermuten, daß an irgend einer Stelle des infizierten Gefäßbezirks noch ein Eiter-

herd vorhanden war, für den trotz der bisherigen weit zentralwärts durchgeführten Sinusfreilegung kein genügender Abfluß vorhanden, der vielmehr in weiterer Ausdehnung begriffen war. Der Kopfschmerz, der besonders in die Nackengegend verlegt wurde, zumal der wiederholt negative Ausfall des Durchspülungsversuchs von der Jugularis her, wies auf Bulbusthrombose hin. Wir entschlossen uns daher zu der radikalen Bulbus- und Jugularisfreilegung. Aber auch trotz der Operation hielt das Eiterfieber, wenn auch in geringerer Höhe, noch über drei Wochen an. Die Ursache waren mehrere Senkungsabszesse, die bei der Operation noch nicht erkannt werden konnten und bei der körperlichen Reduktion des Patienten sich allmählich ausgedehnt hatten. Von Interesse sind besonders die Senkungen nach hinten zwischen Processus transversus Atlantis und Hinterhauptsschuppe und nach vorn hinter der Parotis hindurch nach dem Prävertebralraum.

Bei dem starken Verfall der Körperkräfte des von vornherein schlecht genährten Patienten war die Prognose des Falles ziemlich schlecht. Wir schreiben den schließlichen günstigen Ausgang lediglich der ausgedehnten Bulbus- und Jugularisfreilegung zu; denn diese allein ermöglicht die Beherrschung der durch Senkungsabszesse außerordentlich komplizierten Eiterhöhle.

Die Facialisparese kam erst etwa sechs Wochen nach der Bulbusoperation zur Beobachtung. Sie steht also nicht in Beziehung zu dieser, sondern ist wohl auf Infektion des Nerven durch den vorderen, zum Teil periparotischen Senkungsabszeß zurückzuführen.

Fall II. Carl Berger, 36 Jahre alt, Arbeiter, aus Greppin bei Bitterfeld; aufgenommen am 17. April 1904, entlassen am 14. September 1904.

Anamnese: Bei gleichzeitig bestehendem Schnupfen traten am 10. April heftige Schmerzen im rechten Ohre auf. Dabei klagte Pat. über Sausen, Schwerhörigkeit im kranken Ohre und Schwindel.

Nachdem am Tage vor der Aufnahme in der Poliklinik Parazentese gemacht war, hatten Schmerzen und Schwindel sofort aufgehört.

Status praesens: Kräftig entwickelte Muskulatur, fahle unreine Gesichtsfarbe, Chlorakne mäßigen Grades. Kein Nystagmus, Pupillen gleich groß, reagieren prompt. Herz und Lungen ohne Besonderheiten. Temperatur, Puls und Urin normal.

Ohrbefund: Keine Weichteilschwellung. Druckschmerz an der Spitze des rechten Proc. mast. Gehörgang weit, Trommelfell mäßig gerötet, hinten unten Parazentesenöffnung, aus der eitriges Sekret fließt. Linkes Trommelfell normal.

Hörprüfung: Rinne rechts +. Flüstersprache rechts $^1/_2$ m, Fis$_4$ normal, c^1 nach rechts lateral.

Bei Catheterismus tubae hört man rechts Perforationsgeräusch mit Rasselgeräuschen.

Diagnose: Akute Eiterung rechts.

17. April. Temperatur 36,6. Eisblase hinter das rechte Ohr. Bettruhe.
19. April. Eisblase wird fortgelassen, da die Empfindlichkeit des Proc. mastoid. geschwunden. Sekretion hat etwas nachgelassen.

28. April. Am Abend vorher Temperatur 38,4. Schüttelfrost, Schmerzen in den Zähnen, besonders im rechten Unterkiefer. Eiterretention, deshalb Erweiterung der Parazentesenöffnung.
29. April. Temperatur 37,2, profuse Sekretion. Schmerzen in der Gegend des rechten Emissarium. Eisblase, Bettruhe.
10. Mai. Sekretion hat erheblich nachgelassen, keine Schmerzen mehr.

16. Mai. Pat. lag bis heute in der Filiale und wird heute, da er über Schmerzen im linken Ohre klagt, auf die Station genommen. Linkes Trommelfell gerötet, oben und hinten vorgewölbt. Parazentese, wobei sich etwas dünnflüssiger Eiter entleert. Temperatur 38,6. Geringe Druckempfindlichkeit des linken Proc. mast. Eisblase, Bettruhe.
17. Mai. Temp. 37,9—38,6.
18. Mai. Temp. 37,5—38,6.

19. Mai. Klagen über Kopfschmerzen in der linken Stirngegend und stechende Schmerzen im linken Ohr. Parazentesenwunde klafft weit, spärliche dünne Eiterabsonderung, nicht übelriechend. In der Gegend des linken Planum Ödem, keine sichere Fluktuation, starke Druckempfindlichkeit des ganzen Processus mastoideus. Pupillen beiderseits gleich weit, reagieren prompt. Augenhintergrund normal, kein Nystagmus, keine Sprachstörungen. Gang sicher, kein Schwindel. Reflexe normal. Am rechten Ohre nur geringe Eitersekretion, sonst ohne Besonderheiten. Temperatur 37,6—38,0.
20. Mai. Befund unverändert. Pat. hat schlecht geschlafen, Temperatur 36,7.

Typische Aufmeißlung links. Geringes Ödem des Periosts. Blutpunkte auf dem Planum mastoideum vermehrt. Antrum ziemlich groß, enthält keinen Eiter, aber grünlich mißfarbene eitrig infiltrierte Schleimhaut. Dura wird über dem Aditus freigelegt, da hier Eiter enthaltende Zellen bis an die Tabula vitrea heranreichen. Resektion der Spitze. Es findet sich hier neben mehreren Eiter und geschwellte Schleimhaut enthaltenden Zellen eine zentral gelegene völlig weiße nekrotische Partie der Zellzwischenwände von im ganzen Bohnengröße. Zellen, sämtlich mit mäßig geschwellter, injizierter und mit Eiter bedeckter Schleimhaut ausgekleidet, ziehen weit nach hinten in das Os occipitale hinein und nach oben bis über das Knie des Sulcus transversus hinauf. Senkrechter Weichteilschnitt nach hinten auf den ersten Hautschnitt aufgesetzt. Das Emissarium mastoideum zieht etwa 4 mm Durchmesser haltend, in geschlängeltem Verlaufe durch die erwähnten Zellen hindurch. Bei seiner Freilegung tritt eine mäßige Blutung aus drei kleinen Verletzungen der Wandung ein. Der Sinus sigmoideus, der auffallend weit medialwärts liegt, wird in der Ausdehnung einer Bohne freigelegt, seine Wand ist weißlich verdickt, aber glatt. Tamponade, Fixationsnähte, Verband. Temp. abends 37,1, nachts 39,7—38,2.
21. Mai. Temp. 37,6—38,8, nachts bis 38,5.
22. Mai. Temp. 37,6—38,1. Kopfschmerzen geschwunden, Pat. fühlt sich wohler. Verbandwechsel. Wunde sieht schmierig aus.
23. Mai. Temp. 37,4—38,1, nachts 39,5—39,6—39,7.

24. Mai. Temp. 39,0—39,3. Pat. war in den letzten Nächten sehr unruhig, klagt wieder über Schmerzen in der linken Stirngegend und außerdem über Klopfen in der Operationswunde. An den Augen normaler Befund. Beklopfen des Kopfes nicht besonders schmerzhaft. Puls beschleunigt (120), regelmäßig und leidlich kräftig. Stuhl in letzter Woche angehalten, sodaß oft Klystier gegeben werden muß.

Sinusoperation: Unterbindung der völlig kollabierten Vena jugularis interna oberhalb der Vena facialis. Weitere Freilegung des Sinus. In der Sinuswand eine Fistel, aus der bräunliche dünnflüssige Jauche quillt. Eröffnung des Sinus und Entfernung von Thrombenmassen mit dem scharfen Löffel. Vom Bulbus her nur spärliche Blutung. Aus dem peripheren Ende ein ungefähr 3 cm langer Thrombus entfernt, dessen zentrales Ende eitrig

zerfallen ist. Darauf sehr kräftige Blutung. Tamponade mit Jodoformgaze. Temperatur nachts dauernd sehr hoch, bis 39,6.

25. Mai. Temperatur 39,0—38,0. Auch sonstiger Befund unverändert. Da eine Durchspülung des Bulbus von der Jugularis her scheiterte, wird zur Bulbusoperation geschritten: Freilegung des graugrünlich verfärbten Bulbus und der Vena jugularis in üblicher Weise Spaltung der Weichteile vom Bulbus her. In letzterem verfärbter zum Teil eitrig zerfallener Thrombus, der sich fast bis zur Unterbindungsstelle der Jugularis erstreckt und im Zusammenhang herausgenommen wird. Exzision der Jugulariswandung bis zum Bulbus hin.

Temperatur, die abends 39,3 erreicht, fällt nachts allmählich ab bis 37,5.

26. Mai. Temp. 37,3—37,9—38,4—37,1.

27. Mai. Temp. 37,2—38,8—38,9—38,2.

28. Mai. Temp. 37,5—37,7—38,0—37,4.

29. Mai. Temp. 37,4 morgens, noch nicht zur Norm zurückgekehrt. Patient ist sehr unruhig, klagt zeitweise über stechende und klopfende Schmerzen in der Operationswunde. Wundflächen blaß, zum Teil mit schmierigem, nicht besonders übelriechendem Eiter bedeckt. Aus Aditus und Bulbus geringe dünnflüssige Eiterabsonderung. Obstipation hält an. An den Augen keine Abweichung vom Normalen. Reflexe gut vorhanden. Innere Organe gesund. Urin zuerst klar, trübt sich dann leicht, geringe Albumenmenge. Puls beschleunigt, sonst ohne Besonderheiten. Temperatur nachts 37,6—38,1—37,1.

30. Mai. Temp. 37,2—37,8—37,7—37,3.

31. Mai. Temp. 37,4—38,9—39,2—37,4. Jodoformekzem, Verband mit Xeroformgaze.

1. Juni. Temp. 37,4—37,0—36,7.

2. Juni. Temp. 37,3—40,0—40,6—38,8.

3. Juni. Temp. 38,7—39,0—38,6.

4. Juni. Temp. 37,9—38,7—37,5—38,6.

5. Juni. Temp. 38,0—38,0—39,0—37,7. Puls 126, kräftig, regelmäßig.

6. Juni. Temp. unverändert hoch. Puls 96, regelmäßig. Atmung 21, ergiebig und gleichmäßig. Wunde unverändert. Am Skrotum kleine Hautmetastase. Spaltung, es entleert sich Eiter. Nachts starke Schweiße, doch kein Schüttelfrost.

8. Juni. Temp. 37,4—39,0—39,1—37,9. Nachmittags Schüttelfrost von einigen Minuten Dauer. Wunde am Skrotum fast verheilt, die am Ohr ohne Besonderheiten. Patient klagt über Schmerzen rechts vom Manubrium des Brustbeins, ausstrahlend nach der rechten Schulter. Unterhalb des rechten Sternoclaviculargelenks eine markstückgroße Anschwellung, sehr druckempfindlich, keine Fluktuation. Hydropathischer Verband.

9. Juni. Temp. 38,1—38,9—39,5—38,9—38,3. Schüttelfrost.

10. Juni. Temp. 38,7—39,2—39.0—38,4—37,5. Schüttelfrost, 20 Minuten anhaltend. Puls 126, kräftig. Atmung etwas beschleunigt, regelmäßig.

13. Juni. Temp. 36,8—40,4—38,9. Nachdem die Temperatur in den beiden letzten Tagen fast normal gewesen, heute wieder Schüttelfrost, ½ Stunde lang, starker Schweiß. Skrotalwunde geheilt, Anschwellung am Sternoclaviculargelenk nicht verändert. Probepunktion negativ, innere Organe ohne Besonderheiten.

17. Juni. Seit 4 Tagen hohe Temperaturen, morgens zwischen 38 und 39°, abends zwischen 39 und 40°, am 14. und heute Schüttelfrost. Patient sieht sehr elend aus. Puls meist 120, kräftig und regelmäßig. Atmung ohne Besonderheiten, ebenso Wunde am Ohr. Die Anschwellung am rechten Sternoclaviculargelenk ist zurückgegangen. Einspritzung von 3 ccm Menzerschen Streptokokkenserum. Temperatur 38,9—40,2—39,5—37,9°.

18. Juni. Temperatur 38,1—39,4—39,1—38,5—37,7°, 5 ccm Serum.

19. Juni. Temperatur 37,0—37,8—39,1—37,8°, 5 ccm Serum.

20. Juni. Temperatur 38,0—38,4—39,2—37,3—38,5°, seit dem 17. Juni keine Schüttelfröste mehr, Befinden unverändert.

21. Juni. Temperatur 38,0—38,4—37,6—39,2—37,0°.
22. Juni. Temperatur 37,3—38,3—39,4—38,8—36,9, 10 ccm Serum.
23. Juni. Temperatur 37,3—39,4—40,1—40,3—38,5. Heute wieder leichter Schüttelfrost, eine Viertelstunde dauernd, starker Schweiß. Patient will sich heute im allgemeinen wohler fühlen.
27. Juni. Temperatur etwas gefallen, zwischen 36,8 und 39,5°. Schüttelfrost nicht wieder aufgetreten. Leidliches Wohlbefinden.
30. Juni. Temperatur weiter gefallen, hat 38,8° nicht überschritten. Patient ist ruhiger und fühlt sich wohl. Wunde heilt langsam; reichlicher Appetit.
10. Juli. Seit dem 1. Juli halten sich die Morgentemperaturen dauernd unter 37,0°, abends wurde 38,6° meistens überschritten.
20. Juli. Patient ist seit etwa 5 Tagen so gut wie fieberfrei, er steht auf. Wunde granuliert stark, aus der Gegend des Bulbus noch Eiterabsonderung.
5. August. Aus der Gegend des Bulbus noch stärkere Eiterabsonderung.
30. August. Bulbus granuliert jetzt zu, Aditusöffnung bleibt bestehen. Weil sich hier Eiter entleert, wird vom Gehörgang aus durchgespült.
14. September. Wunde völlig fest vernarbt, bis auf geringe Granulationen im Aditus, chronische Eiterung nach dem Gehörgang. Patient wird entlassen und poliklinisch weiter behandelt.
Mai 1905. Patient hat sich dauernd nur einmal in drei Wochen vorstellen können. Die chronische Eiterung ist daher noch nicht völlig ausgeheilt, doch besteht nur geringe, etwas fötide Sekretion. Der Aditus ist geschlossen, der Hautüberzug zeigt hier nur einige oberflächliche Granulationen. Die Narbe ist im übrigen fest und glatt. Patient behauptet, nur ganz leichte Arbeit tun zu können. Die Bewegungen seines linken Armes sind nur unerheblich beim Heben desselben eingeschränkt. Der Sternocleidomastoideus ist mäßig atrophiert, ebenso in noch geringerem Maße die vorderen Partieen des Cucullaris. Patient aggraviert augenscheinlich. Hörweite für Flüstersprache rechts 5 m, links ½ m.

Epikrise. Während die rechtsseitige Ohreiterung, obwohl sie von längerem Fieber und einem Schüttelfrost begleitet war, bei etwa vierwöchiger Dauer abklang, führte die interkurrente linksseitige Eiterung zu lebengefährdenden Komplikationen. Die am 5. Fiebertage vorgenommene typische Aufmeißelung deckte eine ausgedehnte eitrige Entzündung der Zellen des umfangreichen Warzenfortsatzes auf, die bereits zur partiellen Knochennekrose geführt hatte. Unsere Hoffnung auf Abfall des Fiebers, gestützt auf den günstigen Befund bei der probatorischen Sinusfreilegung, erfüllte sich nicht, so daß nach 4 Tagen die Sinusoperation notwendig wurde. Sie deckte eine ausgedehnte jauchige Thrombose im unteren Teil des Sinus sigmoideus auf. Die Operation ließ das schwer gestörte Allgemeinbefinden und die Temperatur unbeeinflußt, so daß die gründliche Freilegung des infizierten Gefäßbezirks, Bulbus und Jugularis, erforderlich war, da ein Versuch, die in diesen steckenden jauchigen Thromben durch Durchspülung zu entleeren, scheiterte.

Diese ausgiebige Operation hatte jedoch nur den vorübergehenden Erfolg, die Temperatur für 6 Tage unter 39° sinken zu lassen. Dann traten wieder häufige Steigerungen bis über

40° auf, Schüttelfröste und Metastasen (in der Skrotalhaut und in der Umgebung des Sternoclaviculargelenks), das Bild der schwersten Pyämie, bei der lediglich der stets leidliche Appetit und die dauernde Intaktheit der inneren Organe uns einen schließlichen günstigen Ausgang hoffen ließ. Die Ursache für dieses Fortdauern der pyämischen Erscheinungen durch 6 Wochen hindurch ist in einer septischen Thrombose der in den Bulbus einmündenden Sinus und Venen zu suchen. Denn hierhin in den Bulbus brachen schließlich die einschmelzenden Thrombosen sich Bahn und verursachten noch lange Zeit hindurch bis zum 5. August stärkere Eiterabsonderung an dieser Stelle. Nur die ausgedehnte Freilegung des Bulbus mit der Jugularis ermöglichte die genaue Überwachung und das lange Offenhalten dieses wichtigsten Teiles der Operationsrinne bis zum Versiegen der Sekretion.

Welchen Einfluß das Menzersche Streptokokkenserum auf den schließlichen Ausgang dieser schweren Pyämie gehabt hat, steht dahin. Die Infektion hatte bereits bei guter Herztätigkeit und leidlichem Appetit 4 Wochen gedauert, ernstere Komplikationen fehlten, die Abflußverhältnisse waren durch die Operation die denkbar günstigten, die Prognose daher ad meliorem partem vergens. Immerhin läßt sich schon in der ersten Woche nach Beginn der Serumtherapie ein Abfall besonders der Morgentemperaturen konstatieren, wenngleich noch einmal 40,5° erreicht wurde und noch ein Schüttelfrost auftrat. Bis zur gänzlichen Entfieberung vergingen noch etwas über 3 Wochen.

Fall III. Willy Ochse, 7 Jahre alt, aus Querfurt; aufgenommen 13. November, gestorben 18. November 1904.

Anamnese: Seit zwei Jahren stinkender Ausfluß aus dem linken Ohre, über die Ursache können die Eltern keine genauen Angaben machen. Die Eiterung hat dem Patienten niemals Beschwerden gemacht. Seit dem 6. dieses Monats plötzlich Schmerzen hinter dem Ohre und heftige Schwindelanfälle. Seit dem 11. Schwellung hinter dem Ohre. Am 12. und 13. mehrere Schüttelfröste. Appetit und Allgemeinbefinden sehr schlecht.

Status praesens: Sehr blaß aussehendes, schlecht genährtes, schwer krankes Kind. Innere Organe ohne Besonderheiten. Puls sehr klein, 156. Im Urin kein Eiweiß und kein Zucker. Allgemeine Hyperästhesie, Opisthotonus. Schwindel objektiv nachweisbar, Patient fällt beim Laufen nach links. Pupillen gleich weit, reagieren prompt, kein Nystagmus, die Venen des Augenhintergrunds etwas stärker gefüllt, Papillen scharf umgrenzt. Temperatur 39,4°.

Ohrbefund: Die Gegend hinter dem Ohre, besonders nach der Spitze zu, mäßig ödematös und stark druckempfindlich. Fluktuation nicht nachweisbar. Die ganze Halswirbelsäule druckempfindlich, keine Spannung der Nackenmuskulatur. Rechtes Trommelfell getrübt. Links: Gehörgang durch Senkung der hinteren oberen Gehörgangswand stenosiert, durch den Spalt dringt fötider Eiter. Im Hintergrunde mehrere kleine Granulationen und viel macerierte Epidermis.

Hörprüfung nicht ausführbar.

Therapie: Bettruhe, Eisblase. 7 Uhr nachmittags Schüttelfrost, darauf 40,4°. Temperatur fällt nachts bis 38,9°, Puls 156.

14. November. Temperatur 39,0°, Puls 152.

Lumbalpunktion ergibt klaren, unter erhöhtem Druck stehenden Liquor.

Totalaufmeißelung links: Weichteile speckig infiltriert. Entleerung eines subperiostalen, etwas über bohnengroßen Abszesses, der sich bis unter die Insertion des M. temporalis erstreckt. Nach Ablösung des häutigen Gehörgangs läßt sich feststellen, daß der knöcherne Gehörgang in ungefähr Linsengröße von Cholesteatom durchbrochen ist. Sämtliche Mittelohrräume sind von einem großen zerfallenen Cholesteatom ausgefüllt, das bis an die Dura der mittleren Schädelgrube heranreicht, diese muß daher in großer Ausdehnung freigelegt werden. Von Ossiculis nur Hammerrest vorhanden. In der Spitze freier Eiter. Außerdem quillt aus der Gegend des Sinus Eiter hervor. Fortnahme der Sulcuswand. Der Sinus ist von grüngelbem Eiter umspült, sieht grünlich aus und füllt den Sulcus nicht aus.

Jugularisunterbindung. Freilegung des Sinus in großer Ausdehnung, Inzision und Spaltung. Aus beiden Enden werden eitrig zerfallene Thrombenmassen mit dem scharfen Löffel entfernt. Vom Bulbus her keine Blutung, spärliche Blutung aus dem Sinus transversus. Plastik, keine Naht.

Während der Operation starke Herzschwäche, Kampherinjektion. Nach der Operation trinkt Patient mehrmals heiße Milch und heißen Wein, darauf Besserung der Herztätigkeit. Temperatur fällt allmählich bis 36,5°.

15. November. Patient hat eine ruhige Nacht gehabt. Allgemeinbefinden und Appetit entsprechend gut. Klagen über Schmerzen im rechten Ellenbogengelenk, Schwellung ist jedoch nicht nachweisbar: Fixierender Schienenverband. Temperatur 37,8—37,7—38,1—37°, Puls 144, weich.

16. November. Schmerzen im linken Ellenbogengelenk, objektiv nichts nachweisbar: Umschlag mit Salicylspiritus. Temperatur 37,5—38,6—37,0°, Puls 108.

17. November. Patient klagt über Schmerzen im linken Kniegelenk, geringe Schwellung: Fixierender Verband. Sensorium frei, Nahrungsaufnahme gut. Temperatur 37,9—39,6—39,7—39,4°, Puls 110, klein, schnellend, dikrot. Verbandwechsel. Im Mittelohr kein freier Eiter. Bei Lösung des peripheren Sinustampons spärliche Blutung; vom Bulbus her keine Blutung. Bei Druck auf die Jugularisgegend entleert sich kein Eiter aus dem zentralen Sinusteil.

18. November. Morgentemperatur 39,5°, Puls 136, schnellend, klein, regelmäßig, dikrot.

Bulbusoperation. Da in dem zentralen Sinusende jauchiger Eiter stand, und eine Durchspülung von der eröffneten Jugularis her mißlang, wird zunächst in Verfolgung des zentralen Sinusendes der Bulbus freigelegt und von seinen zerfallenen Thrombenmassen befreit. Auch jetzt gelingt es nicht, von hier aus nach der Jugularis interna eine Durchspülung zu machen. Deshalb Versuch, die Jugularis von ihrer Unterbindungsstelle aus nach oben zu verfolgen bis in den Sinus hinein. Eine bei dem Fortknеifen des starken Proc. transversus des ersten Halswirbels mit der Knochenzange entstehende starke Blutung aus der Arteria vertebralis zwang dazu, die Operation zu unterbrechen. Stillung der Blutung mittelst Tamponade. Von Anfang an schlechte Narkose.

Die Herztätigkeit war trotz sparsamsten Chloroformgebrauchs immer schlechter geworden, schließlich ausgesprochener Collaps. Kochsalzinfusion. Einläufe von warmem Wein. Kampherinjektionen. Künstliche Atmung. Trotzdem Tod 1/4 Stunde nach der Operation.

Auszug aus dem Sektionsprotokoll:

Kindliche männliche Leiche in mäßigem Ernährungszustande, Hautdecken blaß, Starre und geringe Flecke vorhanden. Hinter dem linken Ohr

eine ausgedehnte Trepanationswunde, die sich in einem nach vorn offenen flachen Bogen fast bis zur Mittellinie des Halses fortsetzt. Wunde im ganzen 14 cm lang, sie ist tamponiert, Wundränder von gutem Aussehen, sind durch einzelne Nähte zusammengehalten.

Schädeldach entsprechend dünn, Diploe blaß, Dura ziemlich blaß, etwas gespannt, in der Mittellinie mit der Schädelkapsel verwachsen, im Sinus longitudinalis superior flüssiges Blut. Innenfläche der Dura glatt und glänzend. Arachnoidea kaum getrübt, subarachnoideale Flüssigkeit nicht vermehrt. Gefäße der Pia von geringer Füllung. Dura der Basis glatt und glänzend, jedoch ist sie an der linken Felsenbeinpyramide hinten injiziert und von Blutgerinseln bedeckt. Die rechtsseitigen Sinus sind frei, desgleichen der Sinus confluens. In dem Sinus transversus ragt ein peripher entfernter, sonst dunkelroter der Wand nicht anhaftender Thrombus hinein. Die Sinus des linken Schläfenbeins wurden nicht seziert. Die Pia der Basis ohne jede Trübung, Gefäße der Basis zart. Ventrikel nicht erweitert, Ependym zart. Plexus und Tela choroidea blaß, 4. Ventrikel ohne Besonderheiten. Kleinhirn von guter Konsistenz und Zeichnung, Zentralganglien blaß, sonst aber ebenso wie Brücke und Medulla ohne Veränderungen.

Konsistenz des Gehirns ist gut, Blutpunkte mäßig vorhanden. Rinde graurosa und etwas breit. Jugularis links ist am Abgang der Vena facialis unterbunden, der periphere Teil zeigt eine völlig mißfarbene, mit schmierigem Eiter bedeckte Wandung. Das Gewebe um die Jugularis herum ist ödematös und infiltriert. Der zentrale Teil der Jugularis ist völlig frei.

Ferner findet sich: Schlaffes Herz, akuter Milztumor, Nephritis parenchymatosa, Trübung des Leberparenchyms, Anämie.

Sektion des Schläfenbeins: Totalaufmeißelungshöhle mit ausgedehnter Freilegung der Dura der mittleren und hinteren Schädelgrube. Spitze reseziert, Sulcus- und seitlich hintere Bulbuswand entfernt, Sinus bis in den breit übersichtlichen Bulbus gespalten. Im Bulbus der Wand anhaftend, einige grünlichgelbe bröckelige Thrombenreste, Sinus petrosus inferior und die gut entwickelte V. condyloidea posterior auf je 1 bis 1½ cm weit durch mißfarbene Thromben verschlossen. Ersterer mündet dicht unterhalb des Bulbus in den Anfangsteil der Vena jugularis. Der oberste Abschnitt dieses Gefäßes mit gleichartigen Thromben verschlossen, ihre Wandung verdickt, ebenso wie das perivenöse Gewebe infiltriert; von der Schnittfläche kann etwas Eiter abgestrichen werden. Labyrinth intakt.

Epikrise. Dem schweren Krankheitsbilde entsprach der erste Operationsbefund: Jauchig zerfallenes Cholesteatom, jauchiger perisinuöser Abszeß, jauchige Sinusthrombose. Wenn nun zwar ein eklatanter Abfall auf 36,5° am Tage der Operation erzielt wurde, der zum Teil auf den Operationsshok zu beziehen ist, stieg doch die Temperatur von Tag zu Tag staffelförmig mit Remissionen wieder an bis 39,7 und 39,5°. Dazu kamen noch weitere alarmierende Symptome: Schmerzen, zum Teil mit Schwellung verbunden, nach einander in drei Gelenken, die sicher als Metastasen zu deuten sind, dann die äußerst schlechte Herztätigkeit. War diese von Anfang an schwach und bei der ersten Operation so ungenügend, daß bereits energische Maßregeln zu ihrer Beseitigung notwendig wurden, so war der Puls drei Tage später noch immer klein, schnellend, dikrot, 110, am folgenden Tage 136, bei gleichem Charakter. Es war nicht mehr allein

das Bild der Pyämie, sondern einer schweren Septikopyämie, alle Symptome mußten uns dahin drängen, den unzweifelhaft noch vorhandenen ursächlichen Eiterherd völlig freizulegen. Und der konnte nur im Bulbus sitzen, da die Untersuchung der inneren Organe negativ ausgefallen war, und ein Versuch der Durchspülung mit dem Katheter von der eröffneten Jugularis her mißlang. Der schwere Allgemeinzustand dürfte uns nicht abschrecken, da die septikämischen Symptome von Tag zu Tag zunahmen, vielmehr drängte er gerade zur Operation, bei der lediglich zu gewinnen, ohne die alles verloren war. Auch nach der typischen Freilegung des Bulbus in Verfolgung des Sinus, gelang die Durchspülung nicht, so daß noch obturierende Thrombenmassen dicht unterhalb des Bulbus in der Vena jugularis interna zu vermuten waren. Wir schritten daher zur breiten Spaltung aller die Vene bedeckenden Weichteile, da nur so die erstrebte völlige Beseitigung der putriden Thromben erreicht werden konnte. Dieser Eingriff, bei dem gelegentlich der partiellen Resektion des Proc. transversus atlantis eine Verletzung der Arteria vertebralis beobachtet wurde, konnte nicht zu Ende geführt werden. Die Herzaktion war trotz vorsichtigsten Chloroformgebrauchs noch erheblich schlechter, als bei der ersten Operation, so daß größtenteils nur in halber Narkose operiert wurde.

Es fragt sich nun, was als direkte Ursache des nach der Operation trotz energischer Excitantien eintretenden Todes anzusehen ist. Die Verletzung der Arteria vertebralis kommt unseres Erachtens nicht in Betracht, da es gelungen war, die Blutung sofort durch Tamponade zu stillen. Man könnte nur eine gewisse Shokwirkung in Erwägung ziehen. Doch die Sektion klärte den tatsächlichen Sachverhalt auf. Es wurden parenchymatöse Entzündungen der Nieren, Leber, Milz und des Herzens festgestellt, die ganz entsprechend dem klinischen Bilde auf eine schwere Toxinämie hinwiesen. Der Tod ist also, begünstigt von der Chloroformwirkung, auf Versagen des durch Toxine schwer geschädigten Herzens zurückzuführen. Die Beschaffenheit des Inhaltes des Bulbus mit seinen einmündenden Gefäßbahnen und des oberen Jugularisabschnitts, sowie ihres umgebenden Gewebes erklären den Fortbestand der schweren septikämischen Symptome und erhärten die Notwendigkeit der ausgedehnten Operation.

Fall IV. Johannes Bernhard, 14 Jahre alt, Nebra, Breitestr. 75/76; aufgenommen 26. Februar 1905, entlassen am 31. Mai 1905.

Anamnese: Bei einem Schnupfen trat vor 14 Tagen plötzlich nachts Schmerz im Kopf und im linken Ohre auf, der seitdem fast gleichmäßig anhielt und nachts acerbierte. Therapie bestand bis jetzt in Provenzeröltropfen. Es besteht mit dem Pulsschlag synchronisches Ohrensausen, linksseitige Schwerhörigkeit, mäßiger, objektiv nachweisbarer Schwindel, der jedoch wohl größtenteils auf die große Schwäche des Patientenzu beziehen ist.

Status praesens: Eindruck eines Schwerkranken, Blässe, Frösteln, Händedruck kräftig, Pupillen-, Patellar- usw. Reflexe normal, ebenso der Augenhintergrund. Keine motorischen Lähmungen, keine Hyperästhesie. Schädel beim Beklopfen, außer der linken Regio postauricularis, nicht empfindlich. Herztöne dumpf, aber rein, Puls 120, Temperatur 39,4°, Lungen ohne Besonderheiten, Milzdämpfung überragt den Rippenbogen um 2½ Querfinger. Halswirbelsäule bis zum 4. Wirbel herab druckempfindlich. Urin frei von Zucker und Eiweiß.

Ohrbefund: Leichte Schwellung und Rötung in der linken hinteren Ohrfalte, Planum, Gegend des Emissarium, besonders der Spitze druckschmerzhaft, Lymphknoten am Kieferwinkel schmerzhaft, geschwellt. Rechts: Gehörgang und Trommelfell normal. Links: Gehörgang diffus mäßig geschwellt und im medialen Drittel hyperämisch. Trommelfell geschwellt, stark gerötet, hinten oben vorgewölbt, Hammergriff nicht differenzierbar.

Hörprüfung: Rinne: Rechts + links —. Flüstersprache rechts 6 bis 7 m, links 20 cm. Fis^4 rechts normal, links bei Kuppenanschlag, c_1 stark nach links lateralisiert (vom rechten Proc. mastoideus).

In der Nase abheilende Coryza, Zunge belegt, Schleimhäute des Gaumens und Schlundes blaß.

Therapie. 26. Februar. Parazentese, Eisblase hinter das Ohr, Bettruhe, Temperatur geht nachts bis auf 38,3° zurück.

27. Februar. Temperatur 38,8—40,4—40,6—39,6°.

28. Februar. Temperatur 38,5—40,6—39,2°. Typische Aufmeißelung: Weichteile und Corticalis normal. Nach Fortnahme der Corticalis quillt etwas Eiter hervor. Eröffnung des Antrum, das frei von Eiter, wobei die Dura in etwa Linsengröße freigelegt wird. Freilegung des Sinus sigmoideus mit Wegnahme der mit eitrigen Zellen durchsetzten Spitze. Perisinuöser Abszeß. Die Sinuswand ist im oberen Teile mit dickem Granulationspolster bedeckt. Weitere Freilegung des Sinus nach oben und des angrenzenden Teiles des Transversus, der auch mit dickem Granulationspolster bedeckt ist, wobei oberhalb der Umbiegungsstelle ein kleiner Extraduralabszeß eröffnet wird. Dura daselbst mit fibrinösen Auflagerungen bedeckt, keine Fistel, Tamponade, Verband.

1. März. Temperatur 38,9—39,7° vormittags. Es wird daher zunächst die Probepunktion des gestern weit freigelegten Sinus gemacht, es dringen nur einige Tropfen Blut heraus. Deshalb Jugularisunterbindung und Sinusoperation. Spaltung des Sinus. Von oben und unten kräftiger Blutstrom. Thrombus nicht gefunden. Tamponade. Eine provisorische Naht. Patient fühlt sich nach der Operation sehr schwach. Puls 112, klein, regelmäßig, Temperatur 37,8°. Nachdem Patient einige Tassen heiße Milch und Wein getrunken, tritt gegen Abend erhebliche Besserung des Allgemeinbefindens ein. 6 Uhr nachmittags mäßiges Nasenbluten von etwa 5 Minuten Dauer. Temperatur nachts 39,5—39,7—37,9°.

2. März. Temperatur 37,5—38,3—38,6—38,4°. Puls regelmäßig, etwas gespannt, 100. Respiration 20. Nahrungsaufnahme gut. Sensorium frei. Keine Druckempfindlichkeit der Halswirbelsäule mehr.

3. März. Temperatur 38,6—38,0—37,9—39,3.

4. März. Gegen Mittag Temperatursteigerung bis 40,2°, Puls 104, Respiration 28. Klagen über Schmerzen in der linken Stirn- und Kopfhälfte. Niedrigste Temperatur 39,4° gegen Morgen.

5. März. Verbandwechsel. Lösung beider Sinustampons ohne Blutung. Bei Druck auf die seitliche Halsgegend entleert sich kein Sekret aus dem zentralen Sinusteil. Im Gehörgang kein Eiter, im Antrum nur wenig Schleimeiter. Temperatur 38,8—40,2°.

6. März. Temperatur 38,0—40,2°. Deshalb Bulbusoperation: Schwärzliche Thrombenmassen im Bulbus. Thrombus aus dem Sinus transversus entfernt. Nach der Operation Puls sehr klein, schnellend, 120, Respiration 38. 3/4 l physiologische Kochsalzlösung subkutan. Patient erholt sich bald wieder. Temperatur nachts 37,9°.

7. März. Patient hat in der Nacht nur wenig geschlafen, er klagt über dumpfen Schmerz in der linken Kopfhälfte. Nahrungsaufnahme gut; Sehnen- und Hautreflexe normal, Pupillen gleich weit, reagieren prompt. Augenhintergrund ohne Besonderheiten (Universitäts-Augenklinik). Lunge normal, Puls 120, Respiration 20, Temperatur 36,8—38,9—37,3°.

8. März. Temperatur 36,7—39,1—37,7°.

9. März. Verbandwechsel. Entfernung eines teilweise zersetzten Thrombus vom Dach des Bulbus in Größe einer Erbse. Lösung des peripheren Tampons, spärliche Blutung. Milzdämpfung überragt zwei Querfinger breit den Rippenbogen. Kopfschmerz unverändert. Temperatur 37,2—37,6—37,1°.

10. März Temperatur 36,5—37,6—36,9°.

11. März. Verbandwechsel. Bulbus gut übersichtlich, vollkommen frei von Sekret. Lösung des peripheren Sinustampons ohne Blutung. Die Kopfschmerzen fast ganz geschwunden. Keine Infiltration der Halsmuskulatur. Temperatur steigt abends bis 39,9°.

12. März. Temperatur 38,3—39,7—38,6°. Patient klagt wieder über dumpfen Kopfschmerz.

13. März. Patient gibt an, daß er doppelt sähe. Abducensparese rechts. Gleichnamige Doppelbilder. Augenhintergrund normal, kein Ödem der Augenlider. Allgemeinbefinden leidlich, Appetit gut. Temperatur 37,7—39,3—37,4°.

14. März. Patient sieht Doppelbilder in 20 cm Entfernung, geringer Strabismus convergens. Temperatur 37,5—36,6—39,6°.

15. März. Doppelbilder in 1 m Entfernung. Temperatur 38,8—38,5—40,1°.

16. März. Temperatur 38,8—37,2—39,9°.

17. März. Temperatur zur Norm abgefallen, 38,3—36,6—36,8°. Doppelbilder in 1/2 m.

18. März. Temperatur tags normal, steigt nachts bis 38,5°.

19. März. Temperatur 37,5—39,5—37,4°. Es besteht noch Kopfdruck.

20. März. Doppelbilder in 1/2 m. Nahrungsaufnahme vorzüglich. Temperatur bis zum 23. normal, an diesem Tage 39,0° gegen Morgen.

24. und 25. März. Temperatur wieder hoch zwischen 37,9 und 39,5°.

26. bis 28. März. Temperatur normal.

29. März. Plötzlicher Anstieg bis 39,8° ohne deutlichen Schüttelfrost. Ordination: Chinini hydrochlorici 0,2 g täglich.

30. März. Temperatur 37,0—39,5—37,4°.

31. März. Temperatur 36,0—39,8—37,0°. 7 Uhr nachmitags Schüttelfrost von 5 Minuten Dauer, darauf 39,8°. Über der rechten Lunge, unterhalb des Skapularwinkels einige mittelblasige Rasselgeräusche. Keine Dämpfung. Stimmfremitus beiderseits gleich. Respiration 26. Doppelbilder in 1 m. Augenhintergrund normal.

Von da hält sich die Temperatur in Form einer remittierenden pyämischen Kurve dauernd bis zum 10. April hoch, sie zeigt Tagesschwankungen zwischen 40,2 und 36,6°.

2. April Leichter Schüttelfrost von kurzer Dauer, danach 39,8. Außer einigen wenigen Rasselgeräuschen an der oben erwähnten Stelle an den Lungen nichts nachweisbar. Täglich 0,2 Chinin. Subjektives Befinden sehr gut.

4. April. Die retroaurikuläre Wunde sieht sehr gut aus. An Stelle der mißfarbenen Granulationen am Knie des Sinus transversus sind überall frischrote, leicht blutende aufgetreten, der gut aussehende Bulbus wird durch Tamponade noch offen gehalten. Ohr trocken. Lungen ohne Besonderheiten. Doppelbilder in 1/2 m.

16. und 17. April überschreitet die Temperatur 38° und zwei, bezw. ein

Zehntel Grad. Am 18. April wird 38,0° noch einmal gemessen, sonst vom 11. April ab normale Temperatur. Patient erholt sich sichtlich.

29. April. Keine Doppelbilder mehr. Operationswunde schließt sich.

5. Mai. Bulbus durch Granulationen fest geschlossen. Lebhafte Epidermisierung von den Wundrändern her. Appetit vorzüglich. Wohlbefinden. P. verläßt täglich auf einige Stunden das Bett.

15. Mai. Wunde hinter dem Ohre fast völlig epidermisiert. Geringe Einsenkung in der Bulbusgegend.

31. Mai. Geheilt entlassen.

L.: Gehörgang mäßig konzentrisch verengt, reizlos. Trommelfell diffus getrübt, verdickt Flüstersprache rechts 7 m, links 4 m. c_1, vom Scheitel nach links Rinne L.: —. Reflexe normal. Pupillen gleichweit, kein Nystagmus. Kein Schwindel. Keine subjektiven Beschwerden von Seiten des Ohres.

Epikrise: Nachdem die zunächst vorgenommene Parazentese das schwer gestörte Allgemeinbefinden und die Temperatur unbeeinflußt gelassen hatte, wurde der Verdacht einer intrakraniellen Komplikation der akuten Mastoiditis durch den Operationsbefund bestätigt. Die gesamte Spitze war erkrankt, die Sinuswand mit Granulationen bedeckt und von einem perisinuösen Abszeß umspült, der auch nach oben, dicht oberhalb des Sinusknies einen Ausläufer entsandt hatte. Unsere Hoffnung auf Verschwinden der schweren Symptome — der Befund schien diese hinreichend zu erklären — trog, so daß schon am folgenden Tage die Sinusoperation angeschlossen wurde, die eine wandständige Thrombose aufdeckte. Nach kurzem Fieberabfall, noch nicht zur Norm, folgte wieder ein Anstieg, und am dritten, vierten und fünften Tage wurde wieder 40° um zwei Zehntel überschritten. Die jetzt vorgenommene Bulbusoperation, Bildung einer Halbrinne aus Sinus und Bulbus, hatte den Erfolg, in drei Tagen einen staffelförmigen Abfall fast zur Norm herbeizuführen. Trotzdem trat am fünften Tage nach der Bulbusoperation wieder hohes, remittierendes Fieber von sehr unregelmäßigem, typisch pyämischem Charakter mit einzelnen mehrere Tage dauernden Intermissionen auf. Zweimal wurden noch Schüttelfröste beobachtet, die einen mit einem gleichzeitig auftretenden katarrhalischen Herde in der Lunge in kausale Beziehung zu setzen sind. Die kurz nach dem erneuten Temperaturanstieg auftretende rechtsseitige Abducensparese wies auf einen intrakraniellen Ursprung des pyämischen Fiebers hin; auch der Kopfschmerz war nicht völlig geschwunden, sondern hatte für mehrere Wochen einem dumpfen Druckgefühl Platz gemacht.

Während durch die Sinus- und Bulbusfreilegung eine ideale Drainage auch der in den Bulbus einmündenden Venen und Sinus erreicht war, war die Thrombose im Verlaufe des Petrosus supe-

rior bis zum Sinus cavernosus vorgeschritten und hatte den Nervus abducens auf seinem Verlaufe durch diesen Gefäßabschnitt erreicht. Gleichzeitig mit der eitrigen Einschmelzung des Gerinsels trat von neuem Fieber, begleitet von der Abducensparese, auf. Für diesen Weg spricht auch der Umstand, daß am Transversusknie, der Mündungsstelle des Petrosus superior, sich lange mißfarbene Beläge und Sekretion zeigte, die erst vier Wochen post oper. durch gesunde Granulationen verdrängt wurden. Wenige Tage darauf folgte auch der definitive Temperaturabfall, wenn wir von einer vorübergehenden Erhebung auf etwa 38° absehen, und etwa 2 Wochen später war die Abducensparese dauernd verschwunden.

Die Cavernosusthrombose kann nur partiell gewesen sein, da der Abfluß des venösen Blutes aus der Orbita nicht gestört wurde, weitere Lähmungen von Augenmuskeln ebensowenig wie Chemosis und Lidödem beobachtet wurde.

Zu erwähnen ist noch das kurz nach der Jugularisunterbindung auftretende, schnell vorübergehende Nasenbluten, das dadurch leicht erklärt wird, daß die Thrombose nur wandständig war, und durch die Operation eine plötzliche Änderung des intrakraniellen Blutabflusses eintrat.

IX.

Ein Fall von doppelseitiger Sinusthrombose mit einseitiger Jugularisunterbindung.

Von

Dr. Gust. Schlegel in Braunschweig.

(Mit 2 Temperaturkurven).

So viele Fälle von Sinusthrombose mit oder ohne Jugularisunterbindung auch schon in der Literatur niedergelegt sind, so finde ich doch in der mir zugängigen keine Beobachtung am Lebenden über doppelseitige Erkrankung des queren Hirnblutleiters. Daher scheint es mir angebracht, über eine doppelseitige Sinusthrombose mit einseitiger Jugularisunterbindung, welche ich im letzten Winter zu beobachten Gelegenheit hatte, zu berichten.

Fräulein E. K. Kontoristin, 26 Jahre, kam am 20. August 05 in meine Behandlung mit akuter Mittelohrentzündung. Da dieselbe unter der üblichen Schwartzeschen Behandlung nicht zurückging, wurde am 24. August parazentesiert. Die subkutiven Beschwerden verloren sich in den nächsten Tagen, die Eiterung nahm einen etwas protahierten aber normalen Verlauf. Ende September bestand noch geringe seröse Sekretion, das Gehör schon sehr gebessert. Nach einer in der ersten Oktoberhälfte zugezogenen Erkältung trat eine Verschlimmerung ein mit starken Erscheinungen von seiten des Warzenfortsatzes, welche trotz Antiphlogose und nachmaliger breit angelegter Parazentese nicht zurückgingen, so daß die Aufmeißelung nötig wurde.

19. Oktober Operation: Assistenzarzt Dr. Gravemann.

Schnitt in der üblichen Weise. Weichteile unverändert. Erweiterte Gefäßlöcher in der Fossa mastoidea. Nach wenigen Meißelschlägen quillt unter hohem Druck stehender Eiter hervor. Antrum mittelgroß, dasselbe ebenso wie die senkrechten Zellen voll frisch aussehender Granulationen. Die Diploe in großer Ausdehnung von Eiterpunkten durchsetzt, besonders nach hinten und unten. Die Spitze wird völlig reseziert, der Sinus transversus, dessen knöcherne Wandung ebenfalls erkrankt ist, in $1^1/_2$—2 cm Länge und in seiner ganzen Breite freigelegt, auch einige nach hinten vom Sinus, in der Hinterhauptschuppe gelegene Zellen werden eröffnet, auch diese sind mit geschwollener dunkelroter Schleimhaut ausgekleidet. Sinuswand unverändert, leicht eindrückbar, pulsierend.

Die ersten acht Tage boten nichts Besonderes. Die Schmerzen verloren sich in zwei Tagen; das Allgemeinbefinden hob sich, und Pat. wurde am 25. Oktober zur ambulanten Behandlung aus der Klinik entlassen. Die Temperatur war während der klinischen Beobachtung nicht über 37,4 herausgekommen.

25. Oktober. Verbandwechsel. Wunde gut aussehend, überall frisch granulierend. Tampon im Gehörgang nur an der Spitze durchfeuchtet, Trommelfell reizlos, Perforat. sehr verkleinert. Am 31. Oktober klagt Pat. wieder über Schmerzen in der linken Schläfe, nach dem Scheitel ausstrahlend, seit 2 Tagen auch wieder Nachlaß des Appetits, Obstipation, gestörtes Allgemeinbefinden, Temperatur nicht erhöht, Puls 70—80.

Beim Verbandwechsel nichts Besonderes nachweisbar, auch nach längerem Warten nirgends Eiterpunkt. Ohr trocken, Trommelfell geschlossen, Gehör für Flüstersprache 6—7 m.

2. November. Zunahme der Schmerzen in der linken Schläfe, so daß Pat. eine schlechte Nacht hatte. Temperatur abends 38, Puls 72. 78. Pat. hatte zu Hause täglich selbst gemessen, die höchste bisher beobachtete Temperatur war 37,3 gewesen. Schüttelfrost war nicht aufgetreten. Seit gestern liegt der Appetit ganz danieder.

Beim Verbandwechsel Druckempfindlichkeit über dem oberen Wundwinkel nach dem Jochbogen zu.

3. November. Status idem. In der Überzeugung, daß nach dem Jochbogen zu noch kranke Zellen zurückgeblieben sind und mit der Möglichkeit eines extraduralen Abszesses der mittleren Schädelgrube rechnend, schlug ich der Pat. eine nochmalige Operation vor.

4. November. Nachoperation. Dr. Schlegel.

Verlängerung des Schnittes nach vorn bis über die Wurzel des Jochbogens. Es werden hier noch 2 größere und einige kleinere Zellen mit verdickter Schleimhaut eröffnet, Dura der mittleren Schädelgrube in 2 Markstückgröße freigelegt, nirgends Eiter, Dura hyperämisch.

5. November 37,3. 39.

Trotz der hohen Abendtemperatur Allgemeinbefinden besser, Schmerzen geringer

6. November 37,8. 38,4.

Schmerzen heute wieder erheblich stärker, am stärksten in der Schläfe. Allgemeinbefinden schlecht, Unlust, vollständige Appetitlosigkeit, geringer Fötor ex ore, Zunge stark belegt, trotz Karlsbader Brustpulver kein Stuhlgang. Puls leicht unregelmäßig, 72—80.

7. November 37,5. 38,4.

Nacht trotz 0.02 Morph. sehr unruhig. Beim Verbandwechsel 4malige Punktion des Schläfenlappens, ohne Eiter zu finden. Darauf Untersuchung der hinteren Schädelgrube, wobei die Verdickung der Sinuswand auffällt. Durch Probeinzision wird Thrombose festgestellt. In Narkose Ausräumung des Sinus, welcher in seinem ganzen Verlaufe durch einen braunroten in der Mitte erweichten Thrombus ausgefüllt ist. Nach Excision der äußeren Wand Ausräumung mit dem scharfen Löffel peripheriwärts, bis starke Blutung erfolgt, zentralwärts bis nahe zum Bulbus, was leicht gelang, da bei der ersten Operation der Sinus durch breite Resektion weit freigelegt war. Eine Blutung trat hier nicht ein.

8. November 38,3. 38. 39,3.

Schmerzen unverändert stark, jetzt aber mehr im ganzen Kopf. Allgemeine Unruhe, Anorexie. Fötor ex ore stärker.

Im Laufe der linken Jugularis keine Beschwerden, nirgends Druckempfindlichkeit.

9. November: 38,2. 38,9.

Auch diese Nacht trotz Morphium sehr unruhig. Status idem.

10. November: 37,4. 38,3.

11. November: 37,6. 38.

In den beiden letzten Tagen Besserung des Allgemeinbefindens. Die Schmerzen sind noch vorhanden, aber schwächer. Eine Änderung ist insofern eingetreten, als die Schmerzen aus der Schläfengegend verschwunden sind und jetzt mehr über Nacken und Hinterkopf geklagt wird.

12. November 38,5 38,8.

13 November: 38,9. 39,5.

14. November: 39,6. 38,7.

Befinden in diesen 3 Tagen wieder zunehmend schlechter. Appetit

liegt wieder ganz danieder, völlige Stuhlverhaltung. Intensive Kopfschmerzen im Hinterhaupt und Nacken, Nackenwirbel aber nicht druckempfindlich. Ophthalmoskopischer Befund normal.

14. November Punktion des Kleinhirns, negativ.

15.—20. November: Temperatur zwischen 37,5—39,1.

Allgemeinbefinden etwas besser, da der Appetit wiederkehrt. Die Schmerzen halten dagegen mit kurzen Remissionen an, werden jetzt aber am meisten auf der rechten Seite, am stärksten am hinteren Rande des Warzenfortsatzes geklagt. Seit gestern leichter Druckschmerz in der Gegend des Emissarium mastoideum.

20.—23. November Temperatur zwischen 39,4—38,5.

Die Schmerzen auf der rechten Seite unverändert. Druckschmerz am Foram. mastoideum stärker, kein Ödem. Warzenfortsatz selbst gar nicht empfindlich. Seit 2 Tagen Schmerzen im rechten Kieferwinkel, spontan and auf Druck. Die pflegende Schwester hat gestern und heute mehrfach Rötung der rechten Gesichtshälfte beobachtet.

24. November: 38. 39,2.

Seit gestern abend Stechen beim Atmen in der rechten Brust. Seit 2 Tagen zeitweilig Hüsteln, heute Husten mit schleimigem Auswurf in geringer Menge.

Untersuchung der Lunge ergibt Dämpfung vorn oben rechts im 2. bis 3. Interkostalraum, Bronchialatmen mit einzelnen Rasselgeräuschen.

Ordin. Solut. Pyrenol 5/200. 3mal täglich. Prießnitz.

Schmerzen hinter dem Warzenfortsatz und im Kieferwinkel heute weniger stark.

25. November: 38,2. 39,2. Status idem.

26. November: 38,3. 38,9.

Husten mit Auswurf heute geringer, Schmerzen beim Atmen verschwunden. Dämpfung in Aufhellung begriffen. Die Kopf- und Halsschmerzen waren in diesen beiden Tagen sehr viel besser gewesen, so daß mit Morphium, ohne welches Pat. bisher nicht sein konnte, ausgesetzt worden war. Appetit trotz des Fiebers leidlich.

27. November bis 2. Dezember: Temperatur schwankend zwischen 36,6 und 38,8.

Befinden in diesen Tagen relativ gut. Schmerzen unbedeutend. Appetit und Stimmung gut. Seit 2 Tagen wieder spontaner Stuhlgang.

3. Dezember: 37,3. 38,3.

In letzter Nacht erneutes Einsetzen der rechtsseitigen Halsschmerzen, vom Kiefer bis zur Mitte des Halses heruntergehend. Die ganze seitliche Halsgegend ist bis über den Larynx heraus bei der geringsten Berührung sehr schmerzhaft, bei stärkerem Druck, welcher die Pat. zu lautem Stöhnen bringt, ist die verdickte Ingularis deutlich zu fühlen. Wegen der starken Schluckschmerzen wird Nahrungsaufnahme verweigert. Anwendung feuchter Wärme steigert die Schmerzen, Eisblase wird zuerst wohltuend, dann unangenehm empfunden. In 24 Stunden 3mal 0.02 Morph. subkutan.

4. Dezember: 37,2. 38,2.

Seit gestern abend wieder Schmerzen in der rechten Brustseite. Heute Husten mit geringem, schleimigem Auswurf. Untersuchung ergibt Metastase im Mittellappen, Dämpfung und Bronchialatmen im V. Interkostalraum. Schmerzen trotz großer Morphiumdosen unerträglich. Nahrungsaufnahme auch heute der Schmerzen wegen verweigert.

Ordinat. Solut. Pyrenol. 5/200. Prießnitz.

5. Dezember: 37,6. 38.

Unterbindung der Jugularis: Dr. Schlegel.

Da die Verdickung der Jugularis noch unterhalb des Kehlkopfes zu fühlen ist, wird der Schnitt in der Höhe des Schildknorpels beginnend bis zur Supraklavikulargrube geführt. Die Jugularis wird in einer Länge von zirka 4 cm freigelegt. Sie ist thrombosiert. Die Vene wird doppelt unterbunden oben dicht über der Cartilago cricoidea, unten 2 cm über der Clavicula. Bei der Spaltung zeigt sich die Wandung um das 4—5fache verdickt, das enge Lumen ausgefüllt durch einen festen braunroten Thrombus.

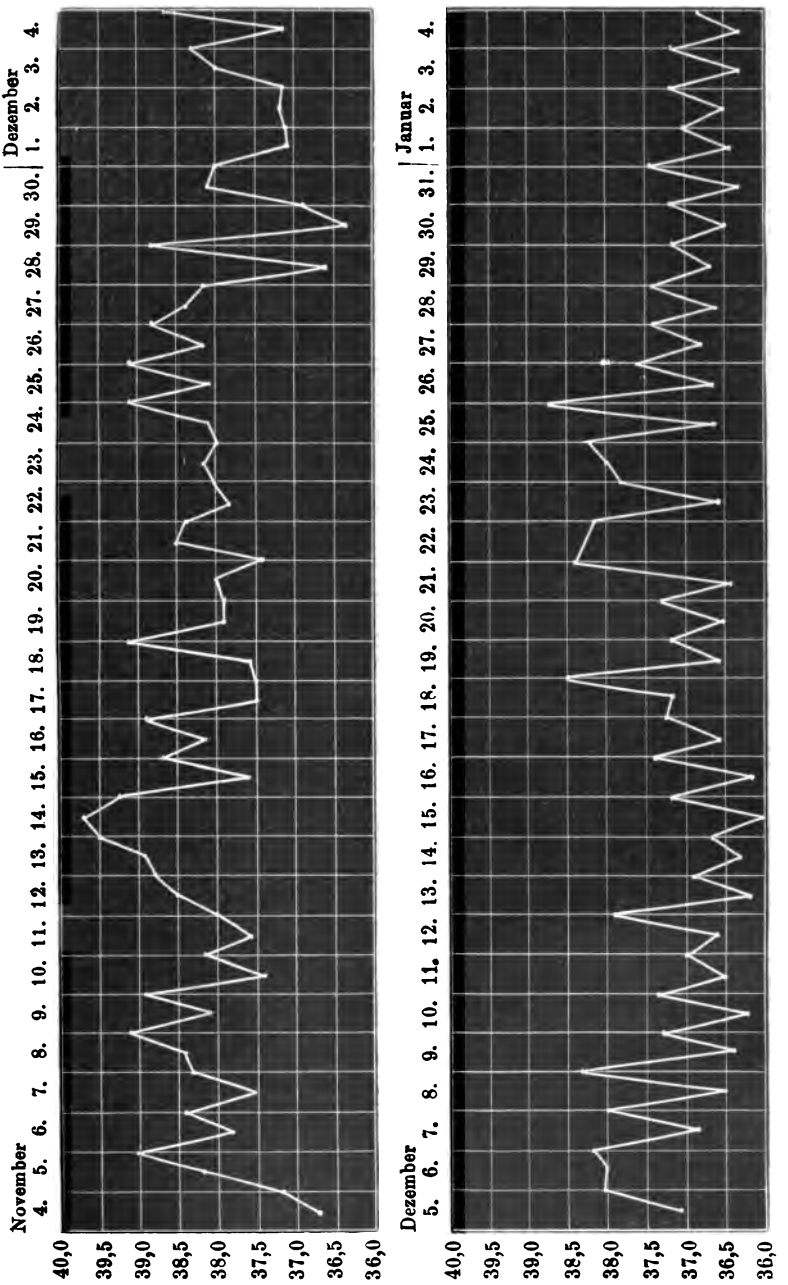
November
4. 5. 6. 7. 8. 9. 10. 11. 12. 13. 14. 15. 16. 17. 18. 19. 20. 21. 22. 23. 24. 25. 26. 27. 28. 29. 30.
Dezember
1. 2. 3. 4.
40,0
39,5
39,0
38,5
38,0
37,5
37,0
36,5
36,0
Dezember
5. 6. 7. 8. 9. 10. 11. 12. 13. 14. 15. 16. 17. 18. 19. 20. 21. 22. 23. 24. 25. 26. 27. 28. 29. 30.
Januar
31. 1. 2. 3. 4.
40,0
39,5
39,0
38,5
38,0
37,5
37,0
36,5
36,0

Das zwischen den Ligaturen gelegene Stück der Vene wird excidiert, die Wunde bis auf eine kleine Partie unten zum Herausleiten der Ligaturen durch Nähte geschlossen.

6. Dezember: 36,5. 38,2.

Nacht trotz 0.03 morph sehr unruhig. Viel Erbrechen. Pat. sehr angegriffen, quälender Husten, Brustschmerzen unverändert, ebenso Halsschmerzen, so daß Schlucken noch unmöglich.

7. Dezember: 36,8. 38.

Status idem, aber kein Erbrechen mehr. Heute fällt zum ersten Male leichte Heiserkeit der Patientin auf.

8. Dezember: 36,5. 38,4.

Brustschmerzen geringer, Husten nicht mehr so quälend, heute mehr Auswurf als gestern, leicht rötlich gefärbt. Zunahme von flüssiger Nahrung. Schluckschmerzen gemildert.

9. Dezember: 36,4. 37,4.

Leidliche Nacht nach Morph. 0.01 mit Trionol 0.5. Appetit kehrt zurück. Schluckschmerzen nur noch unbedeutend. Stimmung gut.

Beim Verbandwechsel nichts Besonderes. Halsgegend auf Druck nur noch wenig empfindlich.

10.—14. Dezember: Temperatur schwankend zwischen 36 und 37,9.

Erscheinungen von seiten der Lunge zurückgebildet. Zeitweilig noch Schmerzen in der Mitte des Hinterkopfes und hinter dem Warzenfortsatz; dieselben sind aber erträglich und nur von kurzer Dauer. Appetit und Allgemeinbefinden gut.

11. Dezember: Entfernung der Nähte.

Vom 13. Pyrenol ausgesetzt, vom 12. kein Morphium mehr, abends 1.0 Trionol.

16. Dezember: Appetit jetzt sehr gut. Seit gestern wieder mehr Schmerzen, von der Protuberantia occipitalis zum Scheitel heraufziehend. Für die Nacht wieder Morphium 0.02.

18. Dezember: 37,2. 38,5.

Gestern und heute wieder starke Schmerzen, besonders nachts, trotz Morphiums keine Ruhe. Im rechten Ohr Schmerzen und zeitweilig Geräusche. Otoskopisch normal.

19.—20. Dezember: Temperatur wieder normal. Schmerzen besser, Appetit wieder besser. Beim Verbandwechsel Retention im unteren Wundwinkel.

22. Dezember: 38,4. 38,2.

Schmerzen in der letzten Nacht wieder unerträglich in der Mitte des Hinterkopfes, hinter dem Warzenfortsatz nach der Stirn und in das rechte Auge ausstrahlend. Eisblase auf die rechte Seite 3 mal 0.02 Morph. im Laufe des Tages. Aus dem unteren Wundwinkel der Unterbindungswunde reichliche Sekretion aus einem Senkungsabszeß Erweiterung mit der Kornzange. Jugularisgegend nirgends mehr auf Druck empfindlich.

Von jetzt ab täglicher Verbandwechsel. Augenhintergrund normal.

23.—25. Dezember: 36,6—38,8.

In diesen drei Tagen wieder unerträgliche Schmerzen in der ganzen rechten Kopfhälfte, besonders aber der Stirn, trotz Eisblase und großer Morphiumdosen. Schmerzen im rechten Ohr. Otoskopisch und ophthalmoskopisch nichts nachweisbar. Seit 2 Tagen wieder Nachlassen des Appetits.

26. Dezember: Status idem. Da Morphium nicht mehr vertragen wird, mehrmals täglich 0.005 Heroin vom 24. ab.

27. Dezember: Nach besserer Nacht nur geringe Schmerzen, keine Injektion. Appetit und Stimmung wieder gut. Abends Trionol.

28. Dezember: Wieder mehr Schmerzen, über dem rechten Auge und in der Schläfe. Ophthalmskopisch stärkere Füllung der venösen Gefäße?

30. Dezember: Befinden heute sehr gut. Appetit hervorragend. Pat. klagt über Schwerhörigkeit rechts.

Otoskopisch normal.

Hörprüfung: Flüstersprache $^1/_4$ m. Weber nach links, Uhr vom Warzenfortsatz nach links, ebenso C nach links. C_2 nur bei starkem Anschlag.

31. Dezember bis 4. Januar 06: Gutes Allgemeinbefinden. Zeitweilig noch mäßige Stirnkopfschmerzen.

6. Januar: Pat. steht zum ersten Male auf. Nach dem Aufsein wieder stärkere Schmerzen in der rechten Kopfhälfte.

Ophthalmoskopisch: Rechts Stauungspapille, links normal.

Gehör für Flüstersprache rechts wieder $2^1/_2$—3 m.

Stimme immer noch leicht heiser. Larynogoskopische Untersuchung zeigt rechtsseitige Rekurrensparese.

13. Januar: Pat. ist jeden Tag etwas länger aufgestanden. Allgemeinbefinden und Appetit sehr gut. Pat. klagt seit gestern über schlechtes Sehen und Doppelbilder.

Ophthalmoskopisch beiderseits Stauungspapille.

Rechtes Ohr wieder normal.

15. Januar: Untersuchung durch H. Dr. Hoffmann, Augenarzt ergibt Bestätigung der Diagnose Stauungspapille mit mäßiger Herabsetzung des Visus und Doppelbildern, deren Natur sich nicht genau feststellen läßt, welche aber auf Parese des Rectus externus und der beiden Obliqui zu beziehen sind.

Die Rekonvaleszenz nahm nun einen ungestörten Verlauf. Die Augenbeschwerden nahmen in den nächsten acht Tagen noch zu, verloren sich dann aber im Laufe der nächsten drei Wochen. Der ophthalmoskopische Befund war erst Ende Februar wieder normal. Am 20. Januar wurde Pat. aus der Klinik entlassen.

Die Heilung der Empyemoperationswunde, welche allerdings sehr tief und breit war, ging sehr langsam vor sich. Erst Ende März war dieselbe vernarbt, das Gehör auf dem linken Ohr war schon vierzehn Tage nach der ersten Operation normal.

Auch die Unterbindungswunde, welche aus dem Senkungsabszeß reichlich sezernierte, war erst Mitte März verheilt.

Die Recurrensparese ist geblieben, irritiert aber die Patientin nicht, da die Sprache auch vorher immer etwas belegt gewesen ist.

Epikrise.

Bis zur ersten Operation bot der Fall nichts Besonderes. Als abnorm waren aber die acht Tage nach der Operation einsetzenden Schmerzen anzusprechen. Die ständige Verlegung derselben in die Schläfengegend verleitete zu der Annahme eines extraduralen Abszesses in der mittleren Schädelgrube. Die Nachoperation ergab zwar einige kranke Zellen, aber keinen extraduralen Abszeß. Da ein ursächlicher Zusammenhang zwischen den Schmerzen und den noch vorhanden gewesenen kranken Zellen nicht ausgeschlossen war, ließ ich es bei der einfachen Nachoperation bewenden. Aber schon nach wenigen Tagen mußte ich die Überzeugung gewinnen, daß den Beschwerden eine andere Ursache zugrunde liegen mußte. Die Erscheinungen — starke Schläfenkopfschmerzen, Unlust, Foetor ex ore, Anorexie und Obstipation — rechtfertigten die Annahme eines Schläfenlappenabszesses. Gegen Abszeß sprach allerdings die Temperatur, dieselbe konnte aber auch noch als protahiertes Resorptionsfieber aufgefaßt werden. An eine Erkrankung des Sinus dachte ich nicht, da nach Angabe der Patientin weder

vorher noch während der klinischen Beobachtungszeit ein Schüttelfrost aufgetreten war. Das negative Ergebnis der Punktion des Schläfenlappens ließ mich mein Augenmerk auf die hintere Schädelgrube lenken, und nun wurde die Thrombose des Sinus transversus konstatiert. Derselbe wurde ausgeräumt, von einer Unterbindung der Jugularis aber Abstand genommen, da dieselbe zurzeit anscheinend gesund war und auch keine Metastasen aufgetreten waren.

Ein ausgesprochener Einfluß der Operation war nicht erkennbar. Eine geringe Besserung des Allgemeinbefindens trat zwar ein, aber nur sehr vorübergehend. Vom 12. an wurde das Befinden erheblich schlechter, und da das Fieber einen mehr kontinuierlichen Charakter annahm, glaubte ich eine Kompliplikation mit Meningitis: Hirnabszeß annehmen zu müssen und punktierte am 14. das Kleinhirn, aber auch ohne Erfolg.

Das Übergreifen der Schmerzen auf die rechte Hinterhauptseite in den Tagen vom 16. an erweckte zuerst den Verdacht auf ein Fortschreiten der Thrombose durch den Confluens sinuum auf den rechten Sinus transversus, was nicht mehr zweifelhaft war, als sich vom 20. an ein ausgesprochener Druckschmerz am hinteren Rande des rechten Warzenfortsatzes einstellte mit gleichzeitig auftretenden Schmerzen im Kieferwinkel. Zu einer Eröffnung des rechten Sinus konnte ich mich bei dem ziemlich desolaten Zustand der Patientin nicht entschließen, um so weniger, als an eine gründliche Ausräumung der Thrombose doch nicht zu denken war. Ein neues Moment kam in das Krankheitsbild mit dem Auftreten der Lungenmetastase. Es unterlag wohl keinem Zweifel, daß die Metastase von dem rechten Sinus ausgehen mußte; denn ein Zusammenhang mit der linken Thrombose nach so langer Zeit — 17 Tage — war um so unwahrscheinlicher, als die linke Jugularis frei geblieben war. In Frage kam jetzt die rechtsseitige Jugularisunterbindung, die in Vorschlag gebracht, von der Patientin aber abgelehnt wurde.

Nach Ablauf der Lungenmetastase folgten einige Tage relativen Wohlbefindens, bis am 2. Dezember die Schmerzen in der Kiefer- und seitlichen Halsgegend mit solcher Heftigkeit einsetzten, daß jede Schluckbewegung zur Qual und deshalb jede Nahrungsaufnahme verweigert wurde. Drängten nun diese Schmerzen schon zur Jugularisunterbindung, so wurde sie zur absoluten Notwendigkeit, als am 4. eine neue Lungenmetastase einsetzte. Patientin, durch die anhaltenden Schluckschmerzen

mürbe geworden, war mit der Unterbindung einverstanden, welche ich am 5. ausführte.

Der weitere Verlauf bot bis zum 17. nichts Besonderes. Am 18. trat nach neuntägiger Pause zum ersten Male wieder ein höherer Anstieg ein, nachdem in den letzten beiden Tagen viel Kopfschmerzen in der Mitte des Hinterkopfes von der Protuberantia bis zum Scheitel herauf bestanden hatten. Eine Erklärung für diese Schmerzen möchte ich in einer Mitbeteiligung des Sinus longitudinalis superior suchen. Ob diese Annahme richtig, ist schwer zu sagen, da wir für die Diagnose einer partiellen Thrombose des Sinus longitudinalis noch keine sicheren Kennzeichen besitzen. Denn das von Gradenigo angegebene Symptom — Scheitelschwellung — setzt schon eine ziemliche Ausdehnung der Thrombose voraus. Jedenfalls war diese Schwellung in unserem Falle nicht vorhanden, ebenso wenig die von Lermoyez beobachtete Erweiterung der Venen der behaarten Kopfhaut. Nicht ohne Bedeutung für die Wahrscheinlichkeitsdiagnose scheint mir der Umstand, daß die Thrombose des Sinus transversus eine rechtsseitige war wie in allen bisher sicher, d. h. durch Autopsie, festgestellten Fällen von Longitudinalisthrombose.

Diese Schmerzen in der Mitte des Hinterhauptes ließen nach drei Tagen nach, um nach einem kurzen freien Intervall wieder von auf der rechten Seite einsetzenden Schmerzen abgelöst zu werden; die Schmerzen sitzen jetzt aber wieder in der Stirn und „hinter dem rechten Auge". Ich erwartete von einem Tag zum andern die Erscheinungen einer Cavernosus-Thrombose auftreten zu sehen. Zum Glück wurde diese Befürchtung nicht zur Tatsache. Ob diese Stirnkopfschmerzen als Folge der allgemeinen Stauung aufzufassen sind, oder ob vielleicht doch eine Thrombose des Sinus petrosus superior mit teilweiser Beteiligung des Cavernosus bestanden hat, lasse ich dahingestellt. Für eine Erkrankung des Sinus petrosus superior würden die zu gleicher Zeit auftretenden Störungen des rechten Ohres zu verwerten sein. Nachdem Patientin schon mehrere Tage über zeitweilige Ohrschmerzen und Geräusche geklagt, machte sie am 30. zum ersten Male auf in den letzten Tagen aufgetretene Schwerhörigkeit aufmerksam, und die am selben Tage vorgenommene Prüfung ließ ein deutliches Ergriffensein des inneren Ohres erkennen. Zu erklären ist diese Labyrinthaffektion wohl durch eine starke Hyperämie, analog der sich kurze Zeit darauf manifestierenden Stauungspapille. Die Ausfallserscheinungen des rechten Ohres

verloren sich in kurzer Zeit wieder, so daß nach 14 Tagen die Prüfung wieder normale Verhältnisse ergab. Diese Labyrinthhyperämie kann allerdings auch durch die Transversusthrombose allein bedingt sein, wird aber doch wohl meistens auf Stauungsverhältnisse im Sinus petrosus superior bezogen.

Bei der ausgedehnten Ausschaltung des venösen Rückflusses war zu erwarten, daß sich ziemlich frühzeitig Veränderungen am Augenhintergrund zeigen mußten. Nachdem schon im November und erste Hälfte Dezember einige Male ohne Erfolg ophthalmoskopiert worden war, untersuchte ich vom 22. Dezember, an welchem Tage zuerst über starke Schmerzen „hinter dem Auge" geklagt wurde, regelmäßig in zweitägigen Pausen. Aber erst am 7. Januar war eine stärkere Füllung der Venen nachweisbar, welche in den nächsten acht Tagen zu einer regelrechten Stauungspapille sich ausbildete. Auffällig ist, daß der Patientin der Nachlaß des Sehvermögens und die Doppelbilder erst so spät zum Bewußtsein kamen. Entsprechend dem langsamen Entstehen der Stauungspapille ging auch die Rückbildung viel langsamer vor sich, als bei der Ohraffektion, erst Ende Februar war der Augenspiegelbefund wieder normal.

Es bliebe noch zu erörtern die Entstehung der Recurrensparese, der Zeitpunkt des Einsetzens der Thrombose und der Ausgang ohne Unterbindung.

Auf welche Weise die Recurrensparese entstanden ist, hat sich nicht nachweisen lassen. Daß eine Verletzung des Vagus selbst oder wenigstens des Laryngeus inferior erfolgt sein muß, ist selbstverständlich, da die Heiserkeit gleich am Tage nach der Unterbindung bemerkt wurde. Über Recurrensparese nach Jugularisunterbindung, finde ich in der mir zugängigen Literatur nur eine kurze Notiz von Jansen, welcher in der Besprechung der Jugularisunterbindung in der Encyklopädie eine Recurrensparese erwähnt. Eine Verletzung des Recurrens würde, wenn die Unterbindung so weit unten angelegt wird, dann leichter eintreten können, wenn der Laryngeus inferior direkt vom Stamm zum Vagus tritt, ohne den Umweg um die Subclavia zu machen. Ob dieser zuweilen vorkommende abnorme Verlauf des Laryngeus inferior in unserem Falle bestanden hat, kann ich nicht sagen.

Mit größerer Wahrscheinlichkeit läßt sich ein Urteil abgeben über die Zeit der Entstehung der Thrombose. Zweifellos war der Sinus zur Zeit der ersten Operation makroskopisch noch ge-

und; ob nicht schon damals aber ein kleiner randständiger Thrombus vorhanden gewesen, läßt sich natürlich nicht ausschließen. Wahrscheinlicher jedoch haben wir die Entstehung in die Zeit vom 28. an zu verlegen, da von da an wieder Schmerzen und auch Störungen im Allgemeinbefinden auftraten. Auffällig ist, daß, wie schon oben bemerkt, während der ganzen Zeit nicht ein typischer Schüttelfrost — den Aussagen der intelligenten Patientin ist zu glauben — ja bis zum 1. November kein Fieber aufgetreten ist.

Über den Ausgang der Erkrankung ohne Unterbindung der Jugularis kann Zweifel sein. Es ist wohl unter Berücksichtigung der zweimaligen Lungenmetastase und des Fortschreitens der Jugularisthrombose mit Sicherheit anzunehmen, daß die Erkrankung ohne Unterbindung der Jugularis zum Tode geführt haben würde. Andererseits hätte sich möglicherweise das Übergehen der Thrombose auf die rechte Seite mit allen ihren Folgen verhüten lassen, wenn bei der Ausräumung des linken Sinus transversus auch die zweifellos damals schon bestehende Bulbusthrombose mit ausgeräumt worden wäre. So würde auch unser Fall wieder eine Mahnung sein, die immer mehr in Aufnahme kommende Methode, bei Sinusthrombosen den Bulbus jugularis mit auszuräumen, zu befolgen, da nach den Sektionsbefunden eine Fortleitung der Thrombose auf die ohrgesunde Seite doch nicht so selten ist, als man nach der klinischen Beobachtung erwarten sollte.

X.

Bericht über die XV. Versammlung der „Deutschen Otologischen Gesellschaft" in Wien (1. u. 2. Juni 1906).

Von

Dr. Sigismund Szenes in Budapest.

Die am 17. April 1892 in Frankfurt a. M., im Beisein von 64 Teilnehmern, gegründete Gesellschaft ist wohlbekanntlich im Laufe der Jahre zu einer, nach allen Richtungen hin, ansehnlichen wissenschaftlichen Vereinigung herangewachsen. Beträgt doch die Zahl der Mitglieder, mit dem jüngst aufgenommenen 21, die stattliche Anzahl von 358 Mitgliedern, deren größtes Kontingent wohl das Deutsche Reich liefert, doch sind auch Österreich-Ungarn und die Schweiz in ziemlicher Zahl vertreten und nehmen auch diese beiden Länder je einen satzungsgemäßen Platz im Vorstande ein; endlich finden sich aber im Verzeichnis auch Mitglieder aus Ägypten, Amerika, Belgien, Dänemark, England, Holland, Rumänien, Rußland, Schweden und Türkei, die hierdurch der Gesellschaft ein internationales Gepräge verleihen.

Seit dem Jahre 1895 erhalten die Mitglieder, als Entgelt für den jährlichen Beitrag von 10 Mark, einen Abdruck der „Verhandlungen", gewöhnlich ein stattlicher Band; für denselben liefern die Mitglieder immer ihre in der betreffenden Versammlung gehaltenen Vorträge und Demonstrationen im Originale. Die im Auftrage des Vorstandes vom Schriftführer der Gesellschaft herausgegebenen Verhandlungen sind jedoch auch durch den Buchhandel erhältlich, womit die zumeist nur darin veröffentlichten Aufsätze nicht bloß den Mitgliedern der Gesellschaft, sondern auch einem größeren Leserkreise zugeführt werden.

Auch der demnächst erscheinende Band über die Verhandlungen der XV. Versammlung wird sich durch seinen reichhaltigen Inhalt den früheren ebenbürtig anreihen können, da derselbe eine Anzahl von Vorträgen und Demonstrationen, stellenweise auch Diskussionen enthalten wird.

Die im Vorjahre in Homburg v. d. H. getagte Versammlung fasste, zufolge einer durch Prof. Politzer vermittelten Einladung, von seiten der österreichischen otologischen Gesellschaft, den einhelligen Beschluß, die XV. Versammlung in Wien abzuhalten. Das Wiener Lokalkomitee hat auch sämtliche Vorkehrungen zur vollsten Befriedigung getroffen, was übrigens der diesjährige Vorsitzende, Herr Hartmann, in der Schlußsitzung mit herzlichem Dankeswort zum Ausdrucke brachte. An die Teilnehmer erging unter anderem zugleich eine Einladung, das Material der klinischen Abteilung Politzers und der poliklinischen Abteilung Urbantschitsch' ‚an den Tagen vor der Versammlung, zu besichtigen; zu einer Besichtigung der anatomischen Sammlung Zuckerkandels am Pfingstmontag erfolgte ebenfalls eine Einladung von seiten Alexanders.

Die Verhandlungen fanden im Sitzungssaale der Gesellschaft der Ärzte statt, deren Estrade die Büste von Tröltschs zierte, und nur die (zweite) Demonstrationssitzung wurde im Hörsaale des physiologischen Institutes abgehalten, wo ein Projektionsapparat und mehrere Mikroskope den Vortragenden zur Verfügung gestanden hatten.

An den Verhandlungen haben folgende Herren teilgenommen:

G. Alexander-Wien, F. Alt-Wien, W. Anton-Prag, R. Bárány-Wien, A. Barth-Leipzig, F. Bauer-Nürnberg, K. Behrendt-Berlin, K. Beleites-Halle a. S., Bellinoff-Sophia, Benedict-Wien, K. Biel-Wien, A. Bing-Wien, E. Bloch-Freiburg i. B., A. Blau-Görlitz, G. Boenninghaus-Breslau, G. Bondy-Wien, O. Brieger-Breslau, G. Brühl-Berlin, G Buss-Darmstadt, Cordes-Berlin, Dahmer-Posen, A. Denker-Erlangen, Eckert-Breslau, M. Ehrenfried-Kattowitz, M. Falta-Szeged, Fitzgerald-Kanada, L. v. Frankl-Hochwarth-Wien, H. Frey-Wien, O. Goldschmidt-Aachen, B. Gomperz-Wien, Gorodetzky-Samara, Görke-Breslau, G. Gradenigo-Turin, W. Gutzmann-Berlin, Gyergyai-Kolozsvár, J. Habermann-Graz, W. Haenel-Dresden, V. Hammerschlag-Wien, A. Hartmann-Berlin, B. Heine-Königsbergi. Pr., H. Herzog-München, V. Hinsberg-Breslau, Hirsch-Wien, R. Hoffmann-Dresden, W. Hölscher-Ulm, F. Hrubesch-Wien, G. Jerosch-Königsberg, E. Joël-Görbersdorf i. Schl., J. Jürgensmeyer-Bielefeld, Kaiser-Wien, D. Kaufmann-Wien, Kellner-St. Pölten, W. Kirchner-Würzburg, Klare-Berlin, Koreleff-Libau, G. Krebs-Hildesheim, A. Kreidl-Wien, G. Krepuska-Budapest, F. R. Kretschmann-Magdeburg, J. Kubo-Fukuoka (Japan), Kulczysky-Krakau, W. Kümmel-Heidelberg. K. Lacker-Graz, Laurovics-Budapest, Leidler-Wien, W. Lennhoff-Berlin, W. Lindt-Bern, Lorber-Newyork, Löwenthal-Wien, B. Löwy-

Karlsbad, Mackenzie-Philadelphia, P. Manasse-Straßburg i. E., M. Mann-Dresden, A. Max-Wien, E. Meier-Magdeburg, F. Mengel-Gera, Mihle-Amerika, C. Möller-Hamburg, P. Müller-Altenburg, Müller-Wien, F. Nager-Basel, Neuburger-Wien, H. Neumann-Wien, F. Ostersetzer-Ischl, R. Panse-Dresden, H. Panzer-Wien, K. A. Passow-Berlin, O. Piffl-Prag, A. Politzer-Wien, J. Pollak-Wien, D. Popovici-Bukarest, Rassieur-Newyork, Rauch-Wien, Rebbeling-Amberg, K. Reinhard-Duisburg a. Rh, Reiss-Wien, L. Réti-Wien, E. Richter-Magdeburg, Robinson-Newyork, J. Roell-München, Roepke-Solingen, Rosenzweig-Charkow, P. E Rudloff-Wiesbaden, E. Ruttin-Wien, A. Scheibe-München, Scheyer-Wien, Schmeden-Oldenburg, Schmitz-Duisburg a. Rh., A. Schmücker-Gelsenkirchen, Scholtz-St. Louis, A. Schönemann-Bern, Schönfeld-Newyork, H. Schröder-Erlangen, L. v. Schrötter-Wien, Schüller-Wien, Schütz-Berlin. Schütz-Wien, D. Schwabach-Berlin, Sessous-Berlin, Sheedy-Newyork, A. Singer-Wien, L. Stacke-Erfurt, K. Stein-Wien, Stehlin-Hamburg, H. Stern-Wien, S. Szenes-Budapest, N. Taptas-Konstantinopel, Theimer-Wien, K. Thies-Leipzig, C. W. Trowbidge-Kansas, J. E. Trowbidge-Kansas, E. Urbantschitsch-Wien, V. Urbantschitsch-Wien, K. Vohsen-Frankfurt a. M., Voss-Berlin, F. Wanner-München, Wassermann-München, Weigert-Dresden, R. Wilberg-Darmstadt, R. v. Wild-Frankfurt a. M., H. Wolf-Berlin, Zemann-Wien, G. Zimmermann-Dresden, Zumbroich-Düsseldorf.

Bevor ich nun herangehe, einen möglichst ausführlichen Bericht über die Verhandlungen der XV. Versammlung zu geben, möchte ich eine Neuerung erwähnen, welche, in der vorjährigen Versammlung von Bloch in Freiburg i. B. vorgeschlagen und heuer zum ersten Male versucht, sich sogleich äußerst praktisch erwiesen hatte. Das übliche Referat, — diesmal: Hinsberg in Breslau: Über Labyrintheiterungen, 72. S. — wurde den Mitgliedern der Gesellschaft, mit dem Verzeichnisse der übrigen angemeldeten Vorträge, vorher eingeschickt, infolgedessen der Referent vom Vorlesen desselben enthoben war, und es konnte sogleich, mit den Vorträgen über dasselbe Thema und mit der Diskussion, begonnen werden. Wohlbekanntlich bietet die Ersparnis der Zeit zum Vorlesen des Referates nur einen geringen Vorteil, im Vergleiche zu dem wissenschaftlichen Werte einer Diskussion, zu der man sich doch gut vorbereiten kann. Nun erwies sich auch die Diskussion für recht fruchtbar, da die Teilnehmer das Thema, dem heutigen Stande der Frage entsprechend, so ziemlich erschöpften, und selbst vom formellen Standpunkte konnte man dem Antrage des Vorsitzenden nur beipflichten, wonach zuvörderst nur über den pathologischen und diagnostischen Teil der Frage diskutiert wurde, und erst nach Erledigung desselben folgte die Diskussion über die Therapie der Labyrintheiterungen.

Die Vorzüge dieser Neuerung sollten eigentlich auch be-

treffs der übrigen vorher angemeldeten Vorträge beherzigt werden, und es wäre zu bedenken, ob es nicht angezeigt wäre, sämtliche angemeldete Vorträge abgedruckt vorher den Mitgliedern einzusenden, wodurch die Zeit der, gewöhnlich nur für zwei Tage anberaumten, Versammlung genügend für die Diskussionen und abzuhaltenden Demonstrationen hinreichen würde, und man brauchte nicht wegen vorgerückter Zeit von einer Diskussion abzustehen, auch würde es kaum vorkommen, daß der Vorsitzende nach einem recht interessanten Vortrage erklärt: „eine Diskussion wäre nicht erwünscht". Endlich werden ja die Vorträge, besonders bei reichhaltigem Programme, nur zu oft stark abgekürzt gehalten und erst in den später erscheinenden Verhandlungen ausführlicher mitgeteilt, wodurch ein solcher Vortrag, beim Anhören desselben, auch betreffs wissenschaftlichen Wertes so manches einbüßen wird, weshalb ich den, in meinem Berichte über den VII. internationalen Otologenkongreß in Bordeaux [1]) gemachten Vorschlag „die angemeldeten Vorträge immer schon vor den Versammlungen den Teilnehmern abgedruckt einzusenden", auch auf diese unsere Versammlungen beziehen möchte. Dieses Vorgehen hat sich bei dem jüngsten internationalen Ophthalmologenkongreß in Luzern (1904) ganz gut bewährt, und es wäre nur vorteilhaft, wenn dasselbe Vorgehen für sämtliche Kongresse je früher verallgemeinert werden möchte.

I. (Eröffnungs-)Sitzung

am 1. Juni vormittags.

Herr Hartmann-Berlin, als Vorsitzender der Versammlung, begrüßt im Namen des Vorstandes [2]) die erschienenen Mitglieder der Gesellschaft und erörtert, die Deutsche otologische Gesellschaft hätte seit ihrer Gründung stets darauf geachtet mit Wien in enger Fühlung zu bleiben; in Wien wurde im Jahre 1873 die erste Ohrenklinik errichtet und eine große Anzahl deutscher Ohrenärzte suchte dieselbe auf. Anknüpfend begrüßt Hart-

1) Dieses Archiv, Bd. LXIV, S. 38.

2) Der Vorstand der Gesellschaft bestand aus folgenden Mitgliedern: A. Hartmann-Berlin, Vorsitzender; K. A. Passow-Berlin, Stellvertreter des Vorsitzenden; A. Denker-Erlangen, Schriftführer; J. Habermann-Graz, Stellvertreter des Schriftführers; K. Reinhard-Duisburg, Schatzmeister; F. Bezold-München; O. Körner-Rostock; F. R. Kretschmann-Magdeburg; W. Lindt-Bern.

mann, im Namen der Gesellschaft, nachträglich Herrn Hofrat Prof. Politzer, anläßlich seines 70. Geburtstages. — Bezüglich der wissenschaftlichen Tätigkeit von seiten der Gesellschaft wird das dritte Heft des Werkes über „die Anatomie der Taubstummheit" vorgelegt; dasselbe enthält Aufsätze von F. Nager-Basel, Stein-Königsberg i. Pr. und Goérke-Breslau, über drei Fälle von angeborener und einen Fall erworbener Taubstummheit. Das Heft ist im Verlage von J. F. Bergmann, mit einer Unterstützung von 500 Mark von seiten der Gesellschaft, erschienen und ist für die Mitglieder für 10 Mark erhältlich (im Buchhandel wird das Werk 14 Mk. 60 Pfg. kosten). Schließlich gedenkt Hartmann pietätsvoll der im Vorjahre verstorbenen zwei Mitglieder, und zwar Prof. C. Grunert-Halle a. S. und Hofrat P. Schubert-Nürnberg.

Hofrat Prof. Exner-Wien begrüßt die Versammlung namens der Gesellschaft der Ärzte in Wien.

Herr Politzer-Wien begrüßt die Versammlung im Namen der Österreichischen otologischen Gesellschaft und deutet auf die gemeinsame Basis betreffs der gleichen Methoden hin, welche in der wissenschaftlichen Tätigkeit dieser Disziplin in den beiden Staaten — Deutschland und Österreich — besteht, und hofft Politzer, daß auch diese Versammlung, ähnlich den früheren, recht viele neue wertvolle Anregungen zu weiteren Forschungen geben wird.

Herr Denker-Erlangen, als Schriftführer, teilt den Geschäftsbericht des verflossenen Jahres mit. Der Vorstand hat folgende 21 Mitglieder neu aufgenommen: G. Bondy-Wien, H. Burger-Amsterdam, A. Buschmann-Berlin, G. Gradenigo-Turin, J. Kornfeld-Alexandrien, H. Krume-Berlin, G. Krepuska-Budapest, Krotoschiner-Breslau, O. Mayer-Graz, C. Möller-Hamburg, F. Nager-Basel, B. Oertel-Berlin, F. Ostersetzer-Ischl, D. Popovici-Bukarest, H. Rudeloff-Berlin, K. Schneider-Berlin, H. Schröder-Erlangen, H. Stern-Wien, N. Taptas-Konstantinopel, Wagner-Montreux und H. Wolf-Berlin.

In dem Kassenberichte des Schatzmeisters K. Reinhard-Duisburg figurieren als Einnahmen 3380 Mark für Mitgliedsbeiträge von 338 Mitgliedern und die (3,5 proz.) Zinsen des Gesellschaftskapitals von 8000 Mark; der Denkmalfond (v. Tröltsch) beträgt 5890 Mark Kapital und 351 Mark Zinsen. — Für die Bibliothek wurden im Jahre 1905 ausgegeben:

413 Mark.[1]) — Für das Werk „Anatomie der Taubstummheit" gibt die Gesellschaft jährlich einen Beitrag von 500 Mark, für den Stenographen 280 Mark; für die Verhandlungsberichte wurden im Jahre 1905 bezahlt: 1400 Mk.

Wissenschaftliche Sitzung.

1. Referat: Herr Hinsberg-Breslau: Über Labyrintheiterungen.[2])

Nach kurzen Angaben über die Häufigkeit der eitrigen Labyrinthentzündungen — auf je 100 Mittelohreiterungen kommt eine Labyrinthitis — wird zunächst die pathologische Anatomie ausführlich besprochen.

Die Infektion der Labyrinthhohlräume kann auf verschiedenen Wegen erfolgen: metastatisch durch die Blutbahn (bei Parotitis), vom Cavum cranii aus (Meningitis), von Extraduralabszessen der hinteren Schädelgrube und endlich vom Mittelohr aus, nachdem die Wand, zwischen Paukenhöhle und innerem Ohr, durch Traumen (Basisfraktur, operative Verletzungen, Fremdkörperverletzungen) oder durch kariöse Prozesse zerstört wurde. Die auf dem letztgenannten Wege entstandenen Labyrintheiterungen sind am häufigsten und wichtigsten. Ursache der Knocheneinschmelzung kann eine akute (seltener) oder chronische Mittelohreiterung sein; unter den letzteren überwiegen die durch Cholesteatom und durch Tuberkulose bedingten.

Der Durchbruch des Eiters vom Mittelohr ins Labyrinth kann an jeder Stelle der beide trennenden Knochenteile erfolgen, doch sind einige Punkte besonders dazu prädisponiert. In erster Linie sind hier die beiden Fenster zu nennen, das Promontorium und der horizontale Bogengang. Über die Rolle, die der letztere bei der Entstehung der Labyrinthitis spielt, sind die Ansichten noch sehr geteilt; während die einen (z. B. Jansen, Hinsberg) Fisteln am horizontalen Bogengang, auf Grund von Operationsbefunden, für häufig halten, halten die andern (z. B. Friedrich) dieselben für selten, weil man bei Sektionen von Fällen, die an den Folgen einer Labyrinthitis starben, fast niemals eine Bogengangsfistel als einzige Infektionspforte findet. Hinsberg glaubt, daß dieser Widerspruch wahrscheinlich dadurch bedingt ist, daß die Entzündung, bei Infektion vom Bogen-

1) Für 1906 sind 1200 Mark für einen Bibliothekkatalog bewilligt.

2) Das Referat ist ein 72 Seiten langer Aufsatz und wurde abgedruckt den Mitgliedern zugeschickt und deshalb als verlesen betrachtet.

gang aus, häufig auf die Umgebung der Fistel beschränkt bleibt. Solche „circumscripte" Labyrintheiterungen führen selten zu tödlichen Komplikationen und werden deshalb bei Sektionen selten gefunden. Bei Infektion durch die Fenster dagegen kommt es meist zu diffuser Ausbreitung der Eiterung im Labyrinth und zu Meningitis oder Hirnabszeß. Daher das Überwiegen dieser Infektion vor den beiden an Labyrintheiterung Verstorbenen.

Einige Fälle von circumscripter Bogengangeiterung wurden zufällig bei Patienten, die anderen Erkrankungen erlagen, gefunden; Hinsberg stellt die ihm bekannten, histologisch untersuchten Fälle zusammen.

Die mikroskopischen Befunde bei den verschiedenen Formen von Labyrinthitis werden geschildert (Gewebsneubildung neben Zerstörung an der knöchernen Labyrinthkapsel, Sequesterbildung).

Vom Labyrinth aus kann die Eiterung, auf präformierten Bahnen — Acusticus, Aquaeducti — oder nach Zerstörung der Labyrinthkapsel ins Schädelinnere gelangen. Die Folge ist eine Meningitis — verschiedene Formen: circumscripte, diffuse, seröse — oder ein Kleinhirnabszeß. Bei Fortpflanzung durch den Ductus endolymphaticus kann ein „Empyem des Saccus endolymphaticus" entstehen.

Bei Besprechung der Klinik der Labyrintheiterungen schildert Hinsberg zunächst die allgemeinen Symptome der Labyrinthinfektion. Diese lassen sich in zwei Hauptgruppen einteilen: in Reiz- und Ausfallssymptome von seiten der beiden im Labyrinth enthaltenen Nervenendungen — Hörorgan in der Schnecke, ein zur Regulierung des Körpergleichgewichtes beitragendes Organ im Vorhof, Bogengangs-Apparat. — Reizerscheinungen von seiten der Schnecke sind subjektive Gehörsempfindungen, Ausfallserscheinungen: Schwerhörigkeit oder Taubheit. Bei Reizung des Vorhofbogengangsapparates sehen wir fast regelmäßig subjektiv Schwindelgefühl und Übelkeit auftreten, objektiv Gleichgewichtsstörungen, Nystagmus, bei Blick nach der gesunden Seite, und oft Erbrechen. Die Ausfallserscheinungen, wie wir sie nach Zerstörung beider Labyrinthe sehen, sind charakterisiert durch Gleichgewichtsstörungen ohne Schwindel — Nystagmus (Untersuchungen an Taubstummen). Bei einseitigen Labyrinthzerstörungen sind ebenfalls in der Regel Ausfallserscheinungen nachzuweisen, jedoch nur vermittelst komplizierter Methoden,

die ausführlich besprochen werden. (Untersuchungen von v. Stein, Krotoschiner u. a.)

Die Symptome der Eiterung an sich (Fieber usw.) sind bei Labyrintheiterungen stets ganz gering. Sind Fieber oder cerebrale Erscheinungen vorhanden, so müssen sie stets als Zeichen einer beginnenden oder schon vorhandenen Komplikation aufgefaßt werden.

Die beschriebenen Symptomgruppen lassen sich fast bei jedem einzelnen Fall von Labyrintheiterung nachweisen, doch sind sie in ihrer Intensität sehr verschieden. Vor allem ist der Schwindel sehr schwankend. Bei einem Fall ist er unerträglich heftig, bei anderen nur gering. Vielleicht kann er manchmal ganz fehlen, wohl dann, wenn die Zerstörung des Labyrinths sehr langsam vor sich geht.

Die Diagnose der Labyrintheiterung ist in den Fällen mit starken Reizsymptomen meist leicht. Kommen die Patienten erst später, wenn die Reizsymptome bereits den Ausfallserscheinungen Platz gemacht haben, zur Beobachtung, so ist meist nur durch sehr exakte Untersuchungen — Gleichgewichtsprüfung nach v. Stein, Prüfung auf einseitige Taubheit nach Bezold — der Nachweis der Labyrinthberkrankung zu liefern. Diese funktionelle Prüfung genügt jedoch noch nicht zur sicheren Diagnosenstellung. Daneben muß in jedem auf Labyrintheiterung verdächtigen Falle, bei der operativen Freilegung der Mittelohrräume, nach Labyrinthfisteln gesucht werden. Manchmal freilich entziehen diese sich unserer Beobachtung — Durchbruch durch die Fenestra rotunda, durch die Fußplatte des Steigbügels, — oft aber ist sie genau zu sehen (Bogengangsfistel, Fehlen des Steigbügels, Fistel am Promontorium).

Aus einer Kombination der funktionellen Prüfung vor, und am Befunde bei der Operation läßt sich meist erkennen, ob es sich um eine diffuse oder circumscripte Labyrintheiterung handelt.

Diese Feststellung ist für die Therapie wichtig.

Die Prognose der nicht oder nicht genügend behandelten Labyrintheiterung ist anscheinend recht ungünstig; es gehen 15—20 Proz. zugrunde. Durch operative Eröffnung der Labyrinthhohlräume läßt sich die Prognose wesentlich verbessern. Von 70 unkomplizierten Labyrintheiterungen, die Freytag aus der Literatur und aus der Breslauer Klinik zusammenstellte, starben nur 3 = 4,2 Proz. Hinsberg zieht

daraus den Schluß, daß in jedem Falle von diffuser Labyrinthitis das innere Ohr zu eröffnen sei; bei circumscripter Entzündung kann man sich zunächst abwartend verhalten. Die Labyrintheröffnung an sich ist ungefährlich, bisher ist nur ein Fall bekannt, bei dem, infolge der Operation, der Tod eintrat. Um so gefährlicher ist es dagegen, wenn man bei einer Labyrintheiterung nur die Freilegung der Mittelohrräume vornimmt, ohne das Labyrinth zu eröffnen. Sehr häufig wird dann gerade durch die Operation eine Meningitis ausgelöst.

Was die Operationstechnik anbelangt, so ist zunächst eine minutiöse Beherrschung der komplizierten anatomischen Verhältnisse notwendig.

Hinsberg bespricht die Eröffnung nach einer früher von ihm beschriebenen Methode: Zunächst Erweiterung der Fenestra ovalis nach unten zu, — (oberhalb liegt der Fazialis,) — Eröffnung der unteren Schneckenwindung durch Fortnahme des Promontorium. Dann Anlegen einer Gegenöffnung am vorderen Schenkel des horizontalen Bogenganges. Dabei ist die Benutzung eines von Bourguet angegebenen Fazialisschützers empfehlenswert. Bei ausgedehnten Zerstörungen im Labyrinth und beim Vorhandensein von Komplikationen in der hinteren Schädelgrube — Extraduralabszeß, Kleinhirnabszeß — ist die von Jansen und Neumann angegebene Methode — Wegnahme der hinteren Pyramidenfläche, eventuell bis zum Porus acusticus internus — vorzuziehen. Die Operationen am Labyrinth werden am besten mit der Fräse ausgeführt.

Während der Nachbehandlung ist darauf zu achten, daß der Eingang ins Labyrinth nicht durch Granulationen verlegt wird. Häufig stoßen sich während der Nachbehandlung noch Sequester ab.

2. Herr Scheibe-München: Über Labyrintheiterungen.

Scheibe hat in den ersten 16 Jahren seiner Privatpraxis im ganzen 16 Fälle von Labyrintheiterung gesehen. Je nach der Art der Mittelohreiterung, welche derselben zugrunde lag, lassen sich diese Fälle in drei Gruppen teilen, welche in ihrer Entstehungsweise, in der Stärke des Schwindels, in der Prognose und in der Therapie gewisse Verschiedenheiten aufweisen.

Scheibe trennt die Labyrintheiterungen, je nachdem sie im Verlaufe 1. der akuten, 2. der chronischen und 3. der

zwischen beiden stehenden tuberkulösen Mittelohreiterung auftreten; ähnlich wie die letzteren scheinen sich die gummösen Zerstörungen zu verhalten.

Auf die tuberkulösen Mittelohreiterungen entfallen 6, auf Lues 1, auf die akuten Mittelohreiterungen 5, auf die chronischen 4 Labyrintheiterungen.

Gestorben ist von diesen 16 Patienten nur einer.

Am häufigsten werden also die tuberkulösen Mittelohreiterungen beobachtet. Im Krankenhause überwiegen die tuberkulösen Labyrintheiterungen, nach Scheibes Erfahrungen, noch mehr als in der Privatpraxis. Sie hätten deshalb in dem Referate Hinsbergs einen breiteren Raum verdient, um so mehr, als sie sich durch zwei Eigentümlichkeiten auszeichnen. Erstens fehlen bei ihnen Schwindel und Nystagmus häufig ganz, oder sie sind nur gering, und zweitens führen dieselben, nach Scheibes Erfahrungen an der Klinik, fast niemals zu Komplikationen. Auch in Scheibes 6 Fällen ist keine Meningitis eingetreten; allerdings hat Scheibe einen Teil der Fälle nicht ganz bis zu Ende beobachten können; dagegen konnten alle übrigen 10 Fälle bis zu Ende beobachtet werden.

Scheibe hält deshalb bei Tuberkulose eine Eröffnung des Labyrinths in der Regel nicht für angezeigt, umso weniger, als das schlechte Allgemeinbefinden der nicht schwerkranken Phthisiker jeden nicht unbedingt nothwendigen Eingriff doppelt verbietet.

Hinsberg hat bei seiner Indikationsstellung 1. (S. 54 seines Referates) die tuberkulösen Mittelohreiterungen nicht eigens ausgenommen.

Auf die akuten Mittelohreiterungen entfallen 5 Fälle, also mehr als auf die chronischen, ein Resultat, welches Scheibe selbst überrascht hat, da er, nach seinen Erfahrungen in der Klinik, das Gegenteil erwartet hätte. Bei 3 derselben trat die Labyrintheiterung erst während der Behandlung ein; die anderen 2 Patienten dagegen wurden Scheibe erst nach Eintritt derselben von dem behandelnden Arzte zugewiesen.

Von diesen 5 ist einer an den Folgen der Labyrintheiterung gestorben. Dies war der einzige Todesfall unter den 16 Labyrintheiterungen. Die Prognose bei der akuten Otitis media ist also nicht so ungünstig, wie sie Scheibe vor 8 Jahren, nach seinen damaligen Erfahrungen, erschienen war;

damals konnte er in der Versammlung der Deutschen otologischen Gesellschaft mitteilen, daß von 4, auf der Klinik und in der Privatpraxis, beobachteten Fällen 3 gestorben waren. Allerdings hatte Scheibe nur die genuinen Mittelohrentzündungen berücksichtigt, und von den im Anschluß an Allgemeinkrankheiten auftretenden nur diejenigen, welche sich, was die Kleinheit der Trommelfellperforation und die Wucherung ihres Randes anbetrifft, ähnlich wie die genuinen verhielten. Derartige Fälle finden sich unter den fünf 3; einer davon ist der letale Fall.

Die beiden anderen Fälle, bei welchen, im Anschluß an Scharlach resp. Diphtherie, rasch ein ausgedehnter Zerfall des Trommelfells eintrat, schienen sich eher wie die tuberkulöse Mittelohreiterung zu verhalten. Bei beiden fehlte nämlich Schwindel vollständig. Daß diese Fälle auch prognostisch günstiger sind, als die Labyrintheiterungen bei den übrigen akuten Mittelohrentzündungen, scheint aus der größeren Anzahl Taubstummer nach Scharlach-Otitis, mit großen Trommelfelldefekten, hervorzugehen. Diese Fälle dürften deshalb auch therapeutisch ähnlich zu beweisen sein, wie die tuberkulösen.

Bei den 3 akuten Mittelohreiterungen dagegen, welche sich ähnlich wie genuine verhalten, war der Durchbruch ins Labyrinth mit hochgradigem Schwindel und teilweise mit Erbrechen und Nystagmus verbunden, ähnlich wie bei den gleich zu erwähnenden chronischen Mittelohreiterungen.

Die letzteren bieten ein mehrfaches Interesse. Beobachtet wurden im ganzen 14. Bemerken möchte Scheibe, daß er allerdings in weiteren 36 Fällen, neben chronischer Mittelohreiterung, als zufälligen Befund Taubheit nachweisen konnte. Da aber bei diesen letzteren die Taubheit, anscheinend mehr oder weniger lange Zeit, vor Eintritt in die Behandlung entstanden war, hat Scheibe dieselben nicht zu den Labyrintheiterungen gerechnet. Wahrscheinlich liegt in den meisten Fällen derselben geheilte Labyrintheiterung vor. Manches deutet darauf hin, daß bei denselben, — es handelt sich meist um chronische Mittelohreiterung nach Scharlach, — der Durchbruch ins Labyrinth im akuten Stadium der Mittelohrentzündung entsteht.

Bei allen 4 Fällen war der Durchbruch, wie aus dem heftigen Schwindel zu schließen war, vor dem Eintritt in die Behandlung, und zwar 2—8 Wochen vorher, entstanden. In keinem der 4 Fälle, und ebenso in keinem einzigen Falle chronischer

Mittelohreiterung in der Klinik, erfolgte während der Behandlung ein Durchbruch in das Labyrinth. In dieser Beziehung verhalten sich die chronischen Mittelohreiterungen entgegengesetzt wie die akuten und tuberkulösen, bei denen die Behandlung den Einbruch in das innere Ohr nicht zu verhüten vermag. Deshalb ist es auch erklärlich, daß Scheibe in der Privatpraxis, in dem langen Zeitraum von 16 Jahren, nur 4 Fälle gesehen hat, während in der Klinik, wo viel mehr vernachlässigte Fälle zu Gesicht kamen, sicher viel mehr chronische als akute zur Beobachtung kamen.

Von weiterem Interesse ist, daß unter den 4 Fällen chronischer Mittelohreiterung mit Übergreifen auf das Labyrinth kein Fall mit centraler Perforation sich befindet. Bei allen 4 Fällen handelte es sich vielmehr um freistehenden Margo tympanicus hinten oben und Cholesteatom. Auch in der Ohrenklinik kann sich Scheibe keines Falles mit centraler Perforation erinnern. Ein Zufall dürfte um so mehr ausgeschlossen sein, als es sich mit einer anderen Komplikation der chronischen Mittelohreiterung, nämlich der Knochennekrose, genau ebenso verhält, wie dies Scheibe im Bd. XLIII. der Zeitschrift für Ohrenheilkunde nachgewiesen hat.

Von den 4 Fällen chronischer Mittelohreiterung ist keiner gestorben. Dieses wider Erwarten günstige Resultat ist zustande gekommen, obwohl nur in einem Falle die Durchbruchsstelle ins Labyrinth operativ erweitert worden ist, und obwohl in den übrigen 3 Fällen, wegen weiterer ernsterer Komplikationen, die Totalaufmeißelung hatte gemacht werden müssen. Scheibe sagt obwohl, denn er stimmt mit Hinsberg vollkommen überein, daß bei Labyrintheiterungen die alleinige Aufmeißelung der Mittelohrräume ohne Labyrintheröffnung gefährlich ist, und zwar nach den Erfahrungen an der Klinik, je frischer die Labyrintheiterung desto mehr.

Daß bei Scheibes Fällen die Meißelerschütterung nicht zur Meningitis geführt hat, ist jedenfalls zwei günstigen Umständen zu verdanken. Erstens hatten 2 Fälle, beim Eintritt in die Behandlung, die gefährlichste Zeit bereits hinter sich, da die Entstehung des Schwindels 8 Wochen, mithin längere Zeit, zurück lag, wenn er auch zur Zeit des Eintritts in die Behandlung noch nicht ganz vorüber war. Zweitens lagen bei den übrigen beiden Fällen für die Operation günstige pathologisch-anatomische Verhältnisse, näm-

lich große Höhlen mit Fistelbildung, resp. Nekrose der hinteren Gehörgangswand, vor, so daß die Meißelerschütterung gering war.

Nur ein Fall war insofern ungünstig, als der Schwindel erst zwei Wochen vorher aufgetreten war, und als überdies das Antrum mastoideum hier nur mäßig vergrößert war. In diesem Falle, dem einzigen, bei dem das Labyrinth operativ in Angriff genommen wurde, wurde deshalb die Durchbruchsstelle am ovalen Fenster mit dem Meißel erweitert. Scheibe ist hierbei insofern von der Hinsbergschen Methode abgewichen, als er den Bogengang nicht eröffnet hat in der Erwägung, daß der Durchbruch in die Schädelhöhle gewöhnlich nicht von den Bogengängen, sondern vom Vorhof oder von der Schnecke aus erfolgt, welche zudem die tiefste Stelle des Labyrinths bilden. Aus dem gleichen Grunde hat Scheibe sich in einem Falle in der Klinik, welchen er in Abwesenheit von Prof. Bezold operiert hat, auf die Erweiterung des ovalen Fensters nach unten beschränkt.

Obwohl mithin Scheibes Vorgehen, was das Labyrinth anbetrifft, im allgemeinen ein konservatives war, — die meisten Fälle fallen in die Zeit, in welcher Labyrinthoperationen noch nicht gemacht wurden, — ist doch das Resultat — nur 6,2 Proz. Todesfälle — verhältnismäßig sehr günstig zu nennen; ziehen wir den am Labyrinth operierten Fall ab, so sind es auch nur 6,6 Proz.

Nach allem dem ist Scheibe der Ansicht, daß die Therapie der Labyrintheiterungen nach den einzelnen Fällen sich verschieden gestalten muß. In gewissen Fällen — Tuberkulose, Scharlachotitis, mit schnell eintretendem Zerfall des Trommelfells, — sollte in der Regel das Labyrinth nicht operativ in Angriff genommen werden; ebenso ist bei schon länger, z. B. mehr als 2 Monate, bestehender Labyrintheiterung, zumal wenn Schwindel und cerebrale Symptome fehlen, die Labyrintheröffnung nicht dringend. Die Frage nach der besten Therapie spitzt sich nach Scheibes Erachten hauptsächlich dahin zu, ob die frischen, im Verlauf der akuten genuinen Mittelohreiterungen und der Cholesteatome auftretenden Labyrintheiterungen operiert werden sollen. Müssen wir wegen einer anderen, z. B. cerebralen Komplikation die Aufmeißelung der Mittelohrräume in derartigen Fällen vornehmen, — was nach seinen Erfahrungen häufig der Fall ist, — so wird er in Zu-

kunft nicht unterlassen, im Anschluß an dieselbe das Labyrinth zu eröffnen, ohne sich aber für alle Fälle auf eine bestimmte Methode festzulegen. Liegt aber die Labyrintheiterung als alleinige Komplikation vor, so fehlen ihm für sein Vorgehen vorläufig genügende statistische Zahlen. Vielleicht bringt die von Hinsberg angekündigte Statistik seines Schülers Freytag Aufschluß darüber, ob es gefährlicher ist, frische Fälle zu operieren oder nicht zu operieren.

Von prinzipieller Bedeutung ist noch ein Punkt, auf welchen Hinsberg nicht eingegangen ist, nämlich die Zeit, welche nach Durchbruch in das Labyrinth vergeht, bis Taubheit eintritt. Wie Scheibe schon vor acht Jahren an zwei klinischen, histologisch untersuchten Fällen nachweisen konnte, tritt die Taubheit nicht momentan ein; in den beiden Fällen, wo der Durchbruch an einem Bogengang erfolgt war, dauerte es 8 resp. 9 Tage, bis die Taubheit total wurde. In einem seitdem klinisch beobachteten Falle dauerte es nur 5 Tage bis zum Eintritt absoluter Taubheit. Es gibt zwar demnach Labyrintheiterungen mit Gehör, aber bereits nach wenigen Tagen wurde in den von Scheibe beobachteten Fällen das Gehör ganz zerstört. Schon vor 8 Jahren sprach sich Scheibe deshalb gegen die sogenannten Bogengangsfisteln Jansens, bei welchen Gehör andauernd erhalten geblieben sein soll, skeptisch aus, und heute steht er noch auf dem gleichen Standpunkt. Daß allerdings, nach Heilung der Labyrintheiterung, kleine Hörreste sich wieder einstellen können, lehren uns die Taubstummen nach Scharlachotitis; dafür spricht auch der später mitzuteilende Fall Dr. Herzogs.

3. Herr Herzog-München: Tuberkulöse Labyrintheiterung mit Ausgang in Heilung.

Tuberkulöse Mittelohreiterungen greifen häufig auf das Labyrinth über; dabei fehlen Erscheinungen von seiten des Vestibularapparates meist vollkommen, oder dieselben sind nur angedeutet und mithin diagnostisch im allgemeinen nicht zu verwerten.

Über die Häufigkeit tuberkulöser Labyrintheiterungen fehlen Angaben in der Literatur. Nach den Leichenuntersuchungen Habermanns sind etwa 16 Proz. aller tuberkulösen Individuen mit Labyrintheiterungen behaftet.

Herzog hat systematisch, ohne Auswahl, die Gehörorgane sämtlicher tuberkulöser Patienten des Münchener Krankenhauses

untersucht. Es fanden sich unter 100 tuberkulösen Männern 17 Patienten mit Ohreiterungen (auf 21 Ohren); davon erwiesen sich 6 Ohren taub. Auf den Nachweis der Taubheit, bei einem eiternden Ohr, gründete sich die Diagnose Labyrintheiterung. — Die sechs tauben Ohren gehörten 5 Patienten an; es waren also 5 Proz. aller tuberkulösen Männer mit Labyrintheiterungen behaftet.

Herzog berichtet über einen klinisch merkwürdigen Verlauf einer dieser tuberkulösen Labyrintheiterungen. — Es handelt sich um einen 43 Jahre alten hochgradigen Phthisiker. Die erste Untersuchung ergab: Links absolute Taubheit; rechts Hörweite 5 cm für Konversationssprache. Beiderseits profuse Eiterung, beiderseits rauher Knochen in der Paukenhöhle, beiderseits Tuberkelbacillen mit Eiter. Eine begleitende Mastoiditis rechterseits erforderte Eröffnung des Warzenfortsatzes (Sequestrotomie). — Nach der Operation Besserung des Allgemeinbefindens, langsame, aber stetig fortschreitende Wundheilung und dabei Abnahme des Hörvermögens. 4 Monate nach der Operation absolute Taubheit auch rechterseits, Fehlen von Erbrechen, Schwindel, Nystagmus und Gleichgewichtsstörungen. Die absolute Taubheit bestand 6 Wochen; dann, bei fortbestehender Taubheit für Sprache, Auftreten eines kleinen Hörrestes am oberen Ende der Tonskala von g^4 — 6,0 der Teilung im Galton-Pfeifchen; rasches Wachsen der Hörstrecke nach unten bis zur kleinen Oktave, zuerst noch durch zwei scharf umschriebene Lücken von 11, bezw. 7 halben Tönen unterbrochen. Mit dem Wiederauftreten der kontinuierlichen Hörstrecke von d — 5,0 Galton, Besserung der Hörweite auf 20 cm für Konversationssprache. Dieser Zustand erhielt sich bis zum Tode fast 6 Monate. — Reaktionen, von seiten des statischen Organs, konnten nach Wiederauftreten der Hörfunktion nicht ausgelöst werden.

Bei der Autopsie zeigte sich, neben vollständigem Fehlen des Trommelfells und der Gehörknöchelchen, die hintere und mediale Paukenhöhlenwand mit Epidermis bedeckt; vom Steigbügel und den Fenstern war nichts zu sehen; die übrigen Wände zeigten sich rauh.

Differentialdiagnostisch kommt eine Erkrankung des Acusticus in Frage, analog den von Manasse, Siebenmann beschriebenen Fällen. Während hier aber das Mittelohr intakt oder nur wenig afficiert war, sind in dem vorliegenden Falle die Veränderungen mit Erkrankung des Knochens nach-

weisbar gewesen. Dieses, in Verbindung mit dem Auftreten von vollständiger Taubheit, sowie später von Lücken im Hörfeld, ist beweisend, daß es sich um eine Labyrintherkrankung, ausgehend von der tuberkulösen Mittelohreiterung, gehandelt hat.

Daß Labyrintheiterungen zur Heilung kommen, wissen wir durch die Taubstummenuntersuchungen; auch tuberkulöse Labyrinthaffektionen können ausheilen (Habermann). Ob sich darnach noch ab und zu Spuren von Hörvermögen erhalten, können nur eingehende Untersuchungen von Fällen beweisen, bei denen das andere Ohr vollkommen funktionsunfähig ist.

4. Herr Heine-Königsberg i. Pr.: Über Labyrintheiterungen.

Heines Mitteilungen beziehen sich auf das Material der ehemaligen Lucaeschen Universitäts-Ohrenklinik in Berlin.

Vom 1. April 1899 bis 21. März 1906 kamen hier 57 Labyrintherkrankungen zur Behandlung. Davon waren 43 kariöse Defekte des horizontalen Bogenganges, 2 mal wurden Bogengangssequester, einmal das ganze sequestrierte Labyrinth entfernt. Einmal stieß sich ein großer Teil der Schnecke nachträglich ab, nachdem bei der Operation ein Bogengangsdefekt und eine Eiterung des Vestibulums gefunden worden war. Außer diesem Fall wurden noch 9 Fälle von Vestibulumeiterung mit Bogengangserkrankung beobachtet, von denen 3 mit Schneckenvereiterung kombiniert waren. — Es starben 11 Patienten, aber nur 4 infolge der Labyrintheiterung, und zwar 2 an Meningitis purulenta, 1 an Meningitis serosa, 1 an Kleinhirnabszeß. Bei den 43 Bogengangserkrankungen sind 2 Todesfälle, unabhängig von der Labyrintherkrankung, vorgekommen (1 Sepsis, 1 Sinusthrombose).

Operationen wurden am Labyrinth 7 mal ausgeführt; sie bestanden in Eröffnung des Vestibulums und der Bogengänge, einmal wurde die basale Schneckenwindung eröffnet. Ein Fall wurde geheilt; in einem anderen Fall war das Vestibulum ausgeheilt, als der Patient an einem Schläfenlappenabszeß, unabhängig von der Labyrintherkrankung, zugrunde ging. Von den übrigen 5 waren nur 2 Todesfälle durch die Labyrintheiterung verursacht.

Aus der ehemaligen Lucaeschen Klinik sind jetzt, außer diesen 57 Fällen, von Jansen 170, von Lucae 50 Fälle, also im ganzen 277 Fälle von Labyrintherkrankungen zu-

sammengestellt worden. . Davon starben, infolge dieser Erkrankung, 8,3 Proz.

Diskussion:

A. Zur Pathologie und pathologischen Anatomie der Labyrintheiterungen.

Herr Passow-Berlin betont die Wichtigkeit der mikroskopischen Untersuchungen bezüglich des Wertes einer Diagnose auf Empyem des Saccus endolymphaticus. Sein Assistent Wagener wird demnächst die Frage eingehend erörtern, auf Grund eines Falles, wo bei der Operation, allerdings makroskopisch, das typische Bild eines Empyems des Saccus endolymphaticus vorlag, doch zeigten sich bei der mikroskopischen Untersuchung sowohl der Saccus endolymphaticus, wie auch der Aquaeductus vestibuli vollkommen frei. Bei näherer Besichtigung erwies sich das vermeintliche Saccusempyem als extraduraler Abszeß. Mithin glaubt Passow zur Vorsicht warnen zu können, um diagnostischen Fehlern vorzubeugen, die sicherlich nicht ausbleiben, wenn man auf ein Empyem des Saccus endolymphaticus nur auf Grund des Befundes bei der Operation, ohne mikroskopisch zu untersuchen, die Diagnose stellen will.[1])

Herr Brieger-Breslau meint, die Frequenz der Labyrinthkomplikationen stelle sich in dem Referat Hinsbergs als häufiger dar, wie dies wohl den tatsächlichen Verhältnissen entspreche. — Nach Briegers anatomischen Untersuchungen bei Mittelohreiterungen, die sich auf ein großes, ständig verfolgtes Sektionsmaterial stützen, sind Bogengangsfisteln, wie auch andere sichere Formen der Labyrintheiterung weit seltener, als im Verhältnis von 1:100.

Bei Parotitis ist die Labyrinthitis wohl nicht metastatisch durch die Blutbahn, sondern durch eine gleichzeitige, ätiologisch gleichartige Meningitis bedingt.

Einschmelzung der Labyrinthkapsel von innen heraus kommt, wohl als Ursache des „Durchscheinens" des Bogengangs, relativ selten in Betracht. Andererseits kommt das Durchscheinen normalerweise und insbesondere bei Labyrinthblutungen so relativ häufig vor, daß dieses Phäno-

1) S. Wagener: Kritische Bemerkungen über das Empyem des Saccus endolymphations und die Bedeutung des Aquaeductus vestibuli als Infektionsweg. Dieses Archiv LXVIII. Bd. 1906 S. 273—285.

men für die Diagnose einer Labyrintheiterung kaum je sicher in Betracht kommen kann.

Die Tuberkulose des Labyrinths, oder richtiger die Labyrinthitis bei Mittelohrtuberkulosen, zeigt in besonders hohem Maße Tendenz zur Spontanheilung, beziehungsweise zur Ausheilung durch operative Maßnahmen. Andererseits kann es vorkommen, daß die Tuberkulose die Labyrinthkapsel an einer Stelle zwar invadiert, hier aber nur die Eingangspforte für andere, rein pyogene Erreger schafft, die dann eine gewöhnliche eitrige Meningitis auf diesem Wege auslösen können. — Tuberkulöse Meningitis folgt einer Labyrinthitis nach Mittelohrtuberkulose seltener, als man a priori anzunehmen geneigt ist.

Herr Politzer-Wien bemerkt, daß wir bezüglich der pathologischen Anatomie in der Lehre der Labyrintheiterungen heute weiter vorgeschritten sind, als in der Frage betreffs Diagnose und Indikationen zur Operation derselben.

Besonders möchte Politzer aufmerksam machen, — was Hinsberg im Referat nicht genügend hervorgehoben und was auch er bisher im allgemeinen nicht betonte, — nämlich auf den Durchbruch der Schnecke gegen den inneren Gehörgang und die Demarkation, auf die er auch schon in der vorjährigen Versammlung in Homburg aufmerksam machte. In einer großen Anzahl klinisch beobachteter Fälle, wo die ganze Schnecke schon eitrig infiltriert und mit Eiter bedeckt war, wo also auch schon der Sinus durchbrochen und das periphere Gewebe des Acusticus vereitert war, wo sich aber dieser vereiterte Teil, — wie sich dies an den demonstrierten Tafeln deutlich zeigt, — durch eine Demarkation von dem gesunden Teil des Acusticus noch abgegrenzt hat. Daß solche Prozesse hier, wenn sie schon bis zum Durchbruch fortgeschritten sind, längere Zeit bestehen können, ohne daß es zur Meningitis kommt, beweist der Umstand, daß man in solchen Fällen wiederholt auch den inneren Teil des Gehörgangs ganz ausgelaugt und erweitert findet, mithin ein Vorgang, der sicherlich längere Zeit beansprucht, zugleich aber den besten Beweis dafür liefert, daß ein Durchbruch in der Richtung des inneren Gehörganges nicht sofort zur Meningitis führt.

Politzer erörtert diese Beobachtungen aus dem Grunde, weil dieselben für die operative Behandlung von wichtiger Bedeutung sind; sie zeigen die Richtung, welche man zukünftig in gegebenem Falle, bei dem operativen Einschreiten, zu befolgen hat. Vielleicht wird es in Bälde gelingen, wie das sein Assi-

stent, Dr. Neumann, an betreffender Stelle der Diskussion eingehender erörtern wird, die Operation derart auszuführen, daß man auch bis zu dem demonstrierten inneren Gehörgang vordringt, denselben freilegt und hierdurch das Fortschreiten der Eiterung gegen den zentralen Teil des Acusticus hintanhält.

Im Anschluß an die von Kümmel[1]) angeführten Fälle von nekrotischer Tuberkulose, demonstriert Politzer die Abbildung eines Präparates von einem ähnlichen Falle. Das tuberkulöse Individuum hatte eine Mittelohreiterung, und bei der ausgeführten Radikaloperation zeigte sich das ganze Labyrinth nekrotisch und beweglich, weshalb dasselbe vollständig entfernt werden mußte. Nach der Operation ging es dem Patienten ganz gut, nach längerer Beobachtung wurde er entlassen, kehrte jedoch wieder in die Klinik zurück, und die aufgetretenen Hirnerscheinungen führten, als Folge einer tuberkulösen Meningitis, den letalen Ausgang herbei. Die nach der Autopsie vorgenommene mikroskopische Untersuchung des Gehörorgans ergab, an Stelle des früher gelegenen und operativ entfernten Labyrinths, eine von neugebildetem Bindegewebe ausgefüllte Höhlung und war dasselbe bereits mit dem Acusticus verschmolzen. Der letale Ausgang erfolgte demnach in diesem Falle eigentlich nicht vom Ohre aus, sondern infolge der tuberkulösen Meningitis, herbeigeführt durch die allgemeine tuberkulöse Infektion.

Herr Habermann-Graz berichtet über die Untersuchung des Gehörorgans eines Kranken, der an progressiver Paralyse gestorben war und die letzten 3 Jahre vor seinem Tode an eitriger Mittelohrentzündung gelitten hatte. Es fand sich eine Perforation in der hinteren Hälfte des Trommelfells, deren Ränder zum Teil mit dem Steigbügelköpfchen verwachsen waren, außerdem eine eitrige Entzündung in der Paukenhöhle. — Die vordere Hälfte der Steigbügelbasis hing als Sequester an einem kurzen breiten Band in den Vorhof hinein, und war an ihrer Stelle der Vorhof vom Mittelohr nur durch eine bindegewebige Membran abgeschlossen, während der hintere Teil der Basis sich in normaler Lage befand.

Der Fall zeigt, daß ein Durchbruch einer Mittelohreiterung stattfinden kann, ohne daß höhergradige Entzündung des Labyrinths eintreten muß. Bemerkenswert war auch die Hörprüfung

---

1) Kümmels Mitteilung folgt ausführlich weiter unten im zweiten Teile der Diskussion. Ref.

die eine bisher in dem Maße von Habermann noch nicht beobachtete Verlängerung der Knochenleitung für die kleine c-Gabel ergab, was vielleicht nach Bezold durch die Erschlaffung der Steigbügel-Vorhofsverbindung erklärt werden könnte.

Herr Schoenemann-Bern reflektiert auf die von Hinsberg, bei der Besprechung der Operationstechnik der Labyrintheiterungen, erörterten verschiedenen Formen der Labyrinthhöhle. Schoenemanns Untersuchungsresultate in der Arbeit: „Schläfenbein und Schädelbasis“ [1]) stimmen mit den von Hinsberg angeführten Angaben Bourquets überein; überdies konnte Schoenemann aber noch nachweisen, daß zwischen den erwähnten Formvariationen des Labyrinths und der Konfiguration und Lage der Felsenbeinpyramide auch äußerlich an der Ohrmuschelstellung erkennbare Beziehungen bestehen.

Herr Goerke-Breslau findet die bisherigen Diskussionsbemerkungen schon insofern interessant, als sie vielfach bestätigen, was uns die pathologische Anatomie der Labyrinthentzündungen lehrt, nämlich daß diese eine außerordentliche Tendenz zur Heilung zeigen. An einer Serie von Präparaten, die Goerke in seinem angekündigten Vortrage zeigen wird, ist diese Heilungstendenz in deutlicher Weise zu sehen. Auch bei schweren Labyrintheiterungen treten bald Bindegewebs- und Knochenneubildungsprozesse auf und werden die intakten Teile des Labyrinths durch die erkrankten Teile abgeschlossen.

Der von Herzog mitgeteilte Fall wäre, mangels einer histologischen Untersuchung, nicht als geheilte Labyrinthtuberkulose, sondern besser als geheilte Labyrinthitis bei Mittelohrtuberkulose zu bezeichnen; einen völlig ähnlichen Fall wird Goerke ebenfalls mikroskopisch demonstrieren.

Bezüglich der Forderung von Passow, nur einen solchen Fall als Empyem des Saccus endolymphaticus gelten zu lassen, der histologisch verifiziert ist, möchte Goerke voll und ganz beistimmen, nur möchte er diese Forderung einer eingehenden histologischen Untersuchung auf alle Fälle von Labyrintheiterung, soweit sie zur Autopsie gelangen, ausgedehnt wissen; denn Angaben, die auf einer lediglich makroskopischen Besichtigung beruhen, wie z. B. „Eiter im Labyrinth“ oder „Granulationen im Vestibulum“, sind epikritisch ebenso

1) Neue Denkschriften der schweiz. naturforsch. Gesellschaft. 1906.

wenig wie wissenschaftlich zu verwerten. Einen einschlägigen, histologisch festgestellten Fall von Empyem des Saccus endolymphaticus wird Goerke ebenfalls demonstrieren.

Die Gefahr von Dehiscenzen bei der Entstehung der Labyrintheiterungen wird überschätzt. Histologisch kann man nämlich sehen, wie diese an sich sehr gefäßarmen bindegewebigen Membranen wenig an der Entzündung partizipieren; im Gegenteil durch aufgelagertes Exsudat häufig so verdickt werden, daß sie einem Durchbruche einen viel größeren Widerstand entgegensetzen, als der gefäßreiche Knochen.

Herr Voss-Berlin berichtet über die Erfahrungen, welche sich ihm, in 18 einschlägigen Fällen von Labyrintheiterung, ergeben hatten.

Herr Alt-Wien weist auf die im Verlaufe verschleppter Scharlachotitiden bei Kindern auftretenden Labyrintheiterungen und Labyrinthnekrosen hin.

Im Verlaufe der letzten 6 Jahre hat Alt 5 einschlägige Fälle im Rudolfspital und Wiedener Spital beobachtet. — Alt demonstriert ein vollständiges Labyrinth, das er als Knochensequester vor 14 Tagen, gelegentlich einer Radikaloperation bei einer alten Scharlachotitis, gewonnen hat. Die Promontorialwand ist durchbrochen, Vorhof und Schnecke mit Granulationen erfüllt. Der obere und hintere Bogengang stellen offene Rinnen dar, der horizontale Bogengang fehlt. Der Meatus auditorius internus ist ausgeweitet und mit Granulationen erfüllt. Von großem Interesse war das Verhalten des Facialis. Der Nerv war vor der Operation noch einigermaßen leitungsfähig, — es bestand nur Parese, — trotzdem er durch diesen Sequester ging. Der Facialis muß ganz morsch gewesen sein, da der Knochensequester ohne jede Anstrengung herauszuheben war. Am Austritt aus dem Canalis Fallopiae sieht man am Präparat den Nerven von Granulationen umgeben. Eine Pfropfung des Facialisstumpfes auf den Nervus hypoglossus würde eine Restitution der Gesichtslähmung anstreben.

Herr Panse-Dresden weist an der Hand von mikroskopischen Präparaten nach, daß isolierte Erkrankungen einzelner Labyrinthteile vorkommen, die zu erkennen unser Bestreben sein muß. — Erkrankung des Labyrinths durch eine Bogengangsfistel hat er, unter 14 mikroskopisch untersuchten Fällen von Labyrintheiterung, nicht gefunden.

Zur Prüfung des Gleichgewichts und Gehörorganes empfiehlt Panse folgendes Schema (S. 208, 209):

Herr Hinsberg-Breslau will von den vielen angeführten Bemerkungen nur auf manche reflektieren. Für das wichtigste hält Hinsberg zuvörderst die tuberkulöse Labyrintheiterung. — Die Häufigkeit der Tuberkulose ist je nach dem Material äußerst verschieden; manchmal sieht man 3—4 Fälle hintereinander, manchmal durch längere Zeit keinen. Im Gegensatze zu Scheibes Beobachtungen muß Hinsberg den hervorragend starken Schwindel bei tuberkulösen Labyrintheiterungen erwähnen, und nur zu oft bot der hierdurch geschaffene qualvolle Zustand Anlaß zu dem operativen Eingriffe. — Über die Konsequenzen der tuberkulösen Labyrintheiterungen wissen wir bis jetzt noch wenig Bestimmtes. Einige stellen die Prognose günstig, andere für außerordentlich schlecht; teilweise möchte sich Hinsberg, zufolge seiner in jüngster Zeit gemachten Beobachtungen, eher der ungünstigen Prognose anschließen. Wie man sich bei tuberkulösen Labyrintheiterungen zu verhalten hat, und ob man operativ eingreifen soll oder nicht, scheint einstweilen noch nicht geklärt zu sein und glaubt Hinsberg, daß man in erster Reihe darüber schlüssig werden muß, wie man sich tuberkulösen Mittelohreiterungen gegenüber zu verhalten hat; ob man nämlich überhaupt operieren, oder frühzeitig oder aber später operieren soll. Hinsberg glaubt bei tuberkulösen Mittelohreiterungen so früh wie möglich zu operieren, schon aus dem Grunde, um das Zustandekommen sekundärer Labyrintheiterungen zu verhüten. Er verfügt über mehrere ausgeheilte Fälle von frühoperierter Mittelohr- und Warzenfortsatz-Tuberkulose, und hat auch Brieger über ähnliche Erfahrungen seinerzeit berichtet.

Zur Frage des von Passow erwähnten Vorkommens von Empyem des Saccus endolymphaticus kann Hinsberg nicht aus eigenen Erfahrungen sprechen; im Referate beschränkte er sich bloß auf die Erfahrungen von Boesch, glaubt aber selbst, daß zufolge Passows Beobachtung eine genaue histologische Untersuchung nie ausbleiben soll.

Auf die Bemerkung Panses, daß Fisteln im horizontalen Bogengang, bei der Infektion des Labyrinths, außerordentlich selten wären, glaubt Hinsberg, daß dies eigentlich ein Schluß der Bemerkungen von Brieger wäre, nachdem B., bei den konsequent vorgenommenen Sektionen sämtlicher letal geendeter Ohrenfälle, bis jetzt noch keinen Fall mit der betreffenden Bogengangsfistel gefunden hätte. Aus der Literatur hat

Die Prüfung des Glei
Untersuchung

Versuch

Hauptsächlichste Bewegungsrichtung	Vorwiegend beteiligter Labyrinthteil	Ausschalten 1.	Ausschalten 2.	Reiz 3. Vestibularis
A Horizontaldrehung	canalis ext.	der Augenbahn durch Augenschluß.	der Gefühlsbahn möglichst durch Stehen auf einem Bein.	N Drehstuhl Kopf gerade a. Begin b. Schlu
B Sagittaldrehung	canalis ant.			„ Nase wagerecht a. Begin b. Schlu
C Frontaldrehung	canalis post.			„ Nase unten a. Begin b. Schlu
D gerade vor-rückwärts	macula sacculi			(Schaukel a. nacch vor Kopf gerade b. nach hint
E gerade nach unten-oben	macula utriculi			(Schaukel a. nach voru Nase unten b. nach hint

Grosshirn: Bewußtsein, willkürliche Bewegung: rohe Kraft, Gefühl. **Augen:** Bewegu
Gefühl, Ataxie: Kniehacken, Fingerspitzenversuch.

Rückenmark: Ta

Hörprüfung.

c S
R L Rechts c vom Scheitel links
c^4L c₁ in Luftleitung } Sekunden
cL c in „ } weniger
cW c vom Warzenfortsatz } als der Normale
Fl Flüstern Zahl: auf meter
St Stimme Zahl: auf meter

C_2C_1Cc C_2C_1Cc
$c^1c^2c^3c^4$ $c^1c^2c^3c^4$
$c^5c^6c^7c^8$ $c^5c^6c^7c^8$

Die nichtgehörten Stimmgabeln werden gestrichen.

Sausen. Ähnlich welcher Stimmgabel, doppel- oder einseitig, klopfend, glei
mässig, bestimmte Melodien oder Geräusche, stärker oder schwächer bei Bücken,
schwachem, bei starkem Druck auf den Tragus; objektiv hörbar; verschwindend bei Dr
auf die Halsgefäße, aufhörend nach Lufteintreibung und wie lange.

wichts- und Gehörorganes (von Panse-Dresden).
leichgewichtssinnes.

		Krankheitserscheinungen			
r Bahn		objektive		subjektives Gefühl	
Augenbahn	5. Beweg.-Bahn	6. Nystagmus	7. Schwanken	8. d. eig. Körpers	9. d. Umgebung
lick seitl. R L	Kehrt a. rechts um b. links um	Schnelle Zuckungen nach a. rechts b. links	Drehend nach a. rechts b. links	Gedreht werden a. nach rechts b. nach links	Kreisen a. nach links b. nach rechts
lick a. unten b. oben	a. Bücken b. Aufrichten	nach a. oben b. unten	a. rückwärts b. vorwärts	nach a. vorn unten b. hinten oben	a. üb. d. Kopf b. nach unten
lick im Kreis a. wie Uhr b. umgekehrt	Nase unten a. rechts um b. links um	Drehend a. wie Uhr b. umgekehrt	Knicken des Beines a. rechts b. links	Versinken nach unten a. rechts b. links	Kreisen a. wie Uhr b. umgekehrt
lick a. i. d. Ferne b. i. d. Nähe	Gehen a. vorwärts b. rückwärts	Pupill. a. weit b. eng Aug. a. diverg. b. overg.	a. vor b. zurück	a. vor b. zurück	Bewegen a. auf ihn zu b. von ihm weg
a. nach oben b. nach unten	Gehen Nase a. vorw. unt. b. rückw.	Zucken nach a. oben b. unten	a. Strecken u. b. Knicken beider Beine?	a. Versinken b. Gehoben werden	a. nach oben b. nach unten

r Augäpfel, Konvergenz, Divergenz, Weite der Pupillen, Reaktion auf Licht, Akkomodation. Rückenmark.

hmerz-, Temperatur-, Muskelsinn. Reflexe: Patellar, Fuß, Cremaster, Bauch, Babinsky.

Hören Sie den Ton auf dem rechten oder auf dem linken Ohr oder oben auf dem Kopf?

Bitte sagen, wann der Ton aufhört!

Bitte nachsprechen, was Sie hören!

Hören Sie den Ton?

Hinsberg 5 Fälle von isolierter Bogengangsfistel gesammelt; der Wahrscheinlichkeit nach kann man auch nicht viele Fälle annehmen, denn auf 100 Mittelohreiterungen kommt höchstens eine Labyrintheiterung, und davon erfolgt die Infektion in der Mehrzahl der Fälle durch die Fenster hindurch, so daß bindende Schlüsse sich eigentlich nur aus vielen tausenden Fällen von Ohreiterung ziehen ließen; nebstdem aber darf man auch die Beobachtungen am Lebenden nicht außer acht lassen. Denn die Ansicht Panses, daß eine Bogengangsfistel nur in den Augen des Operateurs nicht aber in Wirklichkeit bestanden hätte und dies nur auf einem Irrtum beruhen könnte, wird auch schon von Friedrich angedeutet. Doch glaubt Hinsberg, wenn man eine typische Bogengangsfistel, — die Rinne, die über dem Wulst des Bogenganges hinüberläuft — einmal gesehen hat, wird man sich kaum mehr irren. Hinsberg glaubt daher daran festhalten zu können, daß es sich in der Mehrzahl seiner operierten Fälle um wirkliche Bogengangsfisteln gehandelt, und man darf die Beobachtungen am Lebenden, gegenüber den Leichenbefunden, nicht ganz in den Hintergrund drängen.

Der von Görke angeführten überaus günstigen Prognose der Labyrintheiterungen, zufolge der bedeutenden Heilungstendenz, wie sich dies aus den letal geendeten Fällen, bei denen die Mittelohrräume operativ eröffnet wurden, schließen ließe, möchte Hinsberg nicht ganz beipflichten. Denn wohlbekanntlich gibt es eine große Anzahl von Fällen, die, ohne daß mit ihnen etwas gemacht wurde, doch zugrunde gegangen sind.

Herr Neumann-Wien bemerkt, daß die Erkenntnisse, welche im letzten Decennium auf dem Gebiete der Labyrintheiterungen gezeitigt wurden, in dem gründlichen Elaborate Hinsbergs wohl eingehend erörtert und verwertet wurden, doch vermißt er in demselben eine präcisere Differenzierung der diffusen und umschriebenen Labyrintheiterungen, obwohl letzteres Moment, sowohl für die Prognose als auch für die Therapie, von entscheidender Tragweite ist.

Eine genauere Differentialdiagnose der Labyrintheiterungen ist nur dann möglich, wenn wir im gegebenen Falle auch die Erregbarkeitsverhältnisse des Vorhofapparates in Betracht ziehen. — Seit den einschlägigen Untersuchungen, die an Politzers Klinik ausgeführt werden, ist man imstande zu ermitteln, ob die physiologische Erregbarkeit des Vestibularapparates erhalten ist oder nicht.

Wird nämlich in den äußeren Gehörgang verschieden temperiertes Wasser eingespritzt, so wird bei normaler Vestibularfunktion ein Augennystagmus ausgelöst, welcher, je nach dem Temperaturgrade des eingespritzten Wassers, stets in typischer Weise erfolgt. Auf diese Weise läßt sich das Vorhandensein oder Fehlen der Vorhoffunktion in jedem Falle feststellen.

Das Wichtigste für die Diagnose der Labyrintheiterungen ist die Berücksichtigung der cochleären und vestibulären Symptome, nebst dem während der Operation erhobenen Befund. Dies ist aber nur dann möglich, wenn wir in jedem Falle, schon vor der Radikaloperation, eine genaue Höranalyse vornehmen, die Entstehungsart der Hörstörung (plötzlich oder progressiv) feststellen und die Reaktion des Vestibularapparates prüfen. Denn nur die Kenntnis derselben, im Zusammenhalt mit dem intra operationem erhobenen Befund, ermöglicht uns eine strikte Indikationsstellung. Die zunehmende Erfahrung der Autoren hat ergeben, daß einerseits die exspektative Therapie ein sehr ungünstiges Resultat liefert, andererseits aber die sachgemäße Eröffnung mit keinen besonderen Gefahren verbunden ist. Aus diesem Grunde werden wir bloß zu entscheiden haben, ob wir die Labyrintheröffnung gleichzeitig mit der Radikaloperation ausführen, oder aber zweizeitig vorgehen sollen.

Da die Erfahrungen eines einzelnen Autors nicht zureichen, um allgemeingiltige Normen für die Indikationsstellung festzustellen, andererseits aber ein einheitliches Vorgehen äußerst erwünscht ist, hat Neumann ein Indikationsschema entworfen, welches an Politzers Klinik seit längerer Zeit eingeführt und für die Vornahme der Labyrintheröffnung richtunggebend ist.

Herr Bárány-Wien erörtert die auf Grund seiner Untersuchungen in Politzers Klinik eingeführte Art der Funktionsprüfung des Vestibularapparates. Da der rhythmische Augennystagmus als unmittelbares Reflexsymptom des Bogengangapparates anzusehen ist, so wird der Prüfung des Nystagmus die größte Bedeutung zugemessen.

Zunächst wird auf spontanen Nystagmus, d. h. bei aufrechter Kopfhaltung in den seitlichen Endstellungen der Augen, untersucht. Ein starker rotatorischer und

horizontaler, nach der gesunden Seite gerichteter, Nystagmus deutet auf eine diffuse Erkrankung des Vestibularapparates hin, im Zusammenhalt mit der Unerregbarkeit des betreffenden Labyrinthes. — Nystagmus rotatorius nach der ohrkranken Seite ist ein Zeichen abnormer Funktion des betreffenden Labyrinthes, wenn die Erregbarkeit erhalten und eine intrakranielle Komplikation ausgeschlossen ist. Ein Zeichen abnormer Funktion ist es ferner, wenn sich durch rasche Kopfbewegungen, durch Bücken oder Rückwärtsneigen des Kopfes, ein Nystagmusanfall auslösen läßt, der dann in der Regel von Schwindel und Scheinbewegungen der Objekte und von Gleichgewichtsstörungen begleitet ist. — Anatomisch kann man in eitrigen Fällen dabei an beginnende Labyrintheiterung oder an Labyrinthwand-Caries denken.

Dort, wo es sich um die Entscheidung der Frage handelt, ob eine Labyrintheiterung besteht oder nicht, ist die Prüfung der Erregbarkeit des betreffenden Labyrinthes das wichtigste. Für diese Prüfung stehen vier Untersuchungsmethoden zur Verfügung: 1. Das Ausspritzen, 2. das Galvanisieren, 3. das Drehen, 4. direkter Druck, resp. Luftverdichtung und Verdünnung im äußeren Gehörgang. — Die einfachste und schonendste Methode ist das Ausspritzen; sie kann an jedem, auch am benommenen Patienten im Bett vorgenommen werden und geschieht derart, daß ein großer Politzerscher Ballon mit sterilisiertem Wasser gefüllt wird, ein Attikröhrchen, durch einen Schlauch mit dem Ballon verbunden, in den äußeren Gehörgang, nahe an das Trommelfell, eingeführt wird und nun, ohne Anwendung von stärkerem Druck das Ohr ausgespritzt wird. Die Prüfung beruht auf der Reaktion des Vestibularapparates gegenüber thermischen Reizen. — Wie die Untersuchungen Báránys ergeben haben, tritt nämlich, wenn man ein Ohr mit erhaltenem Vestibularapparat in aufrechter Kopfstellung ausspritzt, bei Verwendung von Wasser unter Körpertemperatur, ein nach der nicht ausgespritzten Seite gerichteter rotatorischer und horizontaler Nystagmus auf, der beim Blick nach dieser Seite am stärksten ist. Bei intaktem Trommelfell bedarf man zu seiner Hervorrufung Wasser von 12—15° C., und man muß oft 1—1½ Minuten lang spritzen. Besteht eine Perforation des Trommelfells, so genügt häufig Wasser von 20—25° C. und bei Radikaloperierten von 35° C., um den typischen „Kaltwasser-Nystagmus“ auszulösen. Nimmt man Wasser von genau Kör-

pertemperatur, so tritt bei noch so langem Spritzen kein Nystagmus auf. Hat das Spülwasser mehr als Körpertemperatur, so tritt, bei aufrechter Kopfhaltung, genau der entgegengesetzt, also nach der ausgespritzten Seite gerichtete Nystagmus auf. Besteht bereits vorher spontaner Nystagmus, so wird durch den kalorischen Nystagmus dieser in typischer Weise verändert, wobei als Regel gilt, daß entgegengesetzt gerichtete, gleich starke Nystagmen sich aufheben.

Ist der Vestibularapparat zerstört, so läßt sich durch Ausspritzen weder mit kaltem, noch mit heißem Wasser irgend eine Reaktion, resp. eine Veränderung von bereits bestehendem Nystagmus erzeugen. — Besteht in einem Falle von Mittelohreiterung starker Nystagmus nach der gesunden Seite, und ist die Erregbarkeit des Labyrinthes der kranken Seite erloschen, so ist mit Sicherheit akute Labyrintheiterung zu diagnostizieren. Besteht kein spontaner Nystagmus und ist die Erregbarkeit erloschen, so kann es sich um eine längere Zeit bestehende, oder um eine ausgeheilte Labyrintheiterung handeln. Es werden dann Anamnese und intra operationem erhobener Befund die Untersuchung ermöglichen. Besteht Schwindel und Nystagmus, jedoch bei erhaltener Reaktionsfähigkeit des Labyrinths, so kann es sich um keine diffuse Labyrintheiterung handeln. Es können nur Erkrankung der Labyrinthwand oder circumskripte Labyrintheiterung in Frage kommen.

Weniger zuverlässige, wenn auch theoretisch interessante Resultate liefern die anderen drei Prüfungsmethoden; diesbezüglich verweist Bárány auf seine jüngst erschienene Arbeit „Untersuchungen über den vom Vestibularapparat des Ohres reflektorisch ausgelösten rhythmischen Nystagmus und seine Begleiterscheinungen".[1])

Die bei physiologischer Reizung und bei Erkrankungen des Vestibularapparates auftretenden Gleichgewichtsstörungen sah Bárány stets ganz bestimmte Beziehungen zur Richtung und Stärke des Nystagmus einhalten. Stets ließ sich auch die Richtung des Schwankens oder Fallens in gesetzmäßiger Weise durch Veränderung der Kopfstellung beeinflussen. Störungen des Gleichgewichts, die nicht diese gesetzmäßigen Beziehungen einhalten werden nach Ansicht Báránys mit Unrecht auf den Vestibularapparat bezogen, wobei insbesondere die so überaus häufige Kom-

1) Monatsschrift f. Ohrenheilkunde. 1906. 4. Heft.

bination von Neurose und Erkrankung des Vestibularapparates übersehen wird. Die v. Steinschen Untersuchungsmethoden nehmen auf diese Umstände keine Rücksicht. Zur Prüfung der Funktion des Vestibularapparates erscheinen sie Bárány als überflüssig.

Herr Habermann-Graz stellt an Neumann und Bárány die Anfrage, ob sie es vom chirurgischen Standpunkt aus für richtig und auch für unschädlich halten, ihre Spritzversuche mit kaltem Wasser zur Diagnostik einer eventuellen Labyrintheiterung zu machen. Habermann hält diese Untersuchung für bedenklich und vermeidet in solchen Fällen jedes Spritzen.

Herr Neumann antwortet: Die Ausspritzung des Gehörganges mit warmem oder kaltem Wasser involviert für die Patienten nicht bloß keine Gefahr, sondern sie muß, als die mildeste und ungefährlichste Form der Funktionsprüfung des Vestibularapparates angesehen werden. Es kommt im wesentlichen darauf an, daß von der Körperwärme um einige Grade differierende Temperaturen angewendet werden, welche reflektorisch den Nystagmus auslösen. Der beim Ausspritzen ausgeübte Druck ist fast minimal, weshalb die Einwendungen Habermanns vollständig haltlos sind. — Als weiteren Vorteil dieser Methode möchte Neumann den Umstand bezeichnen, daß die Ausspritzung auch in Bettlage ausgeführt werden kann.

Herr Gradenigo-Turin glaubt, daß das umfangreiche Thema wohl recht viel Stoff zur Diskussion bilde, doch möchte er sich bloß auf einige Punkte des Referates von Hinsberg beschränken.

Bezüglich der Richtung, bei der Verbreitung im Canalis subarcuatus[1]), erwähnt Gradenigo einen einschlägigen Fall, wo die Infektion die Richtung desselben Kanals genommen, die lufthaltige Umhüllung des Perilabyrinths bis zur hinteren und oberen Fläche des Felsenbeins erreichte und den letalen Ausgang infolge ven Meningitis herbeiführte; hier war der vordere vertikale Halbzirkelkanal arrodiert und das Labyrinth eröffnet. In solchen Fällen kann sich die Labyrintheiterung bei der Autopsie als Nebenbefund erweisen. Die Infektion hatte auf das Antrum übergegriffen, und wenn auch in solchen Fällen dasselbe operativ eröffnet wird, so kann es sich bei schlecht eingeleiteter Nachbehandlung zu früh schließen.

1) Hinsbergs Referat S. 9.

Bezüglich jener Individuen, bei denen infolge beiderseitiger Zerstörung des Labyrinths spontaner Nystagmus[1]) bei dem Blicke nach seitwärts sich einstellt, erleidet derselbe durch Rotation keinen Einfluß. Erklärt man den Nystagmus als durch Reizerscheinungen bedingt, und von seiten des Vorhofsnerven nach Epithelzerstörung der Maculae und Cristae ausgelöst, so ist die Funktion letzterer aufgehoben. Daß zur Feststellung der vollständigen Taubheit die Untersuchung mittelst Sprache und Stimmgabel nicht immer genügen wird, kann Gradenigo durch einen Fall von Taubheit nach Labyrintheiterung beweisen; hier bestand weder Sprachgehör, noch aber wurde eine Stimmgabel oder Pfeifchen der Bezoldschen Tonreihe gehört; der besonders starke Ton einer Eisenbahntrompete jedoch war zweifellos gehört worden.

Zwischen Nystagmus und nystagmusartigen Zuckungen[2]) bestehen allerlei Übergänge. Bei der labyrinthären Form, wo die Excitation prädominiert, ist ein wahrer Nystagmus mehr oder weniger ausgeprägt, nach sämtlichen Blickrichtungen hin zu beobachten; der Nystagmus äußert sich in Bewegungen des Kopfes oder der inneren Körperteile, und können die Schwingungen sowohl ihrer Frequenz als ihrer Ausdehnung nach verschieden sein. Man hat sogar zwei Haupttypen zu unterscheiden: 1. solche mit kurzen und häufigen, 2. solche mit mehr ausgedehnten und weniger häufigen Exkursionen. Bei Labyrinthreizungen kann der oft mit subjektiven Gehörserscheinungen bestehende Nystagmus lange Zeit mit Schwindel bestehen; so konnte Gradenigo in einem Falle von Labyrinthtrauma einen spontan aufgetretenen Nystagmus beobachten, welcher über 2 Jahre lang anhielt.

Den Zusammenhang von Nystagmus mit Herzschlägen[3]) bekräftigen einige Fälle, in denen sich das Schwingen gewisser Gegenstände bei spontanem Nystagmus, den Herzschlägen anpaßten. — Es ist möglich, daß während der arteriellen Diastole die Oszillationen der Augen leichter ausgelöst werden, und beide Erscheinungen somit koinzidieren; doch wird man bei genauer Beobachtung bald erkennen müssen, daß der vollständige Isochronismus nicht zu lange anhalten wird. — Gradenigo möchte sich der Ansicht Briegers anschließen und jene Fälle, wo sich dem horizontalen Nystagmus eine andere Nystagmusart an-

1) Ebenda. S. 22.
2) Ebenda. S. 32.
3) Ebenda. S. 33.

schließt, als Beweis dafür betrachten, daß dies auf ein Weiterschreiten des Krankheitsprozesses deutet, und daß die zweite Nystagmusart als Reizerscheinungen, von seiten anderer Labyrinthabschnitte ausgelöst, gelten werden. So beobachtete Gradenigo einen Fall, wo die Labyrintheiterung im Abklingen war, doch endete derselbe infolge von Meningitis letal; hier hatte sich dem horizontalen Nystagmus bedeutend später ein rotatorischer angeschlossen. — Gradenigo möchte die genug häufige Beobachtung von rotatorischem Nystagmus erwähnen, sowohl allein, als auch später mit horizontalem kompliziert. Der rotatorische Nystagmus ist wahrscheinlich die Folge einer Reizung von seiten des oberen vertikalen Halbzirkelkanals mit konstanter Richtung, und stellt sich derselbe bei lateraler Blickrichtung ein, dann drehen sich die Augen seitwärts, und bei umgekehrter Blickrichtung erfolgt die Drehung von unten und medialwärts nach oben und seitwärts. Bei Blickrichtung nach links werden sich die Augen ähnlich den Bewegungen des Pendels einer gehenden Uhr bewegen, bei dem Blicke nach rechts hingegen in entgegengesetzter Richtung.

Der horizontale Nystagmus überwiegt an Häufigkeit gewöhnlich die anderen Arten, besonders bei der Orientierungsfunktion in horizontaler Ebene. Auch vom anatomischen und embryologischen Standpunkte lassen sich Eigenheiten des horizontalen Halbzirkelkanals nachweisen, die sich von denen des vertikalen unterscheiden. In klinischer Beziehung kann Gradenigo nur bekräftigen, daß die Eiterungen im Labyrinthe auch nur auf einzelne Segmente beschränkt bestehen können.

Herr Denker-Erlangen weist darauf hin, daß mit Recht von allen Operateuren bei den Eingriffen am Labyrinth jede Erschütterung, besonders die Anwendung des Meißels, vermieden wird, um einer Propagation des Eiters in das Cavum cranii vorzubeugen. — Aus demselben Grunde glaubt Denker bei den Labyrintheiterungen warnen zu sollen vor der Vornahme der dynamischen Prüfung — Hüpfversuche auf einem Bein bei geschlossenen Augen nach rückwärts, — für die Feststellung der Diagnose.

Herr Kretschmann-Magdeburg: Es geht aus der Diskussion hervor, daß Labyrintheiterungen verlaufen können, ohne daß Gleichgewichtsstörungen und Nystagmus auftreten. Auf der anderen Seite sind Schwindel und Nystagmus bei absolut ohrgesunden Individuen zu finden. Es sei an die

Neurastheniker erinnert, die jene Symptome zuweilen in überraschender Weise darbieten. Neuerdings will man das auffallend leichte Auftreten von Nystagmus nach geringen Rotationen für ein Symptom, das auf traumatische Neurose hinweist, in Anspruch nehmen. Hat nun ein derartiges Individuum eine Ohreiterung und entsprechende Hördefekte, so kann leicht fälschlicherweise eine Labyrintheiterung diagnostiziert werden. Das Verhalten solcher Personen, gegenüber den statischen und thermischen Prüfungsmethoden, ebenso das Verhalten Gesunder gegenüber den gleichen Methoden muß erst eingehend studiert werden, ehe aus diesen Untersuchungsmethoden bindende Schlüsse für Labyrintherkrankungen gemacht werden können.

Herr v. Frankl-Hochwart-Wien schlägt, reflektierend auf die Mitteilungen von Panse, für das Schema, das er sehr wichtig hält, eine Erweiterung vor. In diesem Schema fehlt die Individualisierung. Es gibt eben von Natur aus geschickte Menschen, die, wenn auch ihre Koordinationsorgane erkrankt sind, noch vielen Leistungen gewachsen bleiben. Man darf auch nicht vergessen, daß manche durch $^1/_4$—$^1/_2$ Stunde allen üblichen Proben gewachsen sein können, daß sie aber versagen, wenn sie ermüdet sind.

v. Frankl-Hochwart erwähnt aus seiner Erfahrung charakteristische Beispiele. Drei Männer, bei denen sich die beginnende tabische Ataxie nur bei ungewöhnlichen Koordinationsanforderungen zeigte, waren den üblichen Proben für Ataxie völlig gewachsen. Zwei waren durch ihren Beruf gezwungen, rückwärts zu gehen; der eine war Seiler, der andere war Sägemüller und mußte immer, wenn der Baumstamm nach vorwärts ging, rückwärts schreitend beobachten, ob die Säge in der Mühle blieb. Beide konnten ihrem Berufe kaum mehr obliegen, weil sie der ungewöhnlichen Leistung nicht mehr gewachsen waren. Der dritte Patient war ein Cirkus-Clown, der seine Koordinationsstörung daran merkte, daß ihm das Salto mortale über acht Pferde bisweilen mißlang, im übrigen war er noch ungewöhnlich geschickt. — Man sieht aus derartigen Fällen, daß man sich nicht nur mit unseren sehr groben Prüfungen allein begnügen dürfe, sondern die Kranken immer fragen müsse, wie sie sich bei komplizierteren, länger dauernden Bewegungen verhalten.

Herr Schwabach-Berlin erinnert vom historischen Stand-

punkte, ohne besondere Prioritätsanrechte beanspruchen zu wollen, über Beziehungen von chronischer Mittelohreiterung und Nystagmus schon in einem Aufsatze aus dem Jahre 1878 geschrieben zu haben. — Herr Habermann-Graz bemerkt hierzu, daß er in einem der Berichte über die Zaufalsche Klinik in Prag aus dem Jahre 1878 ebenfalls einen Fall von Mittelohreiterung und Nystagmus veröffentlichte, doch gibt es noch ältere Aufsätze, in denen Beobachtungen über Nystagmus bei Ohrenkranken erwähnt sind.

Herr Wanner-München warnt vor den Drehversuchen bei Labyrintheiterungen, da er der festen Überzeugung ist, daß dieselben schädlich sein könnten. — Bei einem Patienten traten kurze Zeit nachher stürmische Erscheinungen und akute Meningitis ein, die zwei Tage später zu letalem Ausgange führte.

Herr Brieger-Breslau möchte noch betreffs der Symptomatologie erinnern, daß Ausfalls- und Reizsymptome, bei dem gegenwärtigen Stande unserer Kenntnisse nicht auseinander zu halten sind. Fälle, bei denen die Obduktion nachher komplette Zerstörung des Labyrinths aufdeckte, gingen mit Symptomen einher, die als Reizerscheinungen im allgemeinen gedeutet werden. Brieger erwähnt u. a. eine Beobachtung, bei der hochgradiger, von der Blickrichtung unabhängiger Nystagmus bei totaler Destruktion des Labyrinths bestand und dieser durch Lumbalpunktion (eitrige Meningitis) sofort aufgehoben wurde.

Brieger verweist ferner auf die Konstanz der Erscheinungen von seiten der Meningen bei Labyrintheiterungen (Meningitis serosa) und betont insbesondere das Vorkommen hochgradiger Pulsverlangsamung, von Augenmuskelstörungen, — Läsionen des Stammes wie der Nervenkerne, — ohne eitrige Meningitis bei reinen Labyrintheiterungen.

Herr Kubo-Fukuoka (Japan) berichtet über Versuche, die er im Wiener physiologischen Institute unter Leitung Kreidels an Tauben und Kaninchen anstellte, um die Tatsache der Nystagmuserscheinungen beim Ausspritzen des Ohres festzustellen und die Ursache derselben zu ergründen. Die Erscheinungen als solche könnten ja auch sonst kaum als ein diagnostisches Hilfsmittel verwertet werden, denn die meisten Kliniker betrachten die klinisch wohl bekannte Tatsache als eine Reflexerscheinung der sensiblen Nerven im Gebiete des Ohres, andere hingegen wollen die Drucksteigerung in der Paukenhöhle als Ursache gelten lassen. Kubo hat gefunden, daß die

Nystagmusbewegungen beim Ausspritzen des Ohres, — sowohl mit kaltem (12° C.), als mit warmem (50° C.) Wasser, — bei Tauben, (auf den bloßgelegten knöchernen Bogengängen), Kaninchen und Meerschweinchen regelmäßig auftreten, während das körperwarme Wasser keinen Nystagmus hervorruft. Bei der Kälteapplikation erfolgt die ruckweise Bewegung des Nystagmus in der Bauchlage, — der Lagewechsel des Körpers hat nämlich eine Veränderung der Richtung der ruckweisen Nystagmusbewegungen zur Folge, — auf der gereizten Seite nach der Nase hin, und bei der Wärmeapplikation nach dem Ohre hin.

Kubo konnte feststellen, daß diese Erscheinungen beim Kaninchen nur beim Intaktsein des Acusticus (resp. Ramus vestibularis) reflektorisch ausgelöst werden; während die gründliche Kokainisierung des äußeren Gehörganges sowie der Paukenhöhle, oder aber die intrakranielle Durchschneidung der übrigen Nerven — Trigeminus, Glossopharyngeus, Accessorius, Opticus usw. — oder die Auskratzung des großen Teils des Großhirns (auch tiefe Narkose), oder die Abtragung des Sympathicus samt den Cervicalganglien, keinen Einfluß haben. Wenn man aber den Acusticus durchschneidet, dann hören die Reflexerscheinungen infolge der thermischen Reizung sofort auf.

Da diese reflektorischen Nystagmusbewegungen bei der thermischen Reizung durch die Endolymphströmung verursacht werden, braucht man beim Ausspritzen keinen Druck auszuüben, ein Umstand, der von seiten anderer Autoren viel bestritten wurde. Doch entscheiden folgende Tatsachen beim Kaninchen über diese Frage: Die Berieselung des Ohres durch den äußeren Gehörgang mit kaltem resp. warmem Wasser, oder das Auflegen des nassen (kalten) Tuches auf das freigelegte Schläfenbein, genügt schon um die Nystagmusbewegungen hervorzurufen. Es wäre angezeigter, die Berieselung mit dem Gummischlauch, wie dies Kubo beim Kaninchen machte, als die Ausspritzung diagnostisch zu verwenden.

Die Einführung der Ausspritzungsmethode — Kubo schlägt vor „Berieselungsmethode“ — mit kaltem, resp. warmem Wasser nach Bárány, bei der Diagnose der Labyrintheiterungen, ist recht rationell und bewährt sich als zweckmäßig.[1])

---

1) Ausführliche Mitteilung der Kuboschen Versuche: Pflügers Archiv für die gesamte Physiologie. 1906. Bd. 114 S. 143—198.

Herr Hinsberg-Breslau möchte im Schlußworte zur Diskussion seines Referates in erster Reihe an die aufgeworfene wichtige Frage herantreten, ob eine Berechtigung vorliegt, komplizierte Untersuchungsmethoden zur Diagnose der Labyrintheiterungen in Anwendung zu bringen. Mit Rücksicht auf die immensen Gefahren, welche eine Eiterung im Labyrinthe herbeiführen kann, muß man alles anwenden, um sich betreffs einer richtigen Diagnose zu versichern. Nun fragt es sich aber, in wie weit die verschiedenen Untersuchungsmethoden bindende Schlüsse gestatten, denn aus einer Untersuchung allein darf keine Diagnose gestellt werden. Bei der Vornahme der Untersuchungen ist allerdings stets große Vorsicht notwendig. Bei Operationen muß die Labyrinthwand genau untersucht werden, und wenn selbst vorher Reiz- oder Ausfallserscheinungen bestanden, eine Labyrinthfistel jedoch nicht gefunden wird, soll das Labyrinth in Ruhe gelassen bleiben. — Die von Bárány und Kubo gemachten Vorschläge und die von Panse empfohlenen Untersuchungsmethoden versprechen zukünftig viel betreffs einer exakten Diagnostik. Allerdings muß unser Streben dahin gerichtet sein, eine einfache Methode zu finden, die in allen oder in den meisten Fällen bei radikal zu Operierenden anzuwenden wäre. Die v. Steinsche Methode hat ihre gewissen Vorzüge und ist auch nicht so kompliziert, wie sie auf den ersten Blick erscheint; schade, daß dieselbe von anderer Seite nicht nachgeprüft wurde. — Die von Brieger beanstandeten Reiz- und Ausfallserscheinungen hat Hinsberg bei den Physiologen und Neurologen gefunden, wo sie als ganz gebräuchliche Begriffe gelten. Endlich glaubt Hinsberg erwähnen zu müssen, daß allgemeine Hirnsymptome, Pulsverlangsamung, Blicklähmung, bei unkomplizierter Labyrintheiterung nicht vorkommen, sie sind stets auf eine beginnende oder schon vorhandene Komplikation zu beziehen.

Herr Scheibe-München hält die Untersuchungen von Bárány und Kubo für wichtig genug, um auf dieselben zu reflektieren. Seit vielen Jahren achtet Scheibe beim Einspritzen mit dem Antrumröhrchen immer auf Nystagmus und Schwindel, und da gibt es keine Temperatur des Wassers, bei der nicht Schwindel auftreten kann; auch bei Temperaturen von 38, 41° C. tritt in gewissen Fällen Schwindel auf. Solche Fälle beobachtet Scheibe schon viele Jahre; sie bleiben immer gleich, und auch das Gehör bleibt erhalten, mithin liegt in diesen Fällen eine La-

byrintheiterung sicher nicht vor, und trotzdem tritt bei jeder Temperatur, man kann sie nehmen wie man will, immer Schwindel ein. Auf Grund dieser Beobachtung möchte Scheibe bezweifeln, daß man durch die Methoden von Bárány und Kubo eine Labyrintheiterung diagnostizieren könnte; man kann mit Hilfe dieser Methoden bloß nachweisen, daß noch ein erregbares Labyrinth vorhanden wäre. Dagegen ist Scheibe der Ansicht, daß man eher negativ einen Schluß ziehen könnte; nämlich wenn kein Schwindel, auch bei Wasser unter 12° C., eintritt, dann kann man hieraus mit Bestimmtheit annehmen, daß der Bogengangsapparat zerstört ist. Die kalorische Methode ließe sich demnach in diesem negativen Sinne verwerten.

II. Teil der Diskussion.

B. Operative Frage der Labyrintheiterungen.

Herr Brieger-Breslau mahnt zu strenger Kritik gegenüber den der operativen Eröffnung des Labyrinths zugeschriebenen Heilungsresultaten. Man müsse einerseits mit der unverkennbar großen Tendenz zur Spontanheilung rechnen. Diesbezüglich erwähnt Brieger einen seiner Fälle, in dem der Einbruch der Eiterung in das Labyrinth unter den schwersten Symptomen beobachtet werden konnte, die Operation aber aus besonderen Gründen unterbleiben mußte; nach Monaten zeigte die Autopsie des an einer interkurrenten Erkrankung letal geendeten Falles, daß im Labyrinth vollkommene Heilung eingetreten war, während in den Mittelohrräumen Sekretion sogar noch fortbestanden hatte. Andererseits müsse man sich klar darüber sein, daß man mittels der bis jetzt üblichen Methoden, nur mehr oder weniger unvollkommen das Labyrinth von seinen pathologischen Inhalt zu befreien imstande sei. Im Anschluß demonstriert Brieger die Bilder eines Falles, in dem am horizontalen Bogengang, am ovalen Fenster und am Promontorium das Labyrinth bereits eröffnet war und trotzdem Eiter und Cholesteatommassen und auch Sequester enthielt.

Gleichwohl ist Brieger ein Anhänger der operativen Eröffnung des Labyrinths, die z. B. bei manchen, durch Anaëroben bewirkte Infektionen der Labyrinthhohlräume sicher direkt Nutzen zu schaffen vermöge und — abgesehen von den meist irrelevanten Folgen für die Funktion — immer gefahrlos sei. Nur

sei die Methodik noch stark entwicklungsfähig, und andererseits die Möglichkeit der Spontanheilung groß genug, um nicht streng indizierte Operationen auszuschließen.

Brieger meint, der Umfang der probatorischen Eingriffe in der Otochirurgie sei eher einzuschränken, als noch auszudehnen.

Herr Kümmel-Heidelberg möchte darauf hinweisen, daß unter den 25 sicheren Labyrinthitiden, die an der Heidelberger Ohrenklinik in 3 Jahren — in diesem Zeitraum wurden im ganzen 150 Antrumeröffnungen und 180 Totaleröffnungen ausgeführt — beobachtet wurden, sicher 6 tuberkulöser Natur waren. Drei von diesen Patienten gingen an tuberkulöser Meningitis, nach zunächst scheinbar sehr günstigem Verlauf, zwei davon nach Ausstoßung fast des ganzen Felsenbeins in Form einzelner Sequester, schließlich zugrunde; ein weiterer an nicht sicher rein tuberkulöser Meningitis; bei einem blieb der schließliche Ausgang unbekannt, zunächst war aber der Verlauf günstig, die Operationswunde heilte langsam, aber vollständig. Das ist ein relativ hoher Prozentsatz der Labyrinthitisfälle, der wohl Beachtung verdient. — An den Folgen der Labyrintheröffnung ist keiner der 27 operierten Patienten zugrunde gegangen; außer den bereits erwähnten starben zwei Patienten an nicht diagnostizierten Kleinhirnabszessen, 2 an der bei der Operation bereits bestehenden diffusen Meningitis. Eine postoperative Meningitis hat Kümmel neuerdings nicht mehr gesehen, wahrscheinlich deshalb, weil vor jeder Totaleröffnung sorgfältig auf Labyrintherkrankung untersucht, und bei Verdacht auf solche nach Möglichkeit mit der Fraise operiert wurde.

Herr Neumann-Wien beruft sich auf seine eigenen Erfahrungen, die dahin gehen, daß eine sichere Gewähr für die vollständige Ausheilung der Operationshöhle nur durch die von ihm geübte Methode geboten wird. Dieselbe hat noch den erheblichen Vorteil, daß sie endokranielle Komplikationen labyrinthären Ursprungs, — (tiefe Extraduralabszesse, latente Cerebellarabszesse, umschriebene Meningitiden, Bulbusthrombose und Saccusempyem) — welche einer sicheren Diagnostik kaum oder überhaupt nicht zugänglich sind, in demselben Operationsakte beseitigt werden können.

Neumann legt prinzipiell bei jeder Labyrintheiterung die Dura der hinteren Schädelgrube frei und eröffnet, nach vorsichtiger Abhebung der Dura, von der hinteren Pyra-

midenfläche den ganzen Vorhof und die Bogengänge, durch Wegnahme der hinteren Pyramidenwand unter sorgfältiger Schonung des Facialis. Als Vorteile dieser von Neumann bereits in einer Reihe von Fällen verwendeten Methode möchte er, neben der gründlichen Freilegung sämtlicher Labyrinthräume, die relativ sehr kurze Heilungsdauer bezeichnen.

Herr Hinsberg-Breslau glaubt die erste Frage, ob nämlich das erkrankte Labyrinth zu eröffnen wäre oder nicht, heute noch nicht richtig beantworten zu können. Die Mortalität bei diffuser Erkrankung des Labyrinths ist heute noch unbestimmt. Hinsberg schätzt dieselbe wohl auf etwa 15 bis 20 Proz., doch sind diese Zahlen noch nicht ganz feststehend; doch ist zu hoffen, wenn die Statistik in der von ihm vorgeschlagenen Weise durchgeführt wird, in einigen Jahren auch hierüber vollkommene Klarheit zu erreichen. Die circumscripten Eiterungen müssen bei der Statistik von den diffusen getrennt werden, deren Prognose wahrscheinlich besser ist, als die der letzteren. Für die diffusen Erkrankungen hält Hinsberg die Eröffnung des Labyrinths unter allen Umständen für empfehlenswert, denn nach der Zusammenstellung von Freytag beziffert sich die Mortalität der Eröffnungen auf 4 Proz.

Bezüglich der Schwere des Falles läßt sich bis nun im Vorhinein nichts sagen. Die am harmlosesten scheinenden Fälle können plötzlich, infolge einer foudroyanten Meningitis, letal enden, und die von Jansen besonders hervorgehobenen „schweren Fälle“ sind prognostisch nicht so ungünstig; bei diesen Fällen ist das Vestibulum zumeist noch reizfähig.

Betreffs der Frage, wie das Labyrinth zu eröffnen wäre und was aus dem eröffneten Labyrinthe wird, kann Hinsberg, auf 20 Erfahrungen sich stützend, behaupten, daß ein durch Wegnahme des Promontoriums und vom horizontalen Bogengang aus eröffnetes Labyrinth ausheilt; die Heilung beanspruchte keine 2 Jahre, wiewohl einige Fälle früher, andere später ausheilten, nie aber mit einer von Neumann erwähnten langen Dauer.

Von den zu wählenden Operationsmethoden hat wohl die Jansen-Neumannsche Methode zweifellos den Vorzug, daß sie alle Bogengänge und den oberen Teil des Vestibulum vollständig beseitigt; andererseits ist die Operation sehr eingreifend, denn man muß lange meißeln, was bekanntlich bei Labyrinth-

eiterungen nicht gleichgiltig ist. Auf Grund eigener Erfahrung kann Hinsberg dem gegenüber betonen, daß die von ihm angegebene Methode schonend ist und in fast allen Fällen ausreicht.

Herr Hartmann als Vorsitzender dankt Herrn Hinsberg im Namen der Versammlung für das wertvolle Referat. — Der erste Versuch, das vorher abgedruckte Referat den Mitgliedern noch vor der Versammlung eingeschickt zu haben, bewährte sich vollkommen und soll auch in Zukunft in dieser Weise befolgt werden.

---

5. Herr Denker-Erlangen: Demonstration einer neuen Operationsmethode für die malignen Tumoren der Nase.[1])

Während in bisher üblichen Methoden, zur Freilegung und radikalen Exstirpation der bösartigen Geschwülste der Nase, fast sämtliche eine Kontinuitätstrennung der Gesichtshaut erforderten und mehr oder weniger hervortretende Entstellungen im Gefolge hatten, läßt sich dies letztere bei dem submukös vorgenommenen Verfahren Denkers gänzlich vermeiden.

Das Vorgehen ist kurz folgendes: Horizontaler Schleimhautschnitt, 1 cm oberhalb des Zahnfleischsaumes über dem Weisheitszahn beginnend, nach vorn durch das Frenulum labii superioris hindurch etwa 1 cm über dasselbe hinaus verlaufend, dann sich nach oben zum unteren Rande der Apertura pyriformis wendend. Zurückschiebung der Weichteile nach oben bis zum unteren Orbitalrand, so daß die Superficies facialis des Oberkiefers, einschließlich der Apertura pyriformis, freiliegt. Von dem Rande der letzteren aus Abhebung der Mucosa der lateralen Wand des unteren und mittleren Nasenganges, Abtrennung der unteren Muschel an der Crista turbinalis mit starker Schere. Nun Resektion der facialen Kieferhöhlenwand, eventuell Ausräumung der Kieferhöhle, Entfernung der knöchernen lateralen Nasenwand.

Bis zu diesem Punkte der Operation läßt sich das Eindringen von Blut aus der Operationswunde in die Nasenhöhle fast vollständig vermeiden. Darauf in raschem Vorgehen Ausschneidung der noch stehenden Mucosa der late-

1) Ausführliche Mitteilung: Münchener med. Wochenschr. 1906. Nr. 20.

ralen Nasenwand, einschließlich des Tumors, Ausräumung der Siebbeinzellen und Eröffnung der Keilbeinhöhle. Tamponade mit Vioformgaze und primäre Naht der oralen Wunde; Nachbehandlung von dem Naseneingang aus.

Vorzüge des Verfahrens: Bei gründlicher Freilegung des Operationsterrains läßt sich die Gefahr der Aspirationspneumonie, sowie jegliche Entstellung gänzlich vermeiden.

6. Herr Zimmermann-Dresden: Zur Physiologie der Schallzuleitung.

Zimmermann wendet sich gegen die den bisherigen Anschauungen zugrunde liegenden Voraussetzungen, daß der Knochen, in dem das Endorgan liegt, wenig oder gar nicht geeignet sein sollte, Schall aufzunehmen und abzugeben, und daß immer nur aus dem Labyrinthwasser die perzipierenden Fasern ihre letzten Impulse empfangen müssen.

Gegen die Möglichkeit einer wirklichen Schallzuleitung durch den Knochen ist neuerdings wieder Bezold mit neuen Variationen seiner Stimmgabelversuche aufgetreten. Zimmermann weist von jedem dieser Stimmgabelversuche im einzelnen nach, daß sie für die zur Frage stehende Kontroverse nichts bedeuten, oder daß ihre Deutungen unrichtige sind. Speziell wird dies für die Modifikation des Rinneschen Versuches, — die Bezold fälschlicherweise sich selber zuschreibt, statt Gruber, der sie zuerst beschrieben hat, — ausgeführt und dargetan, daß bei dem positiven Ausfall des Gruberschen Versuchs das Trommelfell und die Kette gar nicht das entscheidende Moment sind, sondern lediglich die günstigeren Bedingungen, welche die Knochenleitung im Gehörgang gegenüber der vom Warzenfortsatze hat.

Ferner hat Bezold die Iwanoffschen Versuche nachgeahmt und daraus abgeleitet, daß zwar Schallschwingungen den Knochen durchfließen, daß sie aber nur zu Gehör kommen könnten, wenn sie durch den Mittelohrapparat übertragen würden. Auch dies ist ein Trugschluß. Denn wenn derjenige, auf dessen Stirn eine tönende Stimmgabel aufgesetzt ist, den Ton kürzere Zeit hört als ein Zweitauskultierender, der sein Ohr an das Hinterhaupt gelegt hat, so beruht das darauf, daß die Schallschwingungen an der Schädelbasis schwächer sind, als an dem der Stirn diametral gegenüber gelegenen Hinter-

haupt; eine Tatsache, die auch durch Frey bestätigt worden ist, und von Bezold mit Unrecht bei Seite geschoben wird.

Die Bönninghausschen Deduktionen vom Walohr werden als nicht beweiskräftig für die gänzlich anderen Verhältnisse beim Menschen abgelehnt, und dann eingehender die bisher noch nicht scharf genug abgegrenzten Begriffe der Massenbewegungen und der Molekularbewegungen auseinandergesetzt. Es ergibt sich daraus, daß die gewöhnlichen Schallschwingungen gar keine isolierten und selbständigen Verschiebungen der Steigbügelplatte im Rahmen des Vorhofsfensters verursachen können, und daß solche veritable Verschiebungen erst durch stärkere Kräfte, z. B. reflektorisch durch Tensorkontraktionen, ausgelöst werden.

Normalerweise ist nur und immer der Knochen die letzte Instanz, von der die unmittelbar ihm verbundenen Fasern erregt werden. Das gilt natürlich noch mehr, wenn der Schallkörper, z. B. eine Stimmgabel, direkt mit dem Kopfknochen in Berührung gebracht wird, und es in diesem Falle unter Umständen auch zur Bildung stehender Wellen kommen kann.

Daß das Labyrinthwasser immer die letzte Etappe des Schalls bei seinem Zutritt zu den Endfasern sein müsse, ist eine Vorstellung, die wohl noch aus Zeiten stammt, als man das Endorgan sich als eine Art Nervenbrei vorstellte, der dem Wasser physikalisch sehr nahe stünde; während heute anatomisch und funktionell die Endfasern als starre Körper anzusprechen sind. Besonders sind die Bezoldschen Vorstellungen ganz unmöglich, wie das Wasser die Bewegungen des durch die Steigbügelplatte zugeführten Schalls beantworten solle: daß die Bewegung wie eine gehetzte Maus die eine Treppe herauflaufe, bis sie das kleine Löchelchen des Helicotrema gefunden, und dann die andere Treppe herunterlaufe.

Auch experimentell sei schon wahrscheinlich gemacht, daß bei gleichem zugeleiteten Schall starre Körper besser von den festen Wänden erregt werden, als aus dem Wasser, das sie umgibt. Das Labyrinthwasser ist für die Fasern nur die nötige und bestmögliche Einbettungsflüssigkeit.

Das Labyrinthwasser ist als solches nach hydrostatischen Gesetzen aber zugleich auch der Träger einer unerläßlichen Funktion: der Regulierung des intralabyrinthären Druckes. Jeder vom Steigbügel ausgelöste Druck bedeutet für die schwingenden Fasern, je nach der Größe ihrer Oberfläche,

eine mehr oder weniger starke Dämpfung ihrer Schwingungen. Damit ist die Gelegenheit zu feinster Differenzierung des einwirkenden Schalls gegeben. Endlich schildert Zimmermann kurz die Wirkungsweise und deutet dieselbe in ihren wesentlichsten Folgen an, wie er dies schon früher in seiner „Mechanik des Hörens" ausführlicher behandelt hatte.

Diskussion.

Herr Bönninghaus-Breslau: Die Bedeutung des Ohres für den Wall, dieses einzige Säugetier, welches sich dem Wasserleben vollkommen angepaßt hat, ist offenbar eine sehr große. Denn von den Sinnen sind als nicht anpassungsfähig zugrunde gegangen Gefühl und Geruch, die beim Fische so mächtig entwickelt sind. Der Geschmack ferner ist wenig entwickelt. Das Auge ist zwar vollkommen dem Wasser angepaßt, indes dürfte das Sehen im Wasser, wegen des Dämmerzustandes in demselben, nicht die wichtige Rolle spielen, wie das Sehen in der Luft.

Das Ohr aber hat sich ganz merkwürdig umgewandelt in einer Weise, die auf Schritt und Tritt den Stempel hoher Zweckmäßigkeit für das Hören im Wasser an sich trägt. Das Ohr ist das Hauptsinnesorgan des Wales, ohne das wahrscheinlich die Fortexistenz seines wenig zahlreichen Geschlechts in dem ungeheuren Ozean kaum möglich wäre.

Herr Kretschmann-Magdeburg bemerkt: Indem der Schall das Gehörorgan trifft, so erregt er die festen und die lufthaltigen Teile; mithin Knochen und Knorpel ebenso wie die Mittelohrhohlräume. Es ist dabei gleichgiltig, ob der Schall durch die Luft zugeführt wird, oder mittelst der Stimmgabelstiele durch die Knochen. Man sollte daher nicht von Luftleitung und Knochenleitung reden, sondern von Luftzuleitung und Knochenzuleitung.

Nach Kretschmanns Untersuchungen ist die Gehörknöchelchenkette in ihrer Wirkung dem Stimmstock der Violine zu vergleichen; sie wirkt einheitlich. Sie überträgt den Schall wahrscheinlich nicht durch Massenschwingung, sondern durch Molekularschwingung.

Herr Frey-Wien: Wenn ich mir einige Bemerkungen zu den eben gehörten Mitteilungen von Bönninghaus und Kretschmann gestatte und insbesondere über Bönninghaus' Ansich-

ten eine Kritik mir erlauben will, so darf ich wohl vorausschicken, daß ich durchaus nicht die Absicht habe, den großen Wert seiner anatomischen Arbeit über das Walohr zu verkennen. Im Gegenteil; ich halte diese mit so großer Genauigkeit ausgeführte Arbeit für eine sehr wichtige Bereicherung unserer Kenntnisse. Aber ich möchte ihre unzweifelhafte Bedeutung eben nur für den anatomischen Teil gelten lassen. Wo Bönninghaus die anatomische Darstellung verläßt, um auf ihrer Basis physiologische Betrachtungen anzustellen, scheinen mir seine Beweisführungen nicht allzu stichhaltig zu sein. Wir müssen heute doch daran festhalten, daß physiologische Lehren nur auf Grundlage experimenteller Forschungen vorgetragen werden dürfen, woran es im Buche und den anderen Publikationen Bönninghaus' über dieses Thema eben mangelt.

Suchen wir aber auf Grund der vorliegenden anatomischen Details, physiologisch — ich möchte fast sagen, zu spekulieren, — so gibt es eine Menge von Gründen, die gerade gegen die Bönninghaussche Lehre sprechen. — Wer einmal ein Walohr seziert hat, — und ich hatte mehrfach Gelegenheit dazu, — weiß, daß hier das Gehörorgan absolut abgeschlossen ist, vor allem gegen die Luftleitung. Der Gehörgang ist ganz eng, besitzt eigentlich nur ein virtuelles Lumen; seine äußere Öffnung kann nur mit größter Aufmerksamkeit aufgefunden werden, bei einem Tiere, bei dem sonst alles in so enormen Dimensionen gehalten ist. Aber auch für die „Knochen", „cranio-tympanale" oder besser „feste Körper"-Leitung sind direkt ungünstige Verhältnisse vorhanden.

Der Schädel ist umgeben von einer ganz außerordentlich dicken Speckschwarte, die mehrere Zentimeter im Querschnitt aufweist; die Oberhaut ist ein dickes wolleartiges Gebilde, das Ganze ähnelt etwa der Ausstattung von sogenannten schalldichten Türen mit Wänden, die eigens hergestellt werden, um den Schall abzuhalten.

Die Trommelhöhle ist erfüllt von einem maschigen, gefäßreichen Gewebe; das Petrosum selbst dem Schädel nicht fest eingefügt, sondern nur durch Bindegewebsmassen an die umgebenden Knochen fixiert.

Nach diesen Befunden kann man wohl annehmen, daß auch die „feste Körper"-Leitung kaum in genügendem Maße stattfinden kann.

Entscheidend wäre freilich nur das Experiment, wenn auch

mit fast unüberwindlichen Schwierigkeiten innerer und äußerer Art verbunden; bis ein solches vorliegt, spricht nach meinem Dafürhalten der anatomische Befund dafür, daß wir es mit einem funktionsunwichtigen Organ zu tun haben.

Ich will aber nicht selbst in die mir fehlerhaft erscheinende Methode verfallen, aus lediglich anatomischen Betrachtungen physiologische Kenntnis schöpfen zu wollen. Meine Meinung über die Unwahrscheinlichkeit der Bönninghausschen Ansicht betrachte ich demnach nur als Vermutung, muß aber verlangen, daß auch seine Theorie bloß als eine Vermutung und als eine nicht sehr gut fundierte angesehen werde.

Gegenüber Kretschmann muß ich zwar sagen, daß mir seine Ansicht über die Schwingungsart des Trommelfells doch den Einwand nicht berücksichtigt, der durch die positiven Versuchsergebnisse Heinrichs gegeben ist; hingegen schließe ich mich seiner Meinung über die Unmöglichkeit der exakten Trennung von Luft- und Knochenleitung um so lieber vollinhaltlich an, als sie durch meine eigenen, seinerzeit veröffentlichten Untersuchungen über den Gegenstand gestützt werden kann.[1])

Herr Bönninghaus-Breslau: Freys Anerkennung meiner anatomischen Studien am Walohr erfreut mich zwar, aber sie befriedigt mich nicht. Denn sie waren mir im wesentlichen nur Mittel zum Zweck, zum Studium der Physiologie der Schalleitung. Nach meiner Ansicht ist das Walohr hier von fundamentaler Bedeutung. Einerseits zeigt es Verhältnisse — Ankylose aller Gehörknöchelchen — die im Vergleich zum Landsäugetier als reduziert zu betrachten sind, andererseits zeigt es Verhältnisse, die offenbar progressiv entwickelt sind: die akustische Isolierung des Labyrinths. In einer bisher vollkommen offenen Frage aber, der Frage: Wie verhält sich die Schalleitung im Labyrinthwasser von der Stapesplatte bis zum Cortischen Organ? ist das Walohr von der allergrößten Bedeutung. Näher kann ich indes auf diese Frage hier nicht eingehen und auch darüber nicht rechten, in wie weit Fragen aus der menschlichen Physiologie durch die tierische Physiologie zu lösen sind. Doch möchte ich noch die Zweifel zerstreuen, die Frey am Gehör des Wales hegt. In Aquarien oder in Bassins läßt sich an diesem

1) Hier wurde die Diskussion abgebrochen, und die folgenden Herren — — Bönninghaus und Zimmermann — teilten ihre Ansichten in der III. Sitzung am 2. Juni mit.

Tiere nicht experimentieren. Der Walfischjäger behauptet zwar, der Wal höre gut, allein das kann für uns nicht beweisend sein. Indes sein sinnreich umgebauter Schalleitungsapparat, seine wohlentwickelte Schnecke, sein schönes Cortisches Organ, sein mächtiges Ganglion spirale, sein Nervus cochlearis, der denjenigen gleich großer Landsäuger, — ich untersuchte Phocaena communis, die bis 2 Meter lang wird, — z. B. des Pferdes und des Rindes, bei weitem an Größe übertrifft, sein Corpus trapezoides, welches von einer geradezu unerreichten Stärke ist, das alles läßt doch ganz ungezwungen auf ein gutes Gehör schließen. Denn wenn z. B. jemand den Kopf eines gänzlich unbekannten Tieres fände und an ihm ein ausgezeichnetes Gebiß, so wäre es doch widersinnig, an der einstigen Leistungsfähigkeit dieses Gebisses zu zweifeln; wissen wir doch, daß die Natur alle Organe, die nicht benutzt werden, verkümmern läßt. Über die Schallquellen endlich, die es im Wasser gibt, haben wir nur Vermutungen. Für die Erhaltung des Geschlechts der Wale dürften im wesentlichen in Betracht kommen Geräusche, welche von seinesgleichen ausgehen, also das Geräusch der Fortbewegung, des Schwanzschlages, der Atmung, die Stimme.

Herr Zimmermann hält gegenüber Bönninghaus daran fest, daß es ihm völlig verfehlt scheine, die gänzlich anderen Verhältnisse im Walohr zu Rückschlüssen auf die Leistungen der Kette beim Menschen zu verwenden, und meint außerdem, daß Bönninghaus seine Anschauungen über die molekulären Bewegungen bei der Schallfortpflanzung nicht mehr mit dem Namen Helmholtz decken könne, der ja gerade die Massenbewegung der Kette vertreten habe.

---

7. Herr Nager-Basel: Demonstration mikroskopischer Präparate über pathologische Histologie des inneren Ohres.

1. Otitis interna bei Cerebrospinalmeningitis.

Am 3. Tage der Erkrankung hatte die funktionelle Prüfung des 43 Jahre alten Patienten absolute Taubheit ergeben. Die Obduktion, 7 Tage nach Beginn der Krankheit, stellte Genickstarre fest. — Ductus cochlearis, beide Schneckenskalen und das Vestibulum enthalten teils homogenes, teils zellreiches Exsudat; akute Zerstörung sämtlicher Nervenendstellen in Schnecke und Labyrinth.

2. Tuberkulöse Labyrinthitis

als Folge eines Einbruchs einer tuberkulösen Mittelohrentzündung. Die Eintrittspforten waren in dem Falle Ursurstellen infolge rarefizierender Ostitis und lakunärer Resorption mit Nekrose an der Promontorialwand, — (die früher sogenannte Caries tuberculosa) — und das runde Fenster, dessen Membran durch den tuberkulösen Prozeß vollkommen vernichtet war. Besonders wird hingewiesen auf die geringe Reaktion der häutigen Gebilde des inneren Ohres gegenüber dem Krankheitsprozeß, ferner auf die tuberkulösen Granulationen in der Scala tympani, in der Umgebung des runden Fensters, endlich auf eine eigentümliche Quellung der endostalen Belegschicht der Labyrinthinnenräume (Endothel?), die als schaumige Zelllage sämtliche Ober- und Innenflächen auskleidet, sowie auf die tuberkulöse Perineuritis des Nervus facialis. — Patient wies intra vitam neben der Taubheit auch Facialislähmung auf.

3. Labyrinthbefunde bei 2 Fällen von Cholesteatom.

Beide Patienten waren mit ausgesprochenen Symptomen von eitriger Meningitis eingeliefert worden, der in beiden Fällen, Hirnabszesse bei verjauchendem Cholesteatom, zugrunde lagen. In den erkrankten Gehörorganen fanden sich eigentümlich übereinstimmende Reste von abgelaufener Labyrinthitis in Form bindegewebiger Stränge und Knochenspangen im Vestibulum, teils von der Stapesplatte ausgehend, teils in der Scala tympani, ferner Ektasie des Ductus cochlearis mit partieller atrophischer Degeneration der nervösen Elemente, endlich isolierte knöcherne Überdachung der Apertura interna aquaeductus cochleae, ein Befund, wie er bisher nur in seltenen Fällen bei Taubstummheit festgestellt wurde. — Diese Veränderungen dürfen mit größter Wahrscheinlichkeit auf eine überstandene Otitis interna zurückgeführt werden.

Bei dem einen Patienten war einseitige Taubheit festgestellt, daher möchte Nager annehmen, daß der öfters vorkommenden Taubheit bei Cholesteatom diese oder sehr ähnliche Labyrinthbefunde zugrunde liegen.

4. Präparate über erworbene Taubstummheit:

a) Nach Cerebrospinalmeningitis.

Das sechsjährige Kind war mit 3 Jahren an typischer Genickstarre erkrankt und hatte dabei Gehör und Sprache verloren. — Die Befunde im inneren Ohr entsprechen den bekannten Ver-

änderungen nach meningitischer Otitis interna: Knochenauffüllung im perilymphatischen Raum, Ektasie des Ductus cochlearis, Untergang der Nervenendstellen mit Atrophie der nervösen Elemente usw.

b) Nach Trauma

im 4. Lebensjahre; eine sehr seltene Ätiologie. Die Veränderungen entsprechen sehr hochgradigen Verödungen der Innenräume des inneren Ohres bis fast zur vollkommenen Obliteration durch Knochenneubildung, daneben absoluter Schwund von sämtlichen nervösen Elementen.

5. Angeborene Taubstummheit:

Die Bilder erinnern an die Befunde von Siebenmann, Oppikofer, Scheibe, Alexander u. a., wenn auch dieser Fall nicht mit jenen identisch erscheint, indem unter anderem die Ektasie sich auch auf den Aquaeductus cochleae erstreckt usw.

6. Luetische nervöse Schwerhörigkeit.

Bei dem funktionell sehr genau untersuchten Gehörorgan beschränken sich die Veränderungen auf eine hochgradige Atrophie des Spiralganglion im Canal. spir. et central. modioli, während das Corti'sche Organ mit unseren heutigen Färbemitteln nicht verändert erscheint.

7. Postmortale histologische Artefakte am Nervus acusticus[1]).

II. Sitzung

am 1. Juni nachmittags.[2])

1. Herr Alexander-Wien, Herr v. Frankl-Hochwart-Wien und Herr Kreidel-Wien: Zur Lehre von der Anatomie, Physiologie und Pathologie des Vestibularapparates.

A) Herr Alexander demonstriert an 70 Diapositiven die Entwicklung, die normale vergleichende und pathologische Anatomie des Vestibularapparates (mit Ausschluß der eitrig entzündlichen Veränderungen). — Er beginnt mit der Darstellung der Gewebsentwicklung der Bogengänge und Vorhofsäcke und ihrer Neuroepithelien (Diapositiv Nr. 1 bis 7) und erörtert sodann die Formentwicklung des Vestibular-

1) Ausführlich beschrieben Zeitschrift f. Ohrenheilkunde. LI. Bd. S. 250.
2) Im großen Hörsaale des physiologischen Institutes.

apparates an Plattenmodellen (Nr. 8—10). Nr. 11—26 behandelt die makroskopische und mikroskopische Anatomie des Vestibularapparates des Erwachsenen, unter besonderer Berücksichtigung der Vorhoftopographie (Nr. 11 u. 12), des Labyrinthpigments und der histologischen Verhältnisse der Nervenendstellen.

An einer Serie von Längsschnitten wird der Zusammenhang des Sacculus und des Schneckenkanales durch den Ductus reuniens demonstriert (Nr. 23—26). Nr. 17—34 betrifft die Anatomie des Nervus octavus und seiner Ganglien, sowie die Endigungsweise der Nervenfasern an den Neuroepithelzellen des statischen Labyrinths. Weiter werden die am normalen Labyrinth beobachteten histologischen Varietäten (Nr. 35—42) erörtert und die wichtigsten vergleichend anatomischen Verhältnisse — Macula neglecta, Macula lagenae — vorgeführt. Die Diapositive Nr. 43—70 betreffen die typischen histologischen Befunde am Vestibularapparat von Tieren mit angeborenen Labyrinthanomalien — unvollkommen albinotische Katzen, Hunde, Tanzmäuse — und kongenital tauber Menschen.

B) Herr v. Frankl-Hochwart: Die Diagnose und Differentialdiagnose des Ménièreschen Schwindels.

Zur Orientierung bespricht v. Frankl-Hochwart in der Einleitung seine Einteilung des Ménièreschen Symptomenkomplexes. Auf der einen Seite steht die klassische apoplektische Form: bei Individuen, die früher ohrengesund waren, die plötzlich ein- oder doppelseitig ertauben, dabei an heftigem Drehschwindel mit Ohrensausen und Erbrechen leiden. Ähnliches kann durch direkte Labyrinthtraumen provociert werden. Ihr gegenüber steht die accessorische Form, jener Schwindel, wie er sich bei bereits vorhandenen Ohrenleiden entwickelt, so namentlich bei akuten und chronischen Mittelohr- und Labyrinthprozessen, seltener bei Erkrankung des äußeren Ohres und des Nervus acusticus. Hieran schließt sich noch der Schwindel bei Eingriffen in das Ohr und bei Schaukelbewegungen. Anhangsweise sind noch die pseudoménièreschen Attacken zu erwähnen: paroxysmales Auftreten von Schwindel, Ohrensausen und Erbrechen bei intaktem Ohre, bei Neurosen, als Aura des hysterischen und epileptischen Anfalles.

v. Frankl-Hochwart schildert nun die Hauptsymptome des echten Ménière-Anfalles mit seinem fürchterlichen Dreh-

schwindel, der Hörstörung, dem entsetzlichen Ohrensausen, der Ataxie, dem Nystagmus, dem Erbrechen; starkes Erblassen, bedeutende Kongestion, Brachykardie, eventuell Tachykardie, Diarrhöen, Angstgefühle, Kopfdruck, Dunkelsehen sind nicht selten zu beobachten.

So leicht bei einigermaßen genauer Untersuchung die Diagnose ist, so schwer kann sie zwischen den Paroxysmen fallen, da der objektive Befund, bis auf die Hörstörung, fast negativ sein kann. Nystagmus ist in diesen Stadien relativ selten, die Ataxie (Rombergphänomen) nur wenig oder gar nicht ausgesprochen.

Bezüglich der Diagnostik sondert v. Frankl-Hochwart die echte Ménière-Apoplexie — echte Ménièresche Krankheit der Autoren — von den accessorischen Formen. Hier kommen hauptsächlich die Gehirnapoplexien in Frage, bei denen der Schwindel und Erbrechen ziemlich häufig ist. Wichtig ist aber, daß bei der Ménière-Apoplexie das Bewußtsein oft frei bleibt; bisweilen ist es allerdings benommen, doch dauert dieser Zustand, im Gegensatze zur cerebralen Apoplexie, nur ganz kurz, auch fehlen ihr die übrigen so häufigen Begleiterscheinungen letzterer, so namentlich Lähmungen, Sprachstörungen, Hemianopsien, allgemeine Konvulsionen, Reflexanomalien usw. Bei der Ménière-Apoplexie ertauben die Leute ein- oder doppelseitig, bei der cerebralen ist Ausfall des Hörens kaum je zu beobachten.

Schwieriger ist die Erkenntnis der accessorischen Vertigo, besonders wenn man, wie dies so häufig geschieht, interparoxysmal untersuchen muß. Der Internist ist verpflichtet bei jedem Patienten, der über Schwindel klagt, das Ohr zu untersuchen. Wo keine Schwerhörigkeit, da ist der Vestibularschwindel sehr unwahrscheinlich, wenn auch nicht völlig ausgeschlossen; wo Schwerhörigkeit, da ist Verdacht auf den Ursprung ex aure laesa; doch ist selbstverständlich, daß auch Schwerhörige an Schwindel leiden können, der ganz anderer Provenienz sein kann. — Man muß daher in jedem solchen Falle alle anderen Schwindelformen in die Differentialdiagnose eingehen lassen.

Wenig Ähnlichkeit hat der Schwindel bei Augenmuskellähmungen. Allerdings klagen die Ménièrekranken auch bisweilen über Doppeltsehen, doch ist das kein klares deutliches Doppeltsehen, sondern meist ein undeutliches Mehrfachsehen mit einem förmlichen „Tanzen“ der Gegenstände. Bei der

Untersuchung findet man wohl Nystagmus, aber keinen Rollungsdefekt an den Augen. Der Schwindel bei den Refraktionsanomalien ist mehr ein „Vorgehen" vor den Augen, kein Drehschwindel; auch der bei akuten Infektionskrankheiten, bei der Lues, der bei Intoxikationen durch Alkohol, Nikotin, Morphium usw. hat nichts von den charakteristischen Eigenheiten des uns beschäftigenden Krankheitsbildes.

Zu Täuschungen gibt nun bisweilen das begleitende heftige Erbrechen Anlaß; durch dieses Symptom kommt es auch nach Erfahrung von v. Frankl-Hochwart zu Verwechslungen mit der Vertigo e stomacho laeso; er hat es öfters erlebt, daß Ärzte wegen heftigen Drehschwindels und Erbrechen die genannte Diagnose irrtümlich stellten, weil sie nicht daran dachten, das Ohr zu untersuchen. — Der Schwindel bei der Obstipation gibt kaum zu Verwechslungen Anlaß, er ist selten ein Drehschwindel und wird kaum je von Erbrechen begleitet. — Schwierig kann hingegen die Sache bei Arteriosklerotikern sein, die ja auch so oft an Ohraffektionen leiden. Der arteriosklerotische Schwindel tritt aber nicht immer als Drehschwindel auf, das Erbrechen ist nicht häufig, etwa vorhandenes Ohrensausen exacerbiert nicht.

Vom Schwindel bei den Hirntumoren ist die Differenzierung nicht so schwierig, als man a priori glauben könnte; allerdings ist er sehr heftig und kann auch von starkem Erbrechen und Nystagmus begleitet sein, doch fehlt meist das Symptom des Ohrensausens, und andererseits findet man viele andere Symptome, welche der auralen Vertigo fehlen, so die Papillitis, die Lähmungen, die psychischen Anomalien usw. — Der Kopfschmerz ist allerdings nach den Erfahrungen von v. Frankl-Hochwart eine fast typische Begleiterscheinung der Ménièreschen Symptome, doch erreicht er nie die Höhe des Schmerzes bei den Tumoren.

Ernst kann die Situation werden, wenn bei einer eitrigen Mittelohrerkrankung Schwindel auftritt und sich dann die Frage vordrängt: Ist das Symptom auralen Ursprungs oder ist eine Meningitis oder ein Abszeß im Anzuge? Nach Erfahrung von v. Frankl-Hochwart ist aber der Schwindel bei der letztgenannten Affektion kaum je ein typischer Drehschwindel mit Ohrensausen. In solchen Fällen heißt es aber mit allen Hilfsmitteln der Neurologie, mittelst Ophthalmoskopie, Lumbalpunktion untersuchen, um keinen Fehler zu begehen. — Ähnliche Er-

wägungen finden auch bei den cerebrospinalen Erkrankungen statt; besonders ist da nur die Tabes zu erwähnen, bei welcher Affektion bisweilen, wie bei der Erkrankung des Labyrinthes und des Acusticus, echte Paroxysmen auftreten können.

Leicht zu erkennen — und wegen der Differentialdiagnose zu den Basaltumoren besonders hervorzuheben — ist die von v. Frankl-Hochwart zuerst beschriebene und als „Polyneuritis cerebralis ménièriformis“ bezeichnete Krankheit. Es handelt sich da um eine einseitige akut auftretende nervöse Hörstörung, welche von Drehschwindel, Ohrensausen, Erbrechen, totaler Facialislähmung, Gesichtsschmerz, Herpesausbruch begleitet wird. Die Prognose quoad restitutionem ist eine gute. — Wenn man das Bild einmal gesehen hat, ist ein Verkennen kaum möglich.

Der neurasthenische Schwindel hebt sich dadurch von der auralen Form leicht ab, daß er selten ein typischer Drehschwindel ist; Ohrensausen, Erbrechen, Schwerhörigkeit fehlen. Die Leute fallen auch nicht, werden nicht hingeschleudert, verletzen sich nicht; sie legen sich, fallen nieder, müssen auch nicht die Augen schließen; Nystagmus ist bei dieser Form nicht beobachtet.

Mehr Schwierigkeit macht die Differentialdiagnose bei der Hysterie und Epilepsie. — Gerade bei diesen Formen kommt es zu typischen Paroxysmen von Schwindel, Ohrensausen und Erbrechen, bei normaler Hörschärfe und überhaupt intaktem Ohre, zu pseudoménièrischen Anfällen im Sinne von v. Frankl-Hochwart. — Bei der Hysterie ist dieser Zustand selten, der negative Ohrbefund gibt dann den richtigen Hinweis. — Bei der Epilepsie gibt es Anfälle mit pseudoménièrischer Aura. Der Verlauf des Insultes — Zuckungen, Inkontinenzen, schwere Bewußtlosigkeit, psychische Störungen — wirkt aufklärend. — Schwieriger wird die Sachlage, wenn der „Pseudoménière“ als epileptisches Äquivalent auftritt und die obgenannten Labyrinthsymptome fehlen; dann entscheidet der negative Ohrbefund und das Konstatieren von etwa bisher nicht beachteten Abszessen usw., sowie der gesamte Verlauf.

Es scheint übrigens bei schwerhörigen Epileptikern Mischfälle von der Ménièreschen Symptomengruppe und dem Morbus sacer zu geben; es wäre ja auch möglich, daß bei solchen Individuen ein Ménière-Anfall einen epileptischen auslösen kann. — Gewisse Schwierigkeiten können noch dadurch entstehen, daß

der Anfall nicht immer voll ausgebildet sein muß, „Formes frustes" sind nicht zu selten. v. Frankl-Hochwart hat diesen Formen zum ersten Male ein ausführliches Studium gewidmet. — Die interessanteste ist die ohne Hörstörung; er hat öfters Fälle gesehen, in denen er versucht war, die genannte Diagnose zu stellen. — Beweisend war nur ein Fall: Ein Pferdeknecht hatte typische Anfälle von Ohrensausen, Drehschwindel und Erbrechen. Interparoxysmal war er ganz gesund, hatte keinerlei Zeichen einer Neurose; der Nervenbefund war negativ; die otologische Untersuchung ergab ein völlig negatives Resultat. Allmählich entwickelte sich ganz schleichend Schwerhörigkeit am rechten Ohre; man konnte die Zeichen eines Mittelohrkatarrhs unter Beteiligung des Labyrinthes nachweisen, ein Umstand, der nicht geeignet war, die ursprüngliche Diagnose zu erhärten.

Nicht ohne Interesse sind Fälle, bei denen das Ohrensausen ganz — oder nur bei manchen Paroxysmen — fehlte. — Auch gibt es wahrscheinlich Fälle von „Vertigo Ménièri sine vertigine", die an typischem Drehschwindel leiden, bekommen manchmal Anfälle von Kopfdruck, Dunkelsehen, Ohrensausen, allgemeines Übelbefinden, Taumelgefühl, ohne daß es zu Schwindel kommt; v. Frankl-Hochwart möchte da von Ménièreschen Äquivalenten sprechen.

Unter Umständen muß in ganz schwierigen Fällen die Beobachtung des Verlaufs entscheiden. v. Frankl-Hochwart hat sich im Jahre 1904 alle von ihm untersuchten Ménièrefälle wieder bestellt. Über 70 sind wieder erschienen oder haben schriftlich Nachricht gegeben, und es hat sich gezeigt, daß fast $^2/_3$ von Schwindel frei geworden waren. Dieser gutartige Verlauf gibt ein wichtiges Unterscheidungsmerkmal gegenüber anderen Erkrankungen, z. B. dem Schwindel bei schweren Cerebralerkrankungen.

Man vergesse auch nicht die Bedeutung der Diagnose e juvantibus. — Wenn man die Diagnose auf „Vertigo auralis" gemacht hat, und wenn dann durch otiatrische Behandlung der Schwindel cessiert, ist wohl die Beweiskette als geschlossen zu erachten.

C) Herr Kreidel: Demonstration physiologischer Experimente.

Kreidel erörtert zuvörderst die von Flourens, Goltz, Mach, Breuer u. a. ausgeführten Tierversuche bezüglich der er-

wiesenen Tatsache, daß das nicht akustische Labyrinth in zwei Teile zerfällt, und zwar 1. Bogengangs- und 2. Vestibularapparat (= Otolith- oder Statolithenapparat).

Betreffs der Funktion des Bogengangsapparates demonstriert Kreidel eine Taube mit freigelegten Bogengängen, die sich ganz normal verhält; nun werden die Bogengänge mit der Kneipzange zerstört und die Reaktion erfolgt sofort; einen Tag früher wurden an zwei Tauben die häutigen Bogengänge zerstört und die Tiere konnten nicht fliegen. — Otolithlose Frösche, bei denen die operative Entfernung von der Mundhöhle aus erfolgte, zeigen zumeist die Bauchfläche. — Doch dienen die „nicht akustischen Teile des Labyrinths" nicht ausschließlich zu Gleichgewichtszwecken.

Bezüglich der Einwirkung der Rotation auf die Erhaltung des Gleichgewichtes zeigt Kreidel Tanzmäuse, ohne Labyrinth oder mit nicht entwickeltem Labyrinth; dieselben haben trotz des Drehens keinen Schwindel; die normalen Mäuse zeigen das Gegenteil.

---

2. Herr Bruehl-Berlin: Beiträge zur pathologischen Anatomie des Gehörorgans.[1])

Zuvörderst erwähnt Bruehl die in der vorjährigen Sitzung demonstrierten Schneckenapparate[2]) eines im Verlaufe von Tabes ertaubten Kranken. — Die inzwischen vollendete histologische Untersuchung der Medulla oblongata durch Bielschowsky (Berlin) ergab: Bis zu den Acusticuswurzeln ein vollkommen normales Verhalten; in beiden extramedullären Wurzeln des Nerven ist ein deutlicher Faserausfall und Faserzerfall vorhanden, der sich auch intramedullär verfolgen läßt; die lateralen Zweige lassen Degeneration bis zu ihren ventralen Kernen erkennen, die medialen bis zum Eintritt in den dreieckigen und Deitersschen Kern. Die Kerne selbst, ebenso die Striae acusticae, das Corpus trapezoides und die laterale Schleife zeigen nichts Pathologisches. Im Cervicalsegment des Rückenmarkes fand sich Degeneration des Gollschen Stranges und der Helwegschen Dreikantenbahn.

Die hochgradigsten Veränderungen betrafen, wie vermutet wurde, die Schnecke, vor allem das Ganglion spirale, so daß

---

1) Demonstration mit dem Projektionsapparat.

2) Siehe Verhandlungen d. Deutschen otolog. Gesellschaft. 1905. S. 128.

in ihm wohl der Ausgangspunkt der Degeneration vermutet werden darf.

Bruehl demonstriert ferner die Präparate von drei Felsenbeinen, welche von Patienten stammen, bei denen zu Lebzeiten eine genaue Funktionsprüfung vorgenommen wurde. — Zunächst zwei Frontalschnitte durch das linke Felsenbein eines 69jährigen, seit 10 Jahren schwerhörigen Mannes. Bei der Ohruntersuchung wurde rechts eine trockene Perforation, links eine starke Trübung und Einsenkung der Shrapnelschen Membran festgestellt. Auf diesem Ohr wurde nur laute Sprache dicht am Ohr gehört; Rinne für C, c, c^1 negativ, Gellé für c^1 negativ, Perzeptionsdauer durch Knochenleitung verkürzt, die obere Tongrenze herabgesetzt. Diagnose nach diesem Befunde: Stapesankylose infolge katarrhalischer Adhäsionsprozesse und nervöse Schwerhörigkeit.

Bei der Sektion fand sich die Shrapnelsche Membran stark eingesunken, der Kuppelraum von Bindegewebe ausgefüllt; in demselben lag ein eigentümliches Knochenstück, das herausgelöst sich als der Hammer erweist, an dessen Kopf nach hinten ein zackiger knöcherner Anhang, der Amboßrest, fest angewachsen ist. Die Gelenkverbindung mit dem Steigbügel, zu dessen Schenkeln einige Fäden ziehen, ist infolge völliger Einschmelzung des langen Amboßschenkels getrennt. Die Nische des Schnekenfensters wird durch eine enorm hohe Bulla jugularis zu einem engen Kanal eingeengt. Bei der histologischen Untersuchung zeigte sich die Schleimhaut der sonst freien Pauke verdickt, Adhäsionen im Vorhoffenster, die Steigbügelbasis und ihre knöcherne Umgebung unverändert, ferner Ausfüllung der Nische des Schneckenfensters mit cystenreichem, zum Teil verknöchertem Bindegewebe. Im Labyrinth finden sich, bis auf eine deutliche Zellarmut im Ganglion spirale, keine Besonderheiten.

Im isoliert geschnittenen Hörnerven fanden sich wie in den meisten der von Bruehl bearbeiteten Hörnerven keinerlei Veränderungen, auch keine pseudodegenerierten Stellen, wie sie nach Siebenmann, Nager in den von ihnen geschnittenen Hörnerven regelmäßig vorkommen. Man findet dieselben nach Nager in ausgedehnterer Form nur unmittelbar in Nachbarschaft der bei der Sektion angelegten Schnittfläche, so daß es selbstverständlich ist, daß man sie nicht findet, wenn man dieses Ende, wie sie dies tun, nach der Fixation abschneidet. In solchen Hörnerven fand Bruehl meist weder Degeneration, noch Corpora

amylacea, selbst nicht in solchen Fällen, wo man z. B. bei Taubheit eine Veränderung im Hörnerven eigentlich erwarten muß. Bruehl ist daher der Ansicht, daß wir vorläufig nur die gröbsten Veränderungen im Hörnerven aufklären können, und daß erst die weitere Vervollkommnung der Untersuchungsmethoden die gewiß recht häufigen, aber noch im Beginn der Entwicklung stehenden pathologischen Verhältnisse im Hörnerven aufklären wird. Infolgedessen wird vorläufig durch einen mangelnden Befund am Hörnerven nichts für dessen ungestörte Funktion beweisen.

Die Diagnose „Stapesankylose infolge katarrhaler Adhäsivprozesse" im vorliegenden Fall ist also im anatomischen Sinne nicht richtig gewesen; das auch annehmend sichere Schalleitungshindernis wird durch den vorliegenden Befund bestätigt. Denn daß wir eine funktionell vorhanden gewesene Unbeweglichkeit des Steigbügels auf eine kariöse Einschmelzung und Ankylose des Amboß und Verschluß des Schneckenfensters hätten zurückführen können, dazu lag, bei dem negativen Trommelfellbefund und dem Mangel bisheriger einschlägiger Erfahrungen, kein Anlaß vor.

Bruehl demonstriert ferner die Schnecke des linken Ohres von einer 65jährigen Frau, bei der die Untersuchung in vivo folgendes ergab: Trübung der Trommelfelle, Hörweite beiderseits für Flüstersprache auf 30 cm herabgesetzt; Rinne für C = positiv, Knochenleitung verkürzt, die obere Tongrenze herabgesetzt. — Es wurde die Diagnose „Nervöse Schwerhörigkeit" gestellt. Die Sektion des Ohres ergab makroskopisch und mikroskopisch durchaus normale Verhältnisse im Mittelohr. In der Schnecke fand sich, neben einer Verdünnung des Cochlearis im Modiolus, deutliche Atrophie im Ganglion spirale, besonders in der ersten Windung der Schnecke. Der isoliert untersuchte Hörnervenstamm ist ohne Besonderheiten. Die Endigungen des Vestibularis und Cochlearis scheinen intakt zu sein.

Endlich demonstriert Bruehl die Präparate des linken Ohres, die von einem 46jährigen Schmiedemeister stammen, der seit dem 15. Jahre in der Großschmiede arbeitete und seit circa dem 20. Jahre schwerhörig ist. — Der Patient klagte über Ohrensausen, aber nicht über Schwindel. Die Ohruntersuchung ergab normale Trommelfelle. Flüstersprache wurde nur links dicht am Ohr gehört, laute Sprache 30 cm weit; Rinne für C positiv; Knochenleitung stark verkürzt, sie fehlt für c^1 vom Scheitel ganz

Die obere Tongrenze ist stark herabgerückt. Es wurde die Diagnose „professionelle nervöse Schwerhörigkeit" gestellt.

Die Sektion des linken Ohres ergab im Mittelohr völlig normale Verhältnisse. Auch im isoliert geschnittenen Hörnervenstamm finden sich keine pathologischen Veränderungen. Dagegen fällt in der Schnecke eine starke Verdünnung der in das Ganglion spirale der ersten Windung eintretenden Nervenfäden, ferner eine hochgradige Zellarmut des Spiralganglions und ein völliger Defekt des Cortischen Organs in der ersten Windung auf, während in den übrigen Schneckenwindungen das Cortische Organ gut erkennbar ist. Die Endigungen des Vestibularis scheinen intakt. An Stelle des Cortischen Organs liegt ein niederer Plattenepithelüberzug, der die Basilarmembran glatt überzieht. — Wie in den bisher von Bruehl mitgeteilten Fällen, so bestätigte also auch in diesem die histologische Untersuchung die Richtigkeit der in vivo mittelst der Funktionsprüfung gestellten Diagnose.

---

3. Herr Passow-Berlin: Über die Veränderungen des Trommelfellbildes durch optische Verkürzung und die Fehler der Quadranteneinteilung.

Wohlbekanntlich sieht das Trommelfell anders aus, als es bei der Untersuchung mit Spiegel und Trichter erscheint, und dennoch wird dies im allgemeinen nicht hinreichend berücksichtigt, so daß man das eigentlich verzerrte Trommelfell stets als solches der Wirklichkeit entsprechend betrachtet, und werden zugleich alle seine eventuellen Veränderungen — Perforationen, Narben, Verkalkungen usw. — so beschrieben, wie dieselben gesehen werden, ohne näher zu prüfen, wie sie sind.

Bei Versuchen an Leichen, die Passow betreffs Studium der Trommelfellrupturen vornahm, fiel ihm auf, daß die Risse, nach Entfernung der vorderen Gehörgangswand, am verletzten Trommelfell gewöhnlich eine ganz andere Form hatten, wie dieselben gelegentlich der Untersuchung mit Trichter und Spiegel erschienen. Dieser Umstand gab ihm nun den Anstoß auf die Frage näher einzugehen, nämlich eingehend zu prüfen, in wie weit wir uns auf den Spiegelbefund verlassen können?

Die Täuschungen, wie dies Passow an der Hand neben einander gestellter Tafeln deutlich nachweist, hängen zuvörderst von der Lage des Trommelfells und seiner einzelnen Teile, ferner von der Konfiguration des äußeren Gehörganges ab;

je weiter und je gestreckter letzterer ist, und es somit infolgedessen besser gelingt, den Trichter zur Besichtigung der einzelnen Trommelfellpartien senkrecht einzustellen, desto mehr wird das gesehene Trommelfellbild der Wahrheit entsprechen. — Trotz weitem gestreckten Gehörgang können wir auch schräg auf das Trommelfell sehen, wenn dasselbe einen sehr spitzen Winkel zur Horizontalebene bildet.

Zumeist ist die untere vordere Trommelfellpartie richtiger zu sehen, der hintere und namentlich obere Teil schlechter.

Die verschiedenen Wölbungsverhältnisse des Trommelfells beeinträchtigen ebenfalls das gesehene Bild desselben; so können z. B. einzelne Veränderungen ziemlich tief sitzen, trotzdem sie uns ganz nahe liegend erscheinen.

Im Anschlusse an all' diese Betrachtungen gelangt Passow auch zur Überzeugung, daß unsere übliche Einteilung des Trommelfells in Quadranten und Abschnitte große Mängel besitzt. — Auf dem Trommelfelle selbst lassen sich nämlich keine regelrechten Linien ziehen, denn alle Linien, die wir uns denken, stehen in einer Ebene vor dem schräg gerichteten Trommelfell, und die Projektion gibt zu falschen Einteilungen Anlaß, woher auch alle unsere diesbezüglichen Fehler stammen; außerdem aber haben wir uns noch nicht einmal über eine einheitliche Einteilung geeinigt.

Von den in den Lehrbüchern angegebenen zwei Methoden zur Einteilung des Trommelfells in vier Quadranten gibt die erste zu den unsichersten Angaben Anlaß, wie dies Passow an der demonstrierten Tafel augenscheinlich klar legt. Hier wird nämlich der Hammergriff bis zur Peripherie verlängert gedacht, und durch den Umbo wird zum Hammer eine Senkrechte gezogen. — Die zweite, zuerst von Politzer angegebene Methode, — vom Umbo eine Senkrechte bis zur Peripherie und durch denselben Punkt eine Wagrechte, — bietet wohl eine richtigere Einteilung, obgleich die einzelnen Quadranten auch hier durch den Trichter gesehen ganz unregelmäßig und falsch erscheinen. Bedenken wir nur zuvörderst, daß die Senkrechte in Wirklichkeit nach unten zu dem Hammer anfällt und die Wagrechte keine gerade laufende Linie ist, sondern vom Umbo aus einen nach oben offenen stumpfen Winkel bildet; hierdurch wird sie die Grenzen der Quadranten erheblich verschieben. — Ein anderer Fehler dieser Methode — und zwar noch mehr als bei der ersten — wird sich bei der Untersuchung einschleichen. Sollen näm-

lich die Wagrechte und Senkrechte einigermaßen richtig auf das Trommelfell auffallen, so darf das untersuchte Ohr weder seitwärts, noch vorwärts, noch auch rückwärts geneigt werden, da die Linien sich ändern werden, je nachdem nämlich das Trommelfell mehr von vorn, von hinten, von oben oder von unten besichtigt wird.

Auf einer anderen Tafel demonstriert Passow ein freigelegtes Trommelfell, in vier Quadranten eingeteilt. Im Spiegelbild entspricht diese Einteilung wohl der Einteilung von Politzer, doch mit dem Unterschiede, daß die Wagrechte hier einen nach unten offenen stumpfen Winkel bildet. Mit diesem Bilde beweist Passow die Richtigkeit seiner Angaben betreffs des normalen und annähernd normalen Trommelfells.

Bei Retraktion des Hammers ergeben sich weitere Schwierigkeiten dadurch, daß sich die Quadranten hierbei im Bilde wesentlich verschieben.

Als Richtschnur für eine korrekte Einteilung soll der Hammer gelten, jedoch nur so, wie wir ihn sehen. Dies wird ebenfalls an der Hand einer Reihe von Bildern, die die verschiedensten pathologischen Veränderungen an den einzelnen Trommelfellpartien andeuten, von Passow bewiesen. — Eine Zeit lang hatte Passow die Einteilung des Trommelfells in Quadranten und Abschnitte überhaupt außer Acht gelassen und beschränkte sich bei der Lokalisation der gefundenen Veränderungen, den Hammer stets als Richtschnur nehmend, nur auf einfache Bezeichnungen, wie z. B. „vor", „hinter", „unter" dem Hammer usw. Doch bald war er zur Überzeugung gelangt, daß dies doch nicht vollkommen ausreicht, und die angeführten Bezeichnungen — „vor", „hinter", „unter" dem Hammer usw. — bei Lokalisationsbezeichnungen entweder ganz wegzulassen, oder aber nur als Zusatz, nach Angabe des betreffenden Quadranten oder Abschnittes, zu gebrauchen wären.

Endlich glaubt Passow, daß der Student beim Unterricht sicherlich oft deshalb nicht leicht begreife, was er sieht, weil er das Bild, das ihm in den Abbildungen gezeigt wird, in vivo nicht ebenso findet. Auch wäre es zweckmäßig in den Lehrbüchern zahlreiche Trommelfelle doppelt abzubilden; auf der einen Seite so, wie man sie mit dem Trichter sieht, auf der anderen hingegen so, wie sie nach Wegnahme der vorderen Gehörgangswand zu sehen sind. Auf diese Weise würde der Vergleich stets das Verständnis sowohl für die anatomischen

Verhältnisse, als für die Lage des Trommelfells nur wesentlich erleichtern können.

---

4. Herr v. Schrötter-Wien: Ein nach einem neuen Prinzip konstruiertes Broncho- und Oesophagoskop.

In lange Röhren Licht hinein zu werfen, bereitet wohlbekanntlich eine Schwierigkeit; denn wenn auch das Gesichtsfeld am peripheren Ende noch ausreichend hell ist, so wird die Schwierigkeit, an ihrem Ende noch Licht zu erhalten, um so größer, je enger die Röhre ist. Die bis jetzt gewöhnlich gebrauchten Instrumente — Stirnspiegel, Caspersches Planelektroskop — strahlen das Licht vom proximalen Ende des Untersuchungsrohres in die Tiefe. Doch läßt sich das Licht mit maximaler Intensität bei engen Röhren in große Tiefen nicht gut derart projizieren, daß man dabei stets ein scharfes Bild erhält; besonders erschwerend kommt aber auch noch in Betracht, daß zu operativen Zwecken in die Röhre eingeführte Instrumente den Lichteinfall wesentlich beeinträchtigen. Daher die vielfachen Mißerfolge bei den Versuchen, die Endoskopie zur Extraktion fremder Körper zu verwenden, und die betreffenden Operateure sich genötigt sehen, schließlich doch die Tracheotomie auszuführen, um kürzere Röhren verwenden zu können. Es erfolgte nun das Bestreben — Einhorn, Sébileau, Fletcher, Igals — vom Reflektor unabhängige Lichtquellen, kleinste Glühlämpchen, durch die Röhre hindurch in das Operationsfeld abzuführen. Hierbei wird jedoch kein entsprechender Nutzeffekt erzielt; einerseits verkleinert doch eine Lampe das Gesichtsfeld, andererseits besteht auch noch die Gefahr, daß dieselbe abbrechen kann und sich hierdurch unangenehme Zufälle ereignen. Und geschah es auch, daß, als aus einem Bronchus eine Nadel extrahiert werden sollte, das Lämpchen abbrach und nunmehr zwei fremde Körper im Bronchialbaume sich befanden, und nur nach mannigfachen Bemühungen war es gelungen, beide zutage zu fördern.

All dies erwägend, will v. Schrötter bei seinem Verfahren, statt das Licht durch Röhren hineinzuwerfen, das Prinzip des leuchtenden Glasstabes benutzen.

Für die hier in Betracht kommenden Zwecke kann kein solider Glasstab verwendet werden, sondern ein hohler, ein Glaszylinder, welcher in seiner Wand die Rolle der Lichtleitung zu übernehmen hat; derselbe muß in seiner Wandstärke möglichst gering gehalten sein, wegen Atmung und

Einführung von Instrumenten. Es gelang v. Schrötter diese Forderungen zu erfüllen und sein Beleuchtungsverfahren entbehrt auch aller oben angeführten Nachteile.

Das Glasrohr muß einen Schutz haben und ist deshalb von einem Metallrohre umgeben; es ist innen geschwärzt, außen mit Silber belegt. Am proximalen Ende befindet sich eine ringförmige Glühlampe, die dem Glasrohre aufsitzt, so daß das Licht der Lichtquelle von der Wandung der Glasröhre fortgeleitet wird und erst am distalen Ende als leuchtende Scheibe in Erscheinung tritt. Das Instrument wird oben durch einen Deckel geschlossen, der mit einem kurzen Rohrstücke versehen ist, welches letztere das Licht abblendet und dadurch gestattet, in die Tiefe hinabzusehen.

Prinzipiell unterscheidet sich v. Schrötters Verfahren dadurch von den bisherigen Beleuchtungsmitteln, die nach Art eines Scheinwerfers wirken, daß jene Stelle, bis zu welcher der Tubus jeweils vorgedrungen ist, maximal beleuchtet wird, und glaubt v. Schrötter annehmen zu dürfen, daß sein Verfahren gerade die Extraktion fremder Körper aus größeren Tiefen wesentlich erleichtern wird.

v. Schrötter ließ das Instrument durch die Firma Reiniger, Gebbert & Schall nach seinen Angaben ausführen, und ist v. Schrötter eben damit beschäftigt, die geeignetste Lichtquelle, durch Vermeidung jeglicher Hitze am proximalen Ende des Apparates usw., ausfindig zu machen, um dasselbe auch noch in seinen Details zu vervollkommnen; es eignet sich das demonstrierte Beleuchtungsverfahren auch zur Untersuchung anderer Schleimhautkanäle und Höhlen — Ohr, Nase, Urethra, Rectum usw. — und wird in diesem Sinne verwertet werden. — Auch die Anmeldung des bezüglichen Patentes (für Österreich, Deutschland, Frankreich) ist bereits erfolgt.

---

5. Herr Behm-Wien (Mödling): Über Acustotechnik und Schallmessung.[1])

Durch Vorführung exakter Experimente erläutert Behm seine Ausführungen, die sich in folgendem ergeben: Die konstruierten exakten Schallmesserinstrumente gestatten, an einer Skala direkt die Schallstärke eines beliebigen Tones

1) Der Experimentalvortrag wurde wegen vorgerückter Zeit am 2. Juni morgens um 8 Uhr abgehalten, und nach demselben versammelten sich die Mitglieder zur III. Sitzung im Sitzungssaale der Gesellschaft der Ärzte.

abzulesen. — Vermittelst der demonstrierten Apparate kann eine Analyse des Schalles vorgenommen und auch z. B. ziffermäßig festgestellt werden, wie viel Schall durch eine Wand hindurchdringt und wie viel Schall hierbei von anderen Konstruktionsstellen übertragen worden ist. — Mit dem von Behm konstruierten Schallmesser können Schallwellen jeder Tonhöhe, in Luft oder festen Körper, ihrer Intensität nach gemessen werden; ebenso kann auch mit demselben die Schwingungszahl einer jeden Schallwelle bestimmt werden, und endlich ist es möglich, mit Hilfe des demonstrierten Schallmessers auch noch die Schwingungsvorgänge in Luft und festen Körpern zu untersuchen, sowie die Schwingungsform derselben sichtbar zu machen und photographisch festzulegen.

III. Sitzung

am 2. Juni vormittags.

Geschäftliche Mitteilungen.

a) Berichte des Schriftführers (Denker), des Schatzmeisters (Reinhard) und Bibliothekars (Schwabach[1]).

b) Beschlußfassung über Ort der nächsten Versammlung. — Der Vorstand schlägt auf Grund einer von den Herren Noltenius und Winkler erfolgten Einladung Bremen vor; Herr Barth übermittelt die Einladung im Auftrage der Leipziger Kollegen für Leipzig; Herr Blau, im Auftrage seines Oberbürgermeisters, Görlitz.

Die Versammlung beschließt Bremen.

c) Herr Brieger-Breslau: Bericht der Kommission über die Regelung des Spezialistenwesens und der Frage der Einrichtung spezialistischer Abteilungen an allgemeinen Krankenhäusern.

Im Auftrage der in der Berliner Versammlung (1904) gewählten Kommission berichtet Brieger über den zweiten Punkt: Frage der Einrichtung spezialistischer Abteilungen an allgemeinen Krankenhäusern. Die Diskussion über den ersten Punkt: „Regelung der das Spezialistenwesen betreffenden Fragen", wird auf Antrag Briegers zurückgestellt.

In seinem Referate beantragt Brieger, die Ausarbeitung einer Denkschrift der Kommission zu übertragen, welche an

1) Mitgeteilt in der Einleitung dieses Berichtes. S. 190.

der Hand des gesammelten statistischen und sonstigen Materials folgende Vorschläge begründen soll: Für größere Krankenanstalten — mit mehr als 400 Betten — ist die Einrichtung selbständiger otiatrischer Abteilungen eine Notwendigkeit. — Für kleinere Krankenhäuser — mit mehr als 150 Betten — genügt die Anstellung eines Ohrenarztes, dem die selbständige Beobachtung und Behandlung der im Krankenhause untergebrachten Kranken zu übertragen ist. — Nach längerer Diskussion wird der Antrag mit dem Zusatze angenommen, daß ein österreichisches Mitglied der Gesellschaft der Kommission zuzuwählen ist; gewählt wird Herr Hammerschlag-Wien. — Nach erfolgter Abfassung der Gedenkschrift wird der Vorstand der Gesellschaft seinerzeit auch für die Absendung derselben an die betreffenden Behörden sorgen.

d) Neuwahl von drei Vorstandsmitgliedern.

An Stelle der drei ausgeschiedenen amtsältesten Mitglieder, — Bezold-München, Hartmann-Berlin und für Österreich-Ungarn: Habermann-Graz, — wurden neugewählt: Kümmel-Heidelberg, Schwabach-Berlin und Politzer-Wien.[1])

e) Herr Hartmann-Berlin: Bericht der Kommission über die Prinzipien und Methoden, wie die Schuluntersuchungen vorgenommen werden sollen.

Die mit der Ausarbeitung des in der vorjährigen (1905 in Homburg v. d. H.) Versammlung eingebrachten Antrages von Laubi betraute Kommission — Alexander-Wien, Denker-Erlangen, Hartmann-Berlin, Laubi-Zürich und Passow-Berlin — beschloß der Versammlung vorzuschlagen, die Kommission möge betraut werden mit der Abfassung einer betreffenden Denkschrift, die seinerzeit durch den Vorstand versendet werde. — Die Versammlung nimmt den Antrag zustimmend an.

e) Der Vorstand beantragt, die Versammlung möge an die, am Erscheinen gehinderten überaus verdienstvollen Mitglieder —

---

1) In einer später erfolgten Sitzung des Vorstandes ergaben die Wahlen für die nächstjährige Versammlung folgende Liste: Vorsitzender: Herr Passow-Berlin, Stellvertreter des Vorsitzenden: Herr Denker-Erlangen, Schriftführer: Herr Kümmel-Heidelberg, Stellvertreter des Schriftführers: Herr Lindt-Bern, Schatzmeister: Herr Reinhard-Duisburg, Mitglieder des Vorstandes: Herr Körner-Rostock, Herr Kretschmann-Magdeburg, Herr Politzer-Wien und Herr Schwabach-Berlin.

Herr Lucae-Berlin, Herr Zaufal-Prag und Herr Bezold-München — je einen Gruß telegraphisch absenden; den Antrag erhob die Versammlung zu Beschluß.

f) Beschlußfassung bezüglich des Referates für die nächstjährige Versammlung:

Herr Panse-Dresden beantragt folgendes Thema: Histojogische Befunde bei Labyrintherkrankungen funktionell geprüft;

Herr Heine-Königsberg: Stauungsbehandlung nach Bier; Herr Passow und Alexander halten dieses Thema für unzweckmäßig. —

Herr Bloch-Freiburg i. B. beantragte: Über Schädelbasis-Frakturen im Zusammenhange mit dem Hörorgane; als Referenten möchte er Herrn Passow vorschlagen.

Der Vorstand hatte vorgeschlagen: Bakteriologie der akuten Otitis media; Herr Voss-Königsberg i. Pr. würde auch die chronische empfehlen; Herr Manasse-Straßburg i. E. möchte die „Ätiologie" der Otitis media vorschlagen. — Nun wird beschlossen, als Referat: „Ätiologie und pathologische Anatomie der akuten Mittelohrentzündung" und der Vorstand bestimme den mit der Ausarbeitung zu betrauenden Referenten.[1])

Wissenschaftliche Mitteilungen.

1. Herr Schoenemann-Bern: Demonstration mikroskopischer Präparate zur pathologischen Anatomie der adenoiden Rachenmandelhyperplasie.

Vielfach wird der Rachenmandelhyperplasie in dem Sinne eine teleologische Bedeutung zugemessen, als man anzunehmen geneigt ist — Stöhr, Brieger — daß die Produktion bezw. Diapedese der Lymphozyten an die Oberfläche eine Abwehrvorrichtung des kindlichen Organismus darstellt.

Diese Diapedese kann aber, wie dies Schoenemanns Präparate zeigen, eine solche Form annehmen, — (z. B. deutliche Zerstörung des Epithels) — daß die Annahme eines physiologischen Aktes bei diesem Vorgange nicht gerechtfertigt erscheint.

---

2. Herr Gutzmann-Berlin: Über die Bedeutung des Vibrationsgefühls für die Stimmbildung Taubstummer und Schwerhöriger.

---

1) Herr Kümmel-Heidelberg ist in Aussicht genommen.

Gutzmann untersuchte zunächst die Unterschiedsempfindlichkeit für das Vibrationsgefühl, indem er zwei elektrisch betriebene Stimmgabeln ihre Vibration auf eine Luftkapsel übertragen ließ und bald die eine, bald die andere Zuleitung unterbrach. Indem er die Fehlerquellen nach Möglichkeit ausschaltete, fand er, daß die Differenz eines ganzen Tones, von dem tastenden Finger, meist ohne Schwierigkeit wahrgenommen wird.

Die Bedeutung derartiger systematischer Untersuchungen für die Sprachstimme der Taubstummen und Schwerhörigen sieht Gutzmann in dem Nachweise, daß das Vibrationsgefühl für Tonhöhen und Tondifferenzen in den geschilderten Grenzen einzuüben ist. — Während beim Hörenden die Kontrolle der Stimmhöhe und Stimmstärke durch das Ohr geschieht, läßt sich durch systematische Entwicklung und bewußte Einübungen der Vibrationsempfindungen vielleicht eine exaktere Kontrolle der eigenen Sprechproduktion des taubstummen Kindes mittels des Vibrationsgefühls erzielen, als dies bisher der Fall war.

Gutzmann schlägt zu diesem Zwecke vor, daß bei den ersten Stimmentwicklungsversuchen des taubstummen Kindes hörende Kinder des gleichen Alters als adäquate Vorbilder für die Vibration genommen werden sollten, und daß die ersten Einübungen so früh wie möglich, jedenfalls schon im vorschulpflichtigen Alter, beginnen müssen. Bei genügender und frühzeitiger Einübung des Vibrationsgefühls werden dann auch die in den Hohlräumen des Sprechapparates entstehenden Vibrationen besser zum Bewußtsein gelangen und als Ersatz für die fehlende Hörkontrolle dienen können, so daß Stimmhöhe, Stimmstärke und Stimmeinsatz, auch bei der Spontansprache des taubstummen Kindes, unter Selbskontrolle gemacht werden.

Gutzmann hofft, daß durch diese Vibrationskontrolle eine wesentliche Besserung der Stimmproduktionen der Taubstummen erzielt werden kann.

Diskussion.

Herr Barth-Leipzig erwähnt, schon vor Jahren vielfach versucht zu haben, wie weit hochgradig Schwerhörige durch das Gefühl der Fingerspitzen hohe und tiefe Töne unterscheiden können. — Nimmt man nämlich zwei nicht zu sehr von einander entfernte Stimmgabeln, schlägt die höhere stark, die

tiefere schwach an, so wird immer die höhere, stärkerschwingende als die tiefe bezeichnet. Sie urteilen nach der Erfahrung, daß die Schwingungen des tieferen Tones besser gefühlt werden.

Der Taubstummenschuldirektor, Schulrat Voigt in Leipzig, hat Barth vor kurzem auf sein Befragen geantwortet, es komme kaum vor, daß Taubstumme beim Unterricht zu tief anlauten; man müsse hingegen recht häufig dagegen arbeiten, daß sie nicht durch Pressen ihre Stimmen unnatürlich in die Höhe treiben.

---

3. Herr Goerke-Breslau: Labyrinthveränderungen bei Genickstarre.

Goerke hat 19 Schläfenbeine von 10 an Genickstarre verstorbenen Individuen histologisch untersucht und in 17 Fällen mehr oder weniger ausgedehnte Veränderungen innerhalb des Labyrinths konstatiert.

Als Einbruchspforte für den Infektionsstoff konnten in drei Fällen der Aquaeductus cochleae, in einem Falle der Aquaeductus vestibuli, in elf Fällen die Nerveneintrittsstellen nachgewiesen werden. Bei den übrigen Fällen war nicht sicher festzustellen, auf welchem der genannten Wege die Entzündung das innere Ohr erreicht hatte. Eine metastatische Verschleppung des Virus war in allen Fällen auszuschließen, ebenso ein Durchbruch durch den Knochen oder durch Dehiszenzen.

Bemerkenswert war in allen Fälle die auffallende Tendenz der Labyrinthentzündung zur Ausheilung in Form von Bindegewbs- und Knochenwucherungen und ferner die Erscheinung, daß die einzelnen Teile des Labyrinths in verschiedener Stärke an dem Entzündungsprozesse beteiligt waren, ja daß manchmal gewisse Teile vollkommen frei und normal waren, während andere Teile desselben Labyrinths die schwersten Veränderungen zeigten, wie z. B. in einem Falle, wo nur die Basalwindung der Schnecke ergriffen war, oder in einem anderen, in dem lediglich der endolymphatische Raum erkrankt war, oder in einem dritten, bei dem die Entzündung auf die perilymphatischen Binnenräume beschränkt war.

Klinisch bedeutsam ist auch die Tatsache gewesen, daß sich in Fällen, die bis zum Tode gehört haben, schwere Schneckenalterationen vorfanden.

Diskussion.

Herr Habermann-Graz bemerkt außer den von Goerke angeführten Gründen, für ein Übergreifen der Entzündung bei Cerebrospinalmeningitis durch die Schneckenwasserleitung auf das innere Ohr, scheine auch die oft schon den ersten Tag der Erkrankung auftretende Miterkrankung des inneren Ohres für diesen Weg zu sprechen. — Die offene Verbindung des Liquor cerebri mit der Perilymphe im inneren Ohr, durch die Schneckenwasserleitung, macht dies leicht verständlich.

Herr Scheibe-München wünschte näheren Aufschluß über die erwähnten Hörprüfungsbefunde.

Herr Goerke fügt auf die Anfrage von Scheibe ergänzend hinzu, daß ein genauer Hörprüfungsbefund nur in einem Falle verzeichnet werden konnte, den er Herrn Ehrenfried-Kattowitz verdankt; in den anderen Fällen, die aus der Genickstarre-Epidemie in Oberschlesien herrühren, mußte sich Goerke hinsichtlich der Frage, ob Gehör vorhanden war oder nicht, auf die Angaben der behandelnden Ärzte verlassen.

Bezüglich der Bemerkung von Habermann kann Goerke, betreffs der Frage des Infektionsweges, nur beistimmen. Auch Goerke glaubt, daß der Transport sehr häufig durch den Aquaeductus cochleae zustande kommt, häufiger vielleicht, als es in seiner Statistik zum Ausdruck kommt. In letzterer hat er nur dann den Infektionsweg durch den Ductus perilymphaticus als sicher vorliegend angenommen, wenn alle anderen Wege, speziell derjenige durch den Meatus auditorius internus, ausgeschlossen werden konnten. Es ist aber wahrscheinlich, daß der Ductus periylmphaticus noch öfter, als in den drei erwähnten Fällen, eine wesentliche Rolle bei der Erkrankung des Labyrinths gespielt hat.

---

4. Herr Goerke: Demonstration mikroskopischer Präparate.

Die demonstrierten Präparate stammen von folgenden drei Fällen:

a) Empyem des Saccus endolymphaticus, bei Labyrintheiterung;
b) völlige knöcherne und bindegewebige Ausfüllung des Labyrinths, bei Mittelohrtuberkulose;
c) isolierte Tistel des horizontalen Bogenganges.

IV. Sitzung[1])
am 2. Juni mittags.

1. Herr Blau-Görlitz: Über den experimentellen Verschluß des runden Fensters. (Fortsetzung.)

Bei Fortsetzung der im vergangenen Jahr beschriebenen Experimente[2]) wurde die Plombierung dahin modifiziert, daß steriles Wachs auf die Membrana tympani secundaria gelegt und mit Cement fixiert wurde. — Stets völliger dauernder Verschluß. Nie Eiterung. Im Gegensatz zu früher keine Gangstörungen.

Mikroskopisch: lockere bindegewebige Ausfüllung der untersten Schneckenkammer, je nach dem Alter, — längste Lebensdauer sechs Wochen, — bis zu festem Narbengewebe mit Knochenneubildungen; in den sechs Wochen alten Fällen bis zur Membrana Reissneri, zur untersten Windung reichend, Canalis cochleae ausfüllend. Sonst Herabsinken, Verklebtsein der Membrana Reissneri mit der Membrana Corti, weiter auch mit der Membrana reticularis. — Die Zellen des Organon Corti niedrig bis zum völligen Verschwinden. Kolloidale Degeneration in einem Falle. Verminderung der Ganglienzellen des Ganglion spirale. Degeneration der Nervenfasern innerhalb der Basilarmembran und im Stamm des Cochlearis. Exsudate im Labyrinth.

Blau kommt in seinen Erörterungen zur Ventilierung der Frage: in wie weit die degenerativen und entzündlichen Vorgänge in den Befunden zu sehen sind. Endlich demonstriert er makroskopische und mikroskopische Präparate zur Erläuterung seiner Experimente, ferner eine doppelseitig plombierte Katze.

---

2. Herr Blau: Über die Ohrmuschelform bei Geisteskranken und Verbrechern.

Untersuchungen bezw. Messungen nach Schwalbe, — an 206 Normalen, 20 Prostituierten, 243 Strafgefangenen und 210 Geisteskranken, — ergaben, daß die Maße der äußeren Ohrlänge und die, welche einen Schluß auf die Größe der Lamina auris gestatten, bei Geisteskranken und Verbrechern erheblich größer im Durchschnitt sind, als bei Normalen. Damit ist ein objektiverer Maßstab für die Beziehungen der Degenerationszeichen an der Ohrmuschel gegeben.

---

1) Nach einer halbstündigen Frühstückspause.

2) Verhandlungen der Deutsch. Otolog. Gesellschaft in Homburg v. d. H. 1905 S. 130—137.

3. Herr Hölscher-Ulm: Über eine Erweiterung des Operationsgebietes des Ohren-, Nasen- und Halsarztes.

Hölscher geht in seinen Auseinandersetzungen davon aus, daß Oto-, Rhino- und Laryngologie in der Praxis, dem praktischen Bedürfnisse entsprechend, meist zu einem Spezialgebiet vereinigt werden. Nun beherrscht wohlbekanntlich der modern ausgebildete Spezialarzt dieser Fächer den größten Teil der Kopf- und Halschirurgie, da er doch intrakranielle Komplikationen der Ohreiterungen, entzündliche Erkrankungen und Geschwülste der Nebenhöhlen der Nase, Unterbindungen der Carotis und Jugularis, große Kehlkopfoperationen, einschließlich der bösartigen Neubildungen usw. operativ behandeln muß.

Seit vier Jahren hat Hölscher die nichtotogenen Schädel- und Gehirnerkrankungen, Geschwülste des Halses (insbesondere Kröpfe) usw. mit hinzugenommen, was er durch Vorlage einer größeren Anzahl von Präparaten veranschaulicht.

Das gleiche Verfahren empfiehlt Hölscher auch den anderen operierenden Ohren-, Nasen- und Halsärzten für die Praxis, insbesondere, da die gesamte Kopf- und Halschirurgie ein in sich abgeschlossenes Operationsgebiet bilde, das sich noch sehr gut entwickeln lasse. — Auch habe der Ohren-, Nasen und Halsarzt auf dieses Sondergebiet schon deshalb den ersten Anspruch, da er auch heute schon den größten Teil desselben beherrsche.

Eine Berechtigung für das Vorgehen findet Hölscher unter anderem auch darin, daß sich in der allgemeinen Chirurgie immer mehr und mehr Bestrebungen nach einer weiteren Teilung des zu groß gewordenen Gebietes zeigen, wodurch z. B. in neuester Zeit die chirurgische Orthopädie (umfassend die gesamte Chirurgie der Gliedmaßen) entstanden sei.

Diskussion.

Herr Denker-Erlangen hält die Vorschläge Hölschers für bedenklich und an den Universitätskliniken für undurchführbar. Er ist der Ansicht, daß im allgemeinen der Chirurg, infolge seiner größeren Erfahrungen auf dem Gebiete der äußeren Halsoperationen, besser als der Oto-Laryngologe imstande ist, Strumen zu operieren. Es sei besser, wenn wir uns darauf beschränken, dem Chirurgen gegenüber das Gebiet zu präzisieren, das der Oto-Laryngologe mit Recht in Anspruch nimmt.

Herr Kümmel-Heidelberg und Herr Barth-Leipzig äußern sich in ähnlichem Sinne.

---

4. Herr Kirchner-Würzburg: Apparat zu Operationsübungen am Schläfenbeine.

Unter Betonung der großen Wichtigkeit eines rechtzeitigen und richtig ausgeführten operativen Eingriffes bei manchen Erkrankungen des Gehörorganes weist Kirchner darauf hin, daß man solche Operationen auch doch vorher, an der Leiche bezw. an Schläfenbeinpräparaten, ausüben müsse. Seit einer Reihe von Jahren hat daher Kirchner mit seinen Kursen, nach klinischer Demonstration über Untersuchung des Ohres und Behandlung der Erkrankungen desselben, auch Operationsübungen an Schläfenbeinpräparaten verbunden; denn jeder praktische Arzt sollte doch imstande sein, rasch und ohne Verzug das gefährdete Leben des Kranken durch eine leicht zu erlernende Operation zu retten. Eine drohende Meningitis oder Sinusthrombose bei akuten oder chronischen Eiterungen im Mittelohr kann den Arzt, der auf sich selbst angewiesen und fern von spezialistischer Hilfe wirken muß, täglich vor die dringende Notwendigkeit einer sofortigen Operation am Gehörorgane bringen.

Hauptsächlich handelt es sich um zwei Operationen, die jeder Mediziner im klinischen Unterrichte auszuführen lernen muß: nämlich um die Parazentese und um die Aufmeißelung des Warzenfortsatzes.

Zur Vornahme der Parazentese, ebenso zur Entfernung der Gehörknöchelchen, wurde anfangs das Schläfenbeinpräparat auf einem Stativ mit Schrauben und Klemmen befestigt, um eine möglichst natürliche Stellung, ähnlich wie bei der Operation am Lebenden, zu erreichen, so daß man auch mit Reflektor und künstlicher Beleuchtung arbeiten konnte.

Für die Aufmeißelung des Warzenfortsatzes wurde früher ein Schraubstock oder ein Apparat, wie er in den Präpariersälen der Anatomie zur Bearbeitung des Kopfes benützt wird, verwendet. Bei dieser Art der Bearbeitung des Präparates ließ oft die Übersichtlichkeit viel zu wünschen übrig, auch bedurfte man häufig der Unterstützung einer zweiten Person.

Um diese Schwierigkeiten und Übelstände bei den Operationsübungen zu beseitigen, ließ sich Kirchner von einem Schlosser einen Apparat aus Eisenblech anfertigen, in welchem ein Schläfenbein durch Schieber und Schrauben vollkommen fest und

unbeweglich eingespannt werden kann. — Dieser Apparat läßt sich leicht an einen Tisch wie ein Schraubstock anbringen; man kann dann das Präparat, entweder in der horizontalen Ebene oder durch Emporheben der oberen Platte, nach Bedarf mehr vertikal stellen. In der letzten Stellung hat der Apparat Ähnlichkeit mit einem Lesepult, eignet sich besonders gut für Einübung der Trommelfelloperationen, da man ähnliche Verhältnisse, Stellung des Kopfes, Beleuchtung u. dgl., wie bei Operationen an Lebenden, herstellen kann; ebenso können die Operationen mit Meißel und Zange am Warzenfortsatz in dieser beliebig herzurichtenden erhöhten Lage ausgeführt werden.

Die Höhe des Apparates beträgt bei horizontaler Lage der oberen Platte 15 cm; in der Mitte der letzteren, welche 36 cm lang und 28 cm breit ist, befindet sich ein viereckiger Ausschnitt von 12 cm Durchmesser, in welchem das Schläfenbeinpräparat durch Schieben und Schrauben unbeweglich fixiert wird; von unten wird das Präparat durch eine mittels Schraube verstellbare Platte gestützt. Soll das Präparat in mehr oder weniger aufgerichteter Stellung bearbeitet werden, so kann man durch zwei bogenförmige Bügel die gewünschte Lage herstellen.

Da alle Teile des Apparates leicht zugänglich und die Bügel leicht zu entfernen sind, so ist auch die Reinigung und Abtrocknung nach dem Gebrauche einfach und rasch zu erledigen.

Außer der Verwendung für den klinischen Unterricht dürfte der Apparat auch allen angehenden Spezialisten, welche sich mit den schwierigen Operationen am Schläfenbeine zu beschäftigen haben, gute Dienste leisten. — Aber auch für verschiedene anatomische Arbeiten, bei denen eine möglichst ruhige Lage des Präparates nötig ist, kann der Apparat gut verwendet werden.

Zu beziehen ist der Apparat von Joh. Greser, Kunst- und Bauschlosser in Würzburg, Bohnesmühlgasse 14, um den Preis von 45 Mk.

---

5. Herr Schoenemann-Bern: Zur Erhaltung des Schalleitungsapparates bei der Radikaloperation.

An der Hand von zwei einschlägigen Fällen, — bei welchen in der gleichen Sitzung an einem Ohr die typische radikale Eröffnung der Mittelohrräume, am andern diejenige mit Schonung der Gehörknöchelchenkette ausgeführt wurde, — bespricht Schoenemann das von ihm in Anwendung gezogene Operationsverfahren.

Im Anschluß daran wird die Frage der Epithelmetaplasie der Paukenhöhle gestreift.

---

6. Herr Habermann-Graz: Zur Lehre der professionellen Schwerhörigkeit.

Habermann berichtet über klinische und pathologisch-anatomische Untersuchungen dieser Krankheitsform.

Die klinischen Untersuchungen umfassen 107 Fälle, bei denen durch die Einwirkung starken Schalles auf das Ohr höhergradige Schwerhörigkeit aufgetreten war, und war diese dadurch gekennzeichnet, daß zuerst das Gehör für die hohen Töne gelitten hatte, und sie war nie hochgradig, so daß das Gehör für die Flüstersprache immer noch erhalten war, außer wenn auch Mittelohrleiden aus anderer Ursache damit verknüpft waren.

Der zweite Teil der Untersuchung umfaßte die genaue klinische und histologische Untersuchung von fünf Fällen, von denen zwei außerdem an Arteriosklerose, einer an Neuritis acustica, infolge septischer Streptokokkenmeningitis, und zwei auch an Tabes dorsalis gelitten hatten. — Die Untersuchung ergab bei allen eine Atrophie des Cortischen Organs und der Nerven der Lamina spiralis im Vorhofteil und im unteren Teil der basalen Windung der Schnecke, während die Ganglienzellen des Rosentalschen Kanals sich gar nicht oder nur wenig beteiligt hatten. Bei mehreren war auch die Basis des Steigbügels mit dem hinteren Teil stark in den Vorhof vorragend. —

Die umschriebene Atrophie und Zystenbildung in der Stria vascularis in den beiden ersten Fällen wird durch die Arteriosklerose, die umschriebene Atrophie der Stria in den beiden letzten Fällen durch die bei Lues häufigen Gefäßerkrankungen erklärt. — In den beiden Tabesfällen war auch Lymphocytenanhäufung um den Nervenzweig zur Schneckenbasis und im Zweig zur hinteren Ampulle nachzuweisen, und war bemerkenswert, daß bei dem letzten Kranken während der letzten Lebenswochen Schwindelanfälle mit Erbrechen und Bewegung vor den Augen in auf- und absteigender Richtung beobachtet worden waren.

---

7. Herr Bloch-Freiburg i. B.: Über Schwerhörigkeit bei Retinitis pigmentosa.

Bloch berichtet über acht Fälle von Pigmentdegeneration der Netzhaut. In allen diesen Fällen konnte durch die genaue otologische Funktionsprüfung eine mitunter nur unerhebliche, nervöse Schwerhörigkeit ermittelt werden.

Nur in einem Falle war dieselbe wahrscheinlich mit Hyperostose der Labyrinthkapsel (Politzer) und beginnender Stapesankylose kompliziert. — In den bereits vorgeschrittenen Fällen bestand, ähnlich der konzentrischen Einengung des Gesichtsfeldes, — Retinitis pigmentosa — eine konzentrische Einengung des Hörfeldes, jedoch ohne Erkrankung des Schalleitungsapparates.

In zwei Fällen konnte Bloch die Konsanguinität der Ehen der Ahnen ermitteln, in drei weiteren Erkrankungen des Sehorganes bestand Blutsverwandtschaft.

---

8. Herr Kümmel-Heidelberg: Bakteriologisch-klinische Untersuchungen bei akuten Mittelohrentzündungen.

Die Beschränkung der Vortragszeit und die Ausschließung der Diskussion vereiteln den Hauptzweck des Vortrags, einige Anregungen für künftige, namentlich statistische Erhebungen über akute Mittelohrentzündungen zu geben, deshalb erwähnt Kümmel nur einige Andeutungen über den beabsichtigten zu Protokoll gegebenen Inhalt.

Die klinische Erfahrung führt Kümmel zu folgender Einteilung der Fälle von akuter Mittelohrentzündung:

a) einfache Tubenkatarrhe, bei denen die Paukenhöhle nur passiv durch das aus einer Tubenverschwellung resultierende intratympanale Vakuum beteiligt wird;

b) eigentliche Mittelohrentzündungen, bei denen ein entzündungserregendes Agens in der Paukenhöhle selbst seine Wirksamkeit entfaltet. — Diese kann man nicht mehr nach dem gebräuchlichen Schema nach der Beschaffenheit des Exsudates einteilen, weil Otitiden, die klinisch äußerst leicht verlaufen und ohne Perforation zur Heilung gelangen, bei zufälligen Autopsien meist eitriges Sekret zeigen, die Beschaffenheit des Exsudates also nicht ausschlaggebend für den Verlauf ist. Dagegen kann man mesotympanale Typen, bei denen der Hauptraum der Paukenhöhle allein oder ganz vorwiegend erkrankt ist, den

c) epitympanalen Typen gegenüberstellen, bei denen von vornherein oder seltener erst im weiteren Verlauf eine

wesentliche Miterkrankung des Recessus epitympanicus und der Warzenfortsatzräume hervortritt. Letztere verrät sich klinisch durch auffallende Schmerzhaftigkeit der Warzenfortsatzoberfläche bei Druck, periostitische Erscheinungen an ihr, und außerdem fast immer durch umschriebene Vorwölbung der hinteren oberen Trommelfellpartie.

Diese letztere Form, mit umschriebener Vorwölbung des Trommelfells hinten oben, ist nicht immer so leicht zu erkennen; namentlich wenn bereits der Durchbruch durchs Trommelfell erfolgt ist und die Vorwölbung sehr stark ist. Tupft man dann nicht ganz sorgfältig mit feinsten Tupfern, — Wattetupfer von 1—2 mm Dicke — die man auch, entsprechend dem Recessus anterior des Gehörganges, biegen muß, um die vordere Fläche der Vorwölbung genügend zu reinigen, so nimmt man leicht eine auf der Kuppe dieser Vorwölbung, also im hinteren oberen Quadranten, gelegene feine Perforation irrtümlich für eine solche im vorderen oder hinteren unteren Quadranten.

Kümmel findet unter 49 bakteriologisch untersuchten akut entzündeten Mittelohren 6 mit Tubenkatarrh, alle mit sterilem Sekret, — (von einigen offenbaren Verunreinigungen abgesehen;) — 5 vom mesotympanalen Typus; 24 vom epitympanalen; 3 wohl zu letzterem Typus gehörige, nicht ganz klare Fälle; schließlich 8 Ohren mit sogenannter sekundärer Otitis, davon 5 bei tuberkulösen Individuen.

Rechnet man die nicht ganz klaren Fälle, was hier sicher berechtigt ist, zu der epitympanalen Form und läßt zwei Ohren, bei denen das bakteriologische Resultat nicht ganz klar war, beiseite, so ergibt sich folgende Übersicht:

Verursacht durch	Mesotymp.-Form		Epitymp.-Form	
	zusammen	davon operiert	zusammen	davon operiert
Streptococcus pyogenes . . .	2	1	16	7
Streptococcus mucosus . . .	1	—	2	1
Diplococcus lanceolatus. Pneumoc. Fränkel-Weichselbaum	1	—	3	—
Staphylococcus aureus . . .	—	—	2	—
Steril geblieben	1	—	2	—

Das Sekret wurde für die Verimpfung mittels feiner Glaspipetten angesaugt und von Dr. Süpfle, Assistent des Heidel-

berger Hygienischen Institutes, auf Glyzerinagar- und Blutagarplatten — nach Schottmüller — verimpft, sowie Ausstrichpräparate von dem Rest des entnommenen Sekretes angefertigt. Etwa die Hälfte der Abimpfungen aus dem Gehörgange ergaben Reinkulturen; in den übrigen Fällen waren die Verunreinigungen stets spärlich und leicht feststellbar; offenbar hat die Ansaugmethode, bei der weit größere Sekretmengen zur Verimpfung kommen, als bei Entnahme mit Platinöse, — gewöhnlich mindestens die 20—50fache Menge, — also große Vorteile. Die Verimpfung aus dem Warzenfortsatze ergab stets Reinkulturen, nur in einem Falle fanden sich dabei andere Resultate als bei der Abimpfung aus dem Gehörgange, sonst waren beide konform. Auffallend gegenüber manchen anderen Untersuchungen ist die relativ hohe Zahl der Streptokokkenfälle und die relativ kleine der Pneumokokkenfälle; daran sind wohl lokale Eigentümlichkeiten, vielleicht auch die relativ großen verwendeten Sekretmengen schuld [1]).

Soweit das noch kleine Material Schlüsse erlaubt, ergibt sich folgendes:

1. Bei den rein mesotympanalen Mittelohrentzündungen ist das Auftreten einer nur durch Operation reparablen Warzenfortsatzerkrankung, sowie anderer „Komplikationen" nur unter ganz besonderen Umständen zu erwarten, nämlich dann, wenn entweder die allgemeine Widerstandsfähigkeit des erkrankten Individuums oder die lokale des betroffenen Ohres und seiner Nebenräume besonders gering ist.

2. Dagegen ist bei den Fällen, welche die Charakteristika des epitympanalen Typus, nämlich umschriebene Vorwölbung oder Granulombildung im Bereich des hinteren oberen Trommelfellquadranten darbieten, die Wahrscheinlichkeit solcher „Komplikationen" sehr erheblich; bei Kümmels kleinem Material kamen 10 Operationen auf 17 Heilungen ohne Operation.

3. Ganz ohne Bedeutung ist die Art der ursächlichen Mikroorganismen wohl nicht. Die Staphylokokken führen, auch wenn sie sehr virulent sind, in der Regel nicht, und reine Pneumokokken-Infektionen auch wohl schwerer zu Warzenfortsatzerkrankungen, die nicht einer spontanen Rückbildung

1) Genaueres über die bakteriologische Seite der Untersuchungen wird Dr. Süpfle publizieren.

fähig sind. — Ist Streptococcus mucosus oder pyogenes an der Entzündung schuld, so ist ungefähr die gleiche Chance gegeben, daß eine Heilung ohne Operation oder nur durch eine solche möglich ist.

Selbstverständlich ist zur Verallgemeinerung dieser Schlüsse Nachprüfung an einem viel größeren Material nötig, besonders auch an anderen Orten.

---

9. Herr Hoffmann-Dresden: Zur Kenntnis des Fiebers und seiner Ursache beim otitischen Hirnabszeß.

Hoffmann berichtet über drei Fälle von Hirnabszeß, in deren Verlauf hohes Fieber, begleitet von meningitischen Symptomen, auftrat.

Im ersten Falle handelte es sich um multiple (4) Hirnabszesse, nach einer traumatisch entstandenen Stirnhöhleneiterung. — 5 Monate nach Freilegung der Stirnhöhlen erkrankte der Patient, ohne sonst nachweisbaren Grund, — das Allgemeinbefinden war bisher ungestört, niemals Fieber, — mit Kopfschmerzen, Übelkeit, Erbrechen, Veränderungen der Psyche und zeitweilig remittierendem Fieber bis 39,5° C.; keine Neuritis optica. Eine Lumbalpunktion wurde nicht gemacht. Die Erscheinungen verschwanden unter Bettruhe und Eisbeutel. Es folgte eine Periode vollkommenen Wohlbefindens. — Erst fast 10 Monate später traten Symptome auf, die auf einen Abszeß im linken Stirnlappen hinwiesen [1]).

Im zweiten Fall handelt es sich um einen Patienten, der mit linksseitiger, chronischer, übelriechender Mittelohreiterung in das Stadtkrankenhaus Johannstadt zu Dresden aufgenommen wurde. Temperatur bei der Aufnahme 38,2° C., am nächsten Tag bis auf 39,8° C.; dabei Benommenheit, Erbrechen, ausgesprochene Nackenstarre, träge Pupillenreaktion, Patellarreflexe schwach, Bauchdeckenreflex gesteigert; Puls konform der Temperatur. Nachts darauf: Unruhe, Temperatur 39,2° bis 39° C., Sensorium zeitweise stark getrübt, Nackenstarre noch ausgesprochener, träge Pupillenreaktion, Patellarreflexe schwach, keine Paresen, keine Sensibilitätsstörungen. — Bei der Operation: Cholesteatom in den Mittelohrräumen; Dura über dem Tegmen antri und Sinus makroskopisch ohne Befund. Unmittelbar nach

1) Ausführliche Mitteilung des Falles: Archives Internationales de Laryngologie, d'Otologie et de Rhinologie. XXI. Bd. Nr. 1. S. 79.

der Operation Lumbalpunktion: Druck 166 mm, Liquor deutlich trübe, mit polynukleären Leukozyten; Bakterien weder im Deckglaspräparat, trotz 2 Stunden lang fortgesetzter Färbung, noch durch Kulturen nachzuweisen. Eiweiß 1:1000. — Im Eiter der Operationshöhle: Staphylokokken; Augenhintergrund normal, keine Pupillendifferenz, aber träge Reaktion; kein Nystagmus.

Am nächsten Tag Abfall der Temperatur bis auf 36,8° C.; am darauffolgenden Tag bis 38,6° C. erhöht, um von da an normal bezw. subnormal zu bleiben, bis zu dem am zehnten Beobachtungstage erfolgenden Tode, wo die Temperatur bis auf 40,4° C. steigt; Puls immer konform der Temperatur, nur am Tage vor dem Exitus und an diesem Tage selbst verlangsamt. — Sensorium nach der Totalaufmeißelung frei; Nackenstarre am nächsten darnach geschwunden; außer zeitweiligen Schmerzen im Ohr und im Kopf keine Klagen. — Am achten und neunten Beobachtungstage leichte Trübung des Sensorium; am Todestage Sensorium steigend getrübt; Spasmen der linken Gesichtshälfte, Lähmung des rechtsseitigen Mund- und Augen-Facialis; Parese und Analgesie am rechten Arm. — Gegen Abend Lumbalpunktion, darnach schnelle Verschlimmerung des Allgemeinbefindens, 2 Stunden später Exitus. Liquor unter hohem Druck, flockige Trübung, sehr reichliche polynukleäre Zellen; im Deckglaspräparat Diplokokkenstäbchen und alle möglichen Keime, Kultur steril geblieben; Eiweiß 2:1000. Augenhintergrund links mäßig verwaschen; Pupillen ungleichmäßig, nicht rund. (Befund einige Stunden vor dem Tode.) — Bei der Sektion: Defekt im Tegmen antri; dieser führt dicht hinter der freigelegten Stelle in einen Schläfenlappenabszeß; eitrige Meningitis, besonders über der Fossa Sylvii. Im Eiter des Hirnabszesses und der Meningitis gleicher Bakterienbefund wie im Liquor.

Im dritten Fall ebenfalls linksseitige foetide Mittelohreiterung. Bei der Aufnahme: vollständige Benommenheit, öfteres Erbrechen, starke Kopfschmerzen, Nackenstarre, kahnförmiger Leib, träge Pupillenreaktion, Herpes labialis, Puls 68, Temperatur 39,6° C. Am nächsten Tage: wesentlich derselbe Befund; Temperatur 38,9, 37,7, 38,8° C.; Puls 70—85. Am dritten Tag: Nackenstarre geringer, Sensorium freier, kein Erbrechen mehr, Temperatur 37,6—37,9° C.; Lumbalpunktion: Druck 160 mm, Flüssigkeit kaum getrübt, Lymphozyten, vereinzelte polynukleäre Zellen; keine Bakterien, weder durch Kultur

noch im Deckglaspräparat; Augenhintergrund normal, Pupillen gleich weit, reagierend. Am vierten Tage: kein Erbrechen, keine Nackenstarre, Sensorium ziemlich frei, Temperatur 37,3 bis 38,0° C., Puls 60—65. Am fünften Tage: Totalaufmeißelung; Cholesteatom; Loch im Tegmen antri führt in einen großen Temporallappenabszeß; Drainage des Abszesses nach unten. Drei Tage nach der Operation: Sensorium frei, keine Kopfschmerzen, reichliche Sekretion aus dem Drain; Temperatur normal, Puls 60—80. — Am fünften Tage nach der Operation: wieder Kopfschmerzen, amnestische Aphasie; Drain ausgestoßen, wird jedoch wieder eingeführt; nachts mehrmals Erbrechen, morgens wieder heftige Kopfschmerzen; Temperatur 39,8° C., Puls 65. Im Laufe des Tages: Temperaturabfall, unter reichlicher Eiterentleerung in den Verband; Kopfschmerzen immer noch, ebenso amnestische Aphasie. Am Abend: weitere Fortnahme vom Knochen an der Schuppe; Drainage des Abszesses auch nach außen; beide Inzisionsöffnungen durch Schnitt verbunden; Credésche Kollargoltabletten in die Abszeßhöhle, Tamponade derselben mit steriler Gaze.

Am Tage nach der Operation: geringe Parese des rechten Mundfacialis; am folgenden Tag: Kopfschmerzen weg; amnestische Aphasie und Facialisparalyse verschwinden nach 8 Tagen. Von da an keine Beschwerden mehr. Einige Tage nach der zweiten Operation wurde der Augenhintergrund untersucht und ergab Verwaschensein der Papillengrenzen auf der Abszeßseite. Ende März — (Operation am 2. bzw. 9. Februar) — Weglassen der Tamponade; Augenhintergrund normal. Das Weitere ohne Belang.

Auf Grund der Lumbalpunktionsbefunde in den beiden letzten Fällen nimmt Hoffmann als Ursache des Fiebers und der meningitischen Symptome eine eitrige bezw. eine beginnende eitrige Meningitis an. Die Meningitis des 2. Falles gelangte durch die Totalaufmeißelung und Lumbalpunktion vorübergehend zum Stillstand, um wieder einzusetzen, als der Druck im Abszeß wieder zunahm; dieser Meningitis erlag der Kranke. Im 3. Fall ging die Meningitis in Heilung über, die eine vollständige wurde, nachdem ihre Ursache, der Abszeß, entleert war.

In Anlehnung an die Beobachtung im 2. und 3. Fall handelt es sich, wahrscheinlich auch im ersten, um eine Meningitis, als ätiologisches Moment für die klinischen Erscheinungen, trotzdem die Lumbalpunktion fehlt.

Hoffmann erwähnt je einen Fall von Wolff[1]) und Ruprecht[2]), wo die Ursache des Fiebers und der meningitischen Symptome bei bakterienfreien, aber Eiterkörperchen enthaltendem Liquor ebenfalls eine eitrige Meningitis war; wenngleich in diesen Fällen die Meningen bei der Sektion frei von jeglicher Entzündung befunden wurden, so handelt es sich doch nur um makroskopische, nicht um mikroskopische Feststellungen.

Es kann sich also, wenn man im Verlauf von Hirnabszessen Fieber und meningitischen Symptomen begegnet, die Lumbalpunktion jedoch einen bakterienfreien, aber Eiterkörperchen enthaltenden Liquor ergibt, um eitrige bezw. beginnende eitrige Meningitis handeln. — Umgekehrt wird man, wenn man bei Fieber und meningitischen Symptomen das erwähnte Lumbalpunktionsergebnis erhält, auf einen Hirnabszeß fahnden müssen, ganz besonders wenn, wie dies in drittem Falle der Beobachtungen zutraf, neben diesem Befunde Pulsverlangsamung besteht.

---

10. Herr Wanner-München: Ein Fall zur Illustration des Verhältnisses von Ton- und Sprachgehör.

Wanner fand bei seinen Untersuchungen einen erwachsenen Patienten, auf dessen linkem Ohre in der Tonskala die Strecke von 16 Doppelschwingungen — gis^1 gehört wurde; dann war eine Lücke, dann wieder eine Strecke von g^3 — Galton 10,5. — Die Schwerhörigkeit des rechten Ohres war so hochgradig, daß ein Hinüberhören auf die rechte Seite ausgeschlossen war; als weiterer Beweis hierfür — namentlich für g^3 und e^5 — werden verschiedene Hörreliefs von Fällen mit sicher vorhandener einseitiger Taubheit angeführt.

Auf einer Tabelle, welche den gesamten Tonbereich des menschlichen Ohres umfaßt, ist die von dem kranken Ohre perzipierte Strecke eingetragen, außerdem die Lage der Vokale und Konsonanten nach Bezold, ferner der Konsonant R nach der Feststellung von O. Wolf.

In die Lücke fällt gerade das nach Bezold für die Sprache unbedingt notwendige Gebiet von b^1—g^2, ebenso alle Vokale und Konsonanten, mit Ausnahme von M, N und nach Wolf R. Es wird auch lediglich der Konsonant R gehört, aber die hier in

---

1) Beiträge zur Lehre vom otitischen Hirnabszeß. Inaugural-Dissertation. Straßburg, 1895. — Fall 4.

2) Dieses Archiv. 50. Bd. S. 221.

Betracht kommenden Töne verhältnismäßig lange Hördauer aufweisen.

Dieser Fall beweist somit einerseits die Richtigkeit von Bezolds Untersuchungen an Taubstummen, andererseits auch die der Feststellung des Konsonanten R von O. Wolf.

Auch die Behauptung Bezolds, daß ein Ohr für Sprache taub ist, wenn eine unbelastete a^1-Stimmgabel durch Luftleitung nicht mehr gehört wird, wird durch diesen Fall bestätigt.

Zum Schlusse weist Wanner noch auf die Wichtigkeit der Prüfung auf einseitige Taubheit zur Diagnose der Labyrintheiterung hin.

---

11. Herr Kubo-Fukuoka: Die alte Ohrenheilkunde in Japan.[1])

Über die alte Ohrenheilkunde in Japan läßt sich das von Kubo Mitgeteilte aus verschiedenen alten medizinischen Schriften ersehen, die zwischen dem X. und XVI. Jahrhundert in Japan erschienen sind. Zu dieser Zeit war die europäische Medizin in diesem Lande noch nicht eingeführt. Seit der Berührung mit China (607 nach Chr.) hat Japan die Medizin von China übernommen, doch hat sie später durch japanische Hände große Veränderungen erlitten.

Von der Anatomie, Physiologie und Pathologie ist nur sehr wenig zu erwähnen, da die alte Medizin wohlbekanntlich auf rein empirischer Grundlage aufgebaut, nur das zur Geltung brachte, was mit bloßen Augen beobachtet wurde. — So hat man in Japan z. B. in der Anatomie des Ohres unterschieden: äußeres Ohr, Ohrloch (= äußerer Gehörgang) und Ohrgrund. Wegen des damals üblichen Interesses für Phrenologie und Moxenbehandlung erstreckten sich die eingehenden Studien hauptsächlich auf das äußere Ohr. Die Aufzeichnungen über das Trommelfell stammen aus späterer Zeit, und wurde dasselbe für eine „dünne Membran am Ohrgrund" gehalten, die unbedingt notwendig zur Wahrnehmung der Töne wäre.

Man dachte an einen innigen Zusammenhang des Ohres mit den Urogenitalorganen, und versuchte auch die Ätiologie der Ohrenkrankheiten auf Grund dieses Zusammenhanges zu ergründen. So glaubte man z. B., daß man Töne und Laute gut

1) Der Vortrag wurde nicht gehalten, doch ist derselbe in die „Verhandlungen" der heurigen Versammlung aufgenommen erschienen.

hört, wenn die Urogenitalien gesund sind, und Schwerhörigkeit oder Taubheit dann erfolgen, wenn die genannten Organe durch Exzesse in venere, oder durch andere Erkrankung derselben erschöpft sind. Dieser Zustand wurde als „Jinkyo" = Nierenerschöpfung bezeichnet. Möglicherweise hat man auch darunter Tuberkulose, Hysterie oder Neurasthenie verstanden, da als Hauptsymptome des „Jinkyo" Mattigkeit, Blässe, Siechtum usw. beschrieben wurden. Obgleich die Jinkyo-Theorie zur Erklärung der Ätiologie von Ohrenkrankheiten wissenschaftlich nicht verwertet wurde, scheint sie gewissermaßen zum Teil doch von Bedeutung zu sein, wenn Nierenkrankheiten oder Exzesse in venere als Ursache von Ohrenerkrankungen bezeichnet werden, was doch auch heute wissenschaftlich begründet werden kann.

Anderen Ortes findet man einen innigen Zusammenhang erwähnt: zwischen Ohr und Gefäßsystem, dessen Sammelstelle sich im Ohr befinden sollte. Wenn daher die Zirkulation nicht in Ordnung ist, d. h. wenn man „leere (Blut-) Gefäße" hat, dann kann die Kälte — bei Erkältung — den Gefäßen entlang in das Ohr hineindringen und Ohrenkrankheiten verursachen.

Das Ohrensausen wird nach älteren japanischen Aufzeichnungen durch den Kampf zwischen der Kälte und dem Lebenssaft erzeugt. —

Als weitere Ursachen von Ohrenkrankheiten werden noch angeführt: Fieberhafte Erkrankungen; Zurückbleiben von schmutzigem Badewasser im Ohr, bei Säuglingen; Kopfkongestionen und Obstipation.

Unter den Symptomen der Ohrenkrankheiten werden, außer dem Hauptsymptom „Schwerhörigkeit" (bezw. „Taubheit"), noch folgende beschrieben: Ohrenschmerzen, Ohrensausen, Schwindel, Sekretausfluß, Fieber, Polypenbildung, Kopfschmerzen, Schweißsekretion (= Larven im Sekrete) usw. — Seisen hat in seinem Werke „Man-am-po" (1315) klares und eitriges Sekret unterschieden. — Die Beschreibung über den Geruch und die Farbe des Sekrets war immer ziemlich genau erfolgt. — Die Ohreiterungen mit Fistelbildung hinter dem Ohr, entsprechend dem Krankheitsbilde, welches man heute unter „durchgebrochene Mastoiditis abscedens" versteht, findet ebenfalls hier schon eine Beschreibung.

„Manase Dosan" schrieb in seinem Buche „Tenshōki" (1583) über das Retentionsfieber bei Otitiden.

Tamba-Jasüyori führt in seinem Werke „Senkinho“ (882) die Klassifikation der Ohrenkrankheiten, zufolge der Einteilung der altchinesischen Schule (610 nach Chr.), folgendermaßen an: 1. Furō = Erkältungstaubheit; dieselbe ist mit heftigen Schmerzen verbunden. — (Entsprechend der Otitis media acuta oder Ohrfurunkel.) — 2. Rō-rō = Erschöpfungstaubheit, mit gelbem Sekretausfluß und Siechtum; — (Otitis tuberculosa?) — 3. Kan-rō = trockene Taubheit, mit Ohrenschmalzpfröpfen; — (Cerumenpfröpfe oder Otitis media catarrhalis.) — 4. Kyo-rō = leere Taubheit, mit Ohrensausen „Shu-shu“, entsprechend dem, was wir heute als Mittelohrkatarrh bezw. Otosklerose ansehen. — 5. Tei-rō = eiterige Taubheit mit Eitersekretion, entsprechend dem Krankheitsbilde der chronischen Mittelohreiterungen.

Was die Therapie betrifft, findet sich eine große Anzahl von verschiedenen Arzneimitteln und Methoden angeführt, die einerseits aus kausalen Gründen, gegen die eigentlichen Grundkrankheiten (hauptsächlich sogenannte „Jinkyo“, für die Krankheiten der Urogenitalorgane, mit Einschluß der allgemeinen konstitutionellen Krankheiten) innerlich, andererseits als direkte lokale Heilmittel, behufs örtlicher Behandlung der Ohrenkrankheiten angewandt wurden. — Als innerlich zu verabfolgende Arzneimittel werden angeführt: Abführmittel, Eisenpräparate, Roborantia, endlich auch viele rätselhafte Sachen. Aus dem Pflanzenreiche sind zu erwähnen: Zwiebel, Pfingstrose. Dattel, Rheum, Zingiber officinale, Dioscorea Japonica, Bambusblätter, Aralia quinquefolia u. a.; aus dem Mineralreiche: Magnesium nitricum, Eisenpräparate, Magneteisen („Magnetwein“) u. a.; aus dem Tierreiche: Schafniere, Karpfenhirn u. a.

Als sehr bemerkenswert wäre zu erwähnen, daß schon zu dieser Zeit jene Methode, die heutzutage als „Trockenbehandlung“ bezeichnet wird, in Anwendung kam, denn es heißt: „Man tupft den Eiter mittelst weichen japanischen Papiers ab und bläst verschiedene Pulver mit dem Mund durch das Bambusrohr ins Ohr“. Von den auf diese Weise angewandten Pulvern sind zu erwähnen: Alaunpulver, Pulvermischung von Schwefel und Alaun, Knochenasche (besonders von Fischknochen), Steinsalzpulver, Blütenstaub u. a. In anderen Fällen wurden die Pulver nicht in der eben erwähnten Weise insuffliert, sondern mit Wattepfröpfen ins Ohr hineingelegt.

Die Tamponade fand entweder in Form von Suppositorien

ihre Anwendung, oder aber es wurden mit der betreffenden medikamentösen Flüssigkeit getränkte Wattepfröpfe in das kranke Ohr eingesteckt. Letztere Methode scheint der heutigen Tamponbehandlung bei Otitis externa circumscripta, ganz ähnlich zu sein. Sie heilte stets, nach der alten Angabe, die akute Ohreiterung, durch die Vertreibung des weißen Wurms (= Eiterpfropf?) — Die Suppositorien waren stets von einer Teigmasse zubereitet, die gewöhnlich aus Wachs, Kieferharz, Hanföl, Krotonöl, Essig u. a., durch Beimischung von verschiedenen pulverförmigen Substanzen, — (wie Mandelkern, Pfirsichkern, Kochsalz, Magneteisen, Brassica cernua, Acorus calamus, Haarasche, Ruß u. a.,) — zubereitet wurde.

Der auch heute noch üblichen Behandlungsmethode der Instillationen entsprechend, wurden verschiedene flüssige Substanzen zum Einträufeln angewendet; z. B. Hanföllösung von Moschus, Preßsaft von Radix acori gravinei mit Moschuszusatz, Hanföl, warmer Essig u. a. —

Umschläge scheint man eigentlich nicht verwendet zu haben. Doch finden sich Behandlungsmethoden angeführt, die auf ähnliches hindeuten. So z. B. das andauernde Aussetzen des kranken Ohres über Dämpfe, die man merkwürdigerweise durch Kochen des Karpfenhirns erzeugte. Oder man hat eine Scheibe aus Schlammteig gemacht, welche auf das erkrankte Ohr gelegt und durch Moxabrennen[1]) erwärmt, und wenn getrocknet, gewechselt wurde.

Zur Beseitigung verhärteter Ohrschmalzmassen hat man den Preßsaft der Regenwürmer oder eine, mit einer besonderen Technik von Regenwürmern extrahierte Flüssigkeit eingeträufelt.

Die „Magnetotherapie", bei der man ein Magnetstück in das erkrankte Ohr bringt, erinnert förmlich an die Metallotherapie, bei hysterischer Taubheit. — Manase-Dosan gibt eine originelle Magnetotherapie („Tsuji-hō" genannt, literarisch als „Durchleitungsmethode" erwähnt) — für Taubheit an. Er steckte nämlich dem Kranken ein Magnetstück ins Ohr, während ein Stück Eisen im Munde des Kranken gehalten wurde.

Die Moxenbehandlung — (Moxa, japanisch „Mokusa"

---

1) S. weiter unten.

ist ein kleiner Brennkegel oder Zylinder, aus leicht brennbaren Pflanzenfasern der „Mokusa"-Pflanze) — bestand darin, daß die Moxa auf der Haut, gewöhnlich entlang des Nervenverlaufs oder auf dem Ausgangspunkt des Nerven verbrannt wurde, um hierdurch eine Ableitung von den tiefer liegenden Partien nach der äußeren Hautfläche zu erzielen. Dieses Behandlungsverfahren hatte in Japan eine große Bedeutung in der Therapie, bevor die Elektrizität in die Medizin eingeführt wurde. Bei Erkrankungen des Ohres hat man die Moxen auf folgenden Stellen verbrannt: Vor dem Ohr, auf der Kiefergelenksgegend, in Fällen von Ohrensausen; hinter dem Ohr, 3 cm. vom behaarten Rand, ebenso auch weiter rückwärts, in Fällen von hartnäckigem Ohrensausen; ferner an der lateralen Seite des ersten Gliedes des Kleinfingers; an der Falte zwischen Daumen und Zeigefinger; auf beiden Seiten des 14ten Dornfortsatzes der Wirbelsäule, weil angenommen wurde, daß die Ohrenkrankheiten von denen der Urogenitalorgane herrühren; endlich wurden die Moxen auch noch an anderen Stellen verbrannt.

Zur Herausbeförderung von lebendigen Fremdkörpern — Insekten und Würmern — wurden warmes Wasser, Hanföl, warmer Essig, Preßsaft von Zwiebel, Allium odorum, Quecksilber, Menschenharn, Kuhmilch u. a. Mittel verwendet. Außerdem wurden aber auch noch die Tiere durch Licht, Riechstoffe oder durch verschiedene Geräusche — z. B. Klingen mit Messern — vor dem Ohre herausgelockt. — Die unbelebten Fremdkörper hat man mit Gelatin festgeklebt und herausgezogen oder mit Hilfe eines Bambusrohrs herausgeblasen; letztere Methode scheint einem Ausspritzungsverfahren unserer Zeit prinzipiell sehr ähnlich zu sein.

* * *

Nach Erledigung der Tagesordnung ergriff nun der Vorsitzende, Herr Hartmann-Berlin, das Wort, um sowohl im eigenen als auch im Namen des Vorstandes und sämtlicher Mitglieder der Deutschen Otologischen Gesellschaft den herzlichen Dank auszusprechen, in erster Reihe der Österreichischen Otologischen Gesellschaft, für die überaus kollegiale Aufnahme, ebenso den Herren Hofrat Politzer und Prof. Urbantschitsch, für die außerhalb der Sitzungen erfolgten Demonstrationen einzelner Fälle ihres Krankenmaterials, gelegentlich der Besichtigung ihrer Institute, endlich dem Lokalkomitee für die rastlosen Bemühungen, betreffs Ver-

sorgung der Teilnehmer und für das Arrangement der der ernsten Arbeit gefolgten Vergnügungen, wodurch wir alle nur mit den besten und angenehmsten Erinnerungen an den kurzen Aufenthalt in Wien denken werden.

Herr Kirchner-Würzburg schließt sich den soeben ertönten Dankesworten, im Namen der anwesenden Teilnehmer an und gedenkt zugleich der Bemühungen des Vorstandes der Deutschen Otologischen Gesellschaft um das prächtige Gelingen der heurigen Versammlung, dessen größtes Verdienst in der musterhaften Leitung der Verhandlungen durch den Vorsitzenden, Herrn Hartmann, zu finden ist, indem es ihm, infolge seines umsichtigen Vorgehens, gelungen war, die überaus große Anzahl der Vorträge und Demonstrationen in so kurzer Zeit erledigen zu können.

Endlich erwidert Herr Politzer-Wien, im Namen der Österreichischen Otologischen Gesellschaft, den Dank und gedenkt sowohl der zahlreichen instruktiven Anregungen, die die interessanten Verhandlungen ergaben, wie auch der Verdienste des Vorsitzenden, Herrn Hartmann und der rastlosen Bemühungen des Schriftführers, Herrn Denker.

Herr Hartmann-Berlin beschloß nun die Verhandlungen mit dem Ausrufe „Auf ein frohes Wiedersehen im nächsten Jahre in Bremen", der allseitig freudigst Wiederhall gefunden.

XI.

Bericht über die Verhandlungen der Otologischen Sektion des Internationalen medizinischen Kongresses zu Lissabon vom 19. bis 26. April 1906.

Von

Privatdocent Dr. Haike, Berlin.

I. Sitzung. 20. April.
(Präsident: Sobral Cid.)

Zu Ehrenpräsidenten werden gewählt: Haike, Frey, Cisneros, Sevillano, Moure, Mac Leod, Learsley, Giampietro, Kubo, Quevedo y Zubieta, Puig, Bryant.

1. Spira-Krakau: Die konservative Behandlung der chronischen Mittelohreiterung mit Formalinpräparaten. In dem Bestreben, operative Eingriffe möglichst zu vermeiden, versuchte Spira unter anderen Mitteln auch die Formalinpräparate, oft mit günstigem Erfolge. Er benutzte sie in folgenden Formen: 1. Als Einspritzung in Lösungen von 15 bis 20 Tropfen auf einen Liter abgekochten Wassers nach der Angabe von Lucae. 2. Als Einträufelungen von 1—2 proz. Lösungen. Diese Tropfen verursachen oft ein starkes Brennen, können daher nur kurze Zeit im Ohr behalten werden. In anderen Fällen erweist sich eine Mischung von gleichen Teilen einer 2 proz. Formalinlösung mit 6 proz. Perhydrol Merk als sehr vorteilhaft; 3. als in 1 bis 2 proz. Formalinlösung getauchte Tampons, mit denen die Paukenhöhle resp. deren Nebenhöhlen ausgefüllt werden; 4. als 2—10 proz. nach seinen Angaben verfertigte Formalingaze, von denen die erstere bei chronischer Mittelohreiterung und bei Cholesteatom der Nebenhöhlen in die Paukenhöhle, resp. in deren Nebenhöhlen eintamponiert, sich oft als sehr wirksam erwiesen habe.

2. Herr West-London: Über den gelegentlichen Einfluß von Adenoiden und Fremdkörpern im Ohr auf die Entstehung von Epilepsie.

Redner weist auf die noch ungeklärten Anschauungen über die Entstehung der Epilesie hin, bei der konstante anatomische Veränderungen im Gehirn bisher nicht gefunden worden sind. Er nimmt bei Epileptikern eine gewisse Veranlagung des Nervensystems an, die nach peripherischen Reizen von längerer Dauer, bei häufiger Wiederholung zu epileptischen Anfällen führen können, die als eine Entladung angehäufter Reize angesehen werden, ähnlich etwa wie die mannigfachsten peripherischen Reizzustände Asthmaanfälle auslösen können.

Daß solche Reize durch adenoide Vegetationen unterhalten werden können, scheinen ihm die Fälle zu beweisen, in denen nach Entfernung derselben die Anfälle dauernd aufgehört haben; er gibt zu, daß solche sichere Beobachtungen nur in geringer Zahl mitgeteilt sind und mehr Belege dafür notwendig wären. Redner selbst berichtet über ein Mädchen von 6 Jahren, die an petit mal 2 Jahre lang litt, das mit Brom längere Zeit vergeblich be-

handelt wurde, aber nach Entfernung von Adenoiden scheinbar dauernd gesund geblieben ist. —

Auch die epileptogene Wirkung von Fremdkörpern im Ohr sei nur außerordentlich selten beobachtet worden. Er berichtet von einem 35jährigen Manne, der sonst gesund, einen epileptogenen Anfall bekam, wenn sein Trommelfell mit Watte bestrichen wurde. Er fiel nach vorwärts, verlor das Bewußtsein und hatte Zuckungen in allen Extremitäten. Wenn er zu sich kam, erinnerte er sich, daß er sich sehr schlecht gefühlt, aber nicht, daß er bewußtlos gewesen sei oder Zuckungen gehabt hätte.

Als klassische Belege erinnert West an den Fall von Fabricius van Hilden, in dem eine 8 Jahre dauernde Epilepsie durch Entfernen einer Glasperle aus dem Gehörgang geheilt wurde, und an einen weiteren von St. Laurent, wo ein epileptischer Anfall bei einem Kind durch ein Insekt im Gehörgang hervorgerufen wurde. Zwar seien solche Fälle selten, aber sie sollten den Arzt bei epileptischen Kindern nach peripheren Reizen zu suchen auffordern.

II. Sitzung. 21. April.

(Präsident: Avellino Monteiro.)

1. Herren Frey und Fuchs-Wien: Die vom Ohr, von der Nase und vom Rachen ausgehende Reflexepilepsie.

Der Vortragende berichtet über Untersuchungen, die nach drei Richtungen hin unternommen wurden: 1. wurde die Literatur des Gegenstandes durchforscht; 2. kritische Erfahrungen gesammelt; 3. auf experimentellem Wege Festgestelltes nachuntersucht und durch eigene Experimente vervollständigt. Bei der klinischen Durchsicht verminderte sich die Zahl der zuverlässigen Beobachtungen sehr, aber es bleiben genug unanfechtbare wissenschaftliche Tatsachen, die den Boden zu weiteren Arbeiten abgeben.

Die eigenen klinischen Untersuchungen erstreckten sich auf 112 Fälle von Epilepsie, aus der die Vortragenden 28 hierher gehörige herausfanden. Die genaue Beobachtung dieser erstreckte sich erst auf ein Jahr; ein Zeitraum, den die Vortragenden für ungenügend zu sicheren Schlüssen halten. Die Vortragenden haben 22 Tiere operiert, und in 18 Fällen die bekannten Resultate von Brown-Séquard länger als ½ Jahr nachgeprüft. Die Schlüsse, zu denen die Vortragenden auf Grund ihrer eingehenden Untersuchungen kommen, sind folgende:

1. Bei Kindern und Individuen, welche Disposition zur Epilepsie haben oder an dieser Erkrankung leiden, vermögen wahrscheinlich bei Erkrankungen des Ohres, der Nase und des Pharynx fremde Körper in diesen epileptische Anfälle auszulösen, und zwar leichter als andere periphere Reize.

2. Durch eine Behandlung kann man die eine oder alle diese Reize auslösenden Ursachen beseitigen. Die Wirksamkeit einer solchen Behandlung erstreckt sich nach den literarischen Mitteilungen höchstens auf zwei Jahre.

3. Es scheint uns nicht berechtigt, in einem solchen Falle von einer Heilung der Epilepsie zu sprechen, wenn die essentielle Ursache keiner Beeinflussung zugängig ist. Wir dürfen nur erwarten, daß wir auf den Krankheitsherd, der die Manifestation der latenten Affektion herbeiführt, durch jene Behandlung einen günstigen Einfluß gewinnen.

4. Die Statistik zeigt, daß Erkrankungen und die Fremdkörper des Ohres, der Nase und des Pharynx geeigneter sind, Konvulsionen auszulösen bei Individuen mit epileptischer Disposition als andere periphere Reize. Das Gleiche gilt von Kindern und Individuen mit cerebralen Affektionen.

5. Alle die angeführten Gründe erfordern in zweifelhaften Fällen die Untersuchung des Ohres, der Nase und des Pharynx und eine sorgfältige Behandlung etwa vorhandener Erkrankungen dieser Organe.

III. Sitzung. 22. April.

(Präsident: Haike.)

1. Herr Haike-Berlin: Die Infektionswege der Ohrtuberkulose bei Säuglingen.

Vortragender hat bei früheren Beobachtungen tuberkulöser Mittelohreiterungen bei Säuglingen stets die Tube zugleich erkrankt gefunden, in einem der Fälle auch die Mundschleimhaut. Daraus zog er den Schluß, daß von der Ohrtrompete her die Infektion zum Ohr gelangt ist; eine Annahme, die dadurch gestützt wurde, daß es sich in 4 Fällen um Kinder tuberkulöser Mütter handelte, die wahrscheinlich durch Auswaschen des Mundes durch den Saugpfropfen und anderes eine direkte Infektion herbeigeführt haben, was besonders deutlich durch die ausgedehnte tuberkulöse Erkrankung des Mundbodens und weichen Gaumens illustriert wird.

Nun hat Heinrici-Rostock auf Grund seiner Beobachtungen bei 14 Kindern im Alter von 10 Monaten bis zu 14 Jahren, die an Warzenfortsatztuberkulose erkrankt waren, den Schluß gezogen, daß die tuberkulöse Mastoiditis der Kinder in den allermeisten Fällen eine primäre-ossale, d. h. auf dem Wege der Blutbahn in der Pars mastoidea entstandene Erkrankung und nicht von der Pauke auf den Knochen fortgeleitete sei. Deshalb hält Henrici die Annahme des Vortragenden vom Infektionswege durch die Tube für sehr zweifelhaft und meint, daß diese erst vom Mittelohr aus erkrankt sei. Dagegen spricht aber nach Ansicht des Vortragenden 1. die Beobachtung der Erkrankung des Mundbodens und weichen Gaumens in dem einen Falle; 2. ein Fall isolierter Ohrtuberkulose von Rebbeling bei einem 10 Wochen alten Säugling, dessen Sektion nirgends sonst im Körper Tuberkulose ergab. Keiner der von Vortr. beobachteten Fälle hat nachweislich am Warzenfortsatz begonnen, was Henrici als charakteristisch für die primäre ossale Warzenfortsatztuberkulose annimmt. 4. In keinem der Henricischen Fälle ist die Tube erkrankt gefunden worden. 5. In den Fällen des Vortragenden habe die Erkrankung in den ersten Wochen, resp. Monaten des Lebens begonnen, also in einem Alter, in dem sonst Tuberkulose nicht beobachtet wird, also es wohl einer besonderen Art der Zuführung des Infektionsstoffes, nach der Annahme des Vortragenden hier eine Art Einimpfung durch die Mütter bedurfte. 6. Aus demselben Grunde widerlegte sich die Annahme Henricis, daß es sich deshalb um eine hämatogene Entstehung der Ohrtuberkulose in den Fällen des Vortragenden handele, weil disseminierte Erkrankung der Lungen, Drüsen resp. der Milz vorhanden gewesen sei. Dieser Umstand decke sich vielmehr mit der Annahme des Vortragenden, daß die sonst in so frühem Alter nie zur Beobachtung kommende ausgedehnte Erkrankung dieser Organe hier zugleich mit dem Ohr durch eine außergewöhnlich grobe Infektion, eine Art Einimpfung vom Munde aus entstanden sei. Damit stimmt auch überein, daß keines der von Henrici beobachteten Kinder in so frühem Alter erkrankt ist. Seine drei beobachteten Säuglinge sind 10 Monate resp. 1 Jahr alte, zur Zeit der eben begonnenen Erkrankung: dagegen ist außer den Fällen des Vortragenden auch der Rebbelingsche im ersten Lebensquartal erkrankt. Daraus schließt der Vortragende, daß in so frühem Alter beobachtete Ohrtuberkulose gewöhnlich den erwähnten Infektionsweg durch die Tube nehme, während für das spätere Alter die bisherigen Beobachtungen Henricis die Annahme der hämatogenen „Entstehung" berechtigt erscheinen lassen.

2. Suarez de Mendoza: Bemerkungen zur Trepanation des Warzenfortsatzes. Demonstration von Instrumenten.

3. Herr Kuhn-Kassel entwickelte die Technik und die Bedeutung seiner peroralen Intubation insbesondere für die Operation der Nasen-Rachentumoren. Das Wesen seines Verfahrens liegt in der Anwendung eines biegsamen Metallschlauchrohres, das von den Lippen bis in den Larynx reicht, und so einen zuverlässigen Weg nach den Luftwegen unter allen Verhältnissen darstellt. Das Instrumentarium ist sehr einfach.

Die Bedeutung der peroralen Intubation liegt in der wesent-

lichen Erleichterung und unzweifelhaften Vervollkommnung jedes blutigen Eingriffes im Nasen-Rachengebiet, aus folgenden Gründen:

1. Zunächst kann der Operateur in jeder Lage des Patienten, vor allem auch in horizontaler, arbeiten, ohne jede Kongestion.
2. Es ist eine ununterbrochene, tiefe, ruhige Narkose, ohne alle Zwischenfälle und Unbequemlichkeiten möglich.
3. So gewinnt der Eingriff ungemein an Sicherheit und Ruhe, und es ist häufige Kontrolle möglich.
4. Die Zugänglichkeit ist die denkbar beste, der Mund kann extrem geöffnet werden, die Zunge ganz verdrängt (beides ohne die Atmung zu stören).
5. Durch die nachfolgende Tamponade ist der Operateur absolut Herr jeder Blutung und sicher vor Asphyxie und Aspiration von Blut oder Erbrochenem.

IV. Sitzung. 23. April.
(Präsident: Haike.)

Botey-Barcelona: Paraffininjektion bei Ozaenakranken. Vortr. behandelt die Frage der Temperatur des Paraffins bei Injektionen in die Nase Ozaenakranker. Es erscheint ihm von Vorteil, zur Wiederherstellung der Muscheln ein Paraffin mit niedrigem Schmelzpunkt (45°) zu benutzen, weil der auf diese Art erzielte Tumor weniger hart ist und auch wegen der Diffusion dieses Paraffins im Innern der Gewebe, die mit dem Paraffin von zu hohem Schmelzpunkt nicht zu erreichen ist. Dieses bei 45° schmelzende Paraffin ist kalt und mittels der neuerdings von Broeckaert, de Delsaux, de Mahu angewandten Spritze sehr leicht zu injizieren. Die bisher bei der Paraffininjektion erforderlichen beschriebenen notwendigen Vorbereitungen, sowie die unerläßliche Geschicklichkeit, welche der Operateur erst erlernen müßte, fallen beim kalten Verfahren fort, bei welchem die Injektion mit derselben Leichtigkeit geschehen kann, wie das Kauterisieren der Nase.

Seit dem Gebrauch dieser Methode durch verschiedene Autoren und ihn selbst ist noch kein unglücklicher Zufall eingetreten, und die Resultate waren in jeder Hinsicht denjenigen durch warme Injektion gleich. Unmittelbar nach der Operation klagen gewisse Patienten manchmal über mehr oder weniger akute Gesichts- oder Zahnschmerzen. Er nahm verschiedentlich Kopfschmerzen und leichte Fälle von Ödem, jedoch niemals bedenkliche Erscheinungen wahr.

Vortr. gibt deshalb dieser anscheinend unschädlichen Methode bei Behandlung der Ozaena den Vorzug. Danach beschreibt er eingehend die Instrumente und die Technik des Verfahrens und weist auf die bei diesem am häufigsten vorkommenden Fehler hin.

V. Sitzung. 24. April.
(Präsident: Monteiro.)

1. Herr Mahu teilt seine Erfahrungen über Paraffinprothesen in der Rhinologie mit.
2. Herr Doyen spricht über dasselbe Thema.

VI. Sitzung. 25. April.
(Präsident: Puig.)

1. Herr Caldeira-Cabral berichtet über einen Fall von Myxosarkom, das sich auf dem Boden von operativ entfernten adenoiden Vegetationen entwickelt hat.
2. Herr Suarez de Mendoza spricht über die Radikalbehandlung der Nasenverstopfung.

3. Herr St. Anna Leite erörterte die chirurgischen Eingriffe im Processus mastoideus.

4. Herr W. Schier-Bryant-Newyork: Die große psychische Bedeutung von Ohrenleiden. Bryant weist auf die Häufigkeit von Ohrenleiden und Schwerhörigkeit bei Irrsinnigen hin, ferner auf die Häufigkeit von Gehörhalluzinationen bei Ohrenleiden; einseitige Gehörhalluzinationen werden stets auf der Seite des erkrankten Ohres beobachtet und hätten oft in subjektiven Gehörempfindungen ihren Ursprung. Er berichtet über vier Fälle von Halluzinationen mit Ohrenkatarrh und Aufhören des ersteren, als Besserung des Ohrenleidens eintrat.

Die Behandlung der gleichzeitigen Ohrenerkrankung heilt zuweilen Psychosen oder lindert dieselben in sehr vielen Fällen.

XII.

Eine Operationsmethode des Othämatoms.

Von

Dr. H. Seligmann, Frankfurt a. M.

Mit 3 Abbildungen.

Den in letzter Zeit mehrfach erschienenen Veröffentlichungen über Othämatom wesentlich ätiologischer Art [1]) möchte ich eine solche mehr therapeutischen Inhalts gegenüberstellen. Ich beginne dieselbe mit der Schilderung meiner Behandlung des Othämatoms. Diese ist eine radikal operative und verfolgt den Zweck der Heilung durch Exzision des erkrankten Knorpels unter Schonung der bedeckenden Haut.

Die Ohrmuschel wird peinlichst desinfiziert. Alsdann wird die vorgewölbte Partie, soweit sie den Erguß bedeckt, an der vorderen Fläche der Ohrmuschel unempfindlich gemacht. Mittels der Neumannschen Spritze (Reiner, Wien) injiziert man ein Gemisch von einer anästhesierenden Lösung und einem Nebennierenextrakt (z. B. sol. Coc. mur. 0,05 : 10,0, Adde Suprarenin 1‰ sol. gtts 2—3). Von der Neumannschen Spritze schraubt man vorher die gebogene Kanülenverbindung zweckmäßig ab. Die Flüssigkeit wird derart in die Subcutis injiziert, daß die ganze vorgewölbte Partie wie eine große Quaddel aussieht. Alsdann führt man der Längsrichtung der Geschwulst parallel einen Schnitt über die ganze Länge der Konvexität [2]), der nur die Haut durchtrennt. Eine Blutung erfolgt so gut wie nicht. Die Haut wird nun an dem linken Schnittrand in dessen Mitte mit einer feinen Hakenpincette gefaßt, stark in die Höhe gezogen und in der ganzen Ausdehnung der linken Hälfte der Geschwulst in der obersten subcutanen Schicht als ganz dünnes

1) Voss, A. f. o. 67. Valentin, Z. f. O. 51.

2) s. Abbildung, Fig. 1.

Blatt bis an die Basis der linken Hälfte der Vorwölbung abpräpariert, an der Basis aber nicht etwa durchschnitten. Es muß dies äußerst vorsichtig mit einem schmalen kurzen Skalpell so geschehen, daß man weder die Haut noch den restierenden Sack des Othämatoms verletzt; der Mangel einer Unterlage erschwert sonst sehr das weitere Abpräparieren der Haut. Das Gleiche geschieht nun am rechten Rande des Hautschnittes mit der rechten Hälfte der Vorwölbung. Es entstehen so zwei Lappen, jeder die eine Hälfte des Tumors überdeckend.

Nun zieht ein Assistent mit zwei stumpfen Doppelhäkchen (s. Abbildung 2) die Schnittränder so weit als irgend möglich auseinander, bis die beiden Lappen möglichst bis an die Basis zurückgeschoben sind, und die vorgewölbte Partie von der Haut

Fig. 1.



Fig. 2.

befreit in ihrer ganzen Ausdehnung aus dem Schnitt hervorragt. Jetzt erfolgt der Einschnitt in den Sack in Form eines Zirkulärschnitts, die Basis der vorgewölbten Partie umkreisend, an der tiefsten Stelle der Konvexität (s. Abbildung 2) derart, daß die ganze, den Erguß bedeckende Partie der Vorwölbung exzidiert wird. Die Flüssigkeit entleert sich rasch, und von dem ganzen Tumor bleiben nur die beiden dünnen Hautlappen übrig, die nun die konkave Fläche bedecken, und auf diese, ohne daß letztere berührt wird, mit steriler Gaze auftamponiert werden. In die Höhle darf kein Tampon kommen. Leukoplast fixiert die Gaze und schließt das Operationsgebiet ab. Die kleine Operation ist beendet. Sie muß schmerzlos verlaufen sein; nur bei der Durchtrennung des Knorpels erfolgt manchmal eine geringe Schmerzäußerung.

Passiert es einem, den Sack zu früh anzuschneiden, so exzidiert man die Haut eventuell mit ihrer Unterlage; allerdings muß man dann verbinden. Nach 6—10 Tagen ist die Affektion dauernd ohne Narbe oder Entstellung geheilt.

Ich habe die Operation nunmehr in 11 Fällen ausgeführt; das Othämatom ist hier selten. Irgend eine Störung des Wundheilungsverlaufs habe ich nicht erlebt.

Zur Schnittführung möchte ich noch bemerken, daß sie je nach der Lage des Othämatoms zur Ohrmuschelrichtung eventuell auch schräg auf die Richtung der Muschel stets in der

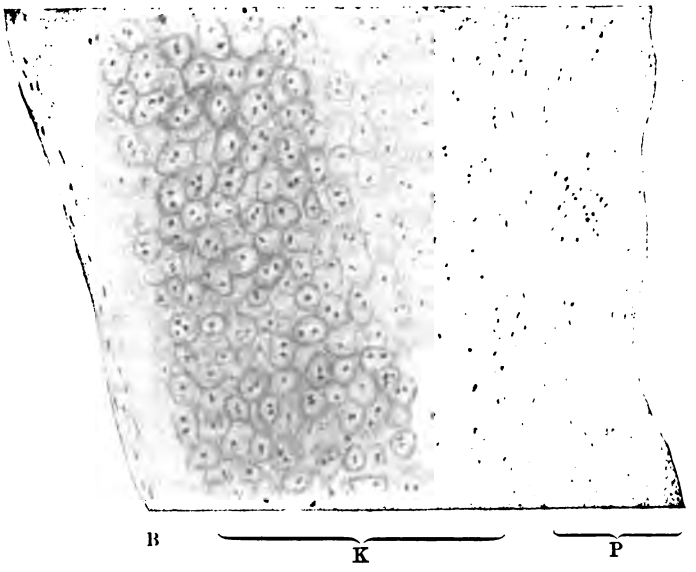

Fig. 3.

größten Längsausdehnung der Geschwulst verlaufen muß. Auf der Rückseite der Ohrmuschel habe ich nie operiert. Die Methode wendet man zweckmäßig mit gleich gutem Erfolge bei der sog. Perichondritis der Muschel an, wie sie sich manchmal an die Radikaloperation der chronischen Mittelohreiterung anschließt; nur muß man bei der Indikationsstellung unterscheiden zwischen der serösen und der eitrigen Form dieser Affektion. Bei der eitrigen läßt sich die Lappenplastik nicht immer anwenden; bei der serösen stets. Ich möchte mich jedoch hier von dem Othämatom nicht zu weit entfernen und daher auf dies Gebiet nicht eingehen.

Es ist nun interessant, zu erfahren, daß dieser eben geschilderte Eingriff sich auch histopathologisch wohl begründen läßt. Zerlegen wir zum Zweck der Untersuchung eine so exzidierte Decke des Othämatom-Ergusses von der Kante her in mikroskopische Schnitte, so treffen wir in jedem Schnitt die ganze Dicke und Länge des entfernten Gewebsstücks. Der Schnitt liegt als ein schmaler Streifen vor uns und enthält alle Schichten, die die Decke des Othämatoms bilden, mit Ausnahme der zurückgebliebenen dünnen Hautläppchen. Durchmustern wir diesen Schnitt, so sehen wir ihn aus drei ihn der Länge nach durchziehenden, in ihrer Mächtigkeit jedoch wechselnden Schichten bestehen: eine mittlere: Knorpel, eine äußere: Bindegewebe (Perichondrium) und eine innere: ebenfalls Bindegewebe. Die Knorpelschicht ist verschieden stark, durchzieht aber im wesentlichen der Länge nach den ganzen Schnitt, nach beiden Seiten von Bindegewebe begrenzt. Daß nach der inneren Seite, nach dem Erguß hin, wo man den Knorpel frei in die Flüssigkeit ragend erwarten sollte, ebenfalls Bindegewebe aufgelagert ist ist sehr wichtig. Dieses Bindegewebe (Narbengewebe) isoliert den Knorpel von dem übrigen Ohrmuschelknorpel.

Dieser isolierte Knorpel der Ohrmuschel, der mit die Decke des Ergusses bilden hilft, zeigt nun noch ein zweites wichtiges Verhalten: er durchzieht unser Gewebsstück nicht ununterbrochen. Durchmustern wir den Schnitt weiter, so finden wir an einigen Stellen schmale Bindegewebszüge, die sich von dem äußeren Bindegewebe (= Perichondrium) zu der inneren krankhaft entstandenen Bindegewebsschicht ziehen. Diese Stränge teilen den Knorpel also in Stücke, eine Tatsache, die allen Untersuchern aufgefallen ist und die Meinung von der traumatischen Entstehung des Othämatoms hervorgerufen hat. Für unseren Zweck ist es ohne Belang, auf die ätiologische Frage einzugehen; wir konstatieren nur die Tatsache, daß zwar die äußere sowohl als die innere Schicht, nicht aber die mittlere (Knorpel-)Schicht ununterbrochen unseren Schnitt durchziehen.

Eine dritte pathologische Eigenschaft dieser Schicht zeigt uns die Färbung. Färben wir beispielsweise mit Eosin- Hämatoxylin, so wird das Bindegewebe blau, der Knorpel rot; die Kerne der Knorpelzellen färben sich sehr tiefblau und zeigen zackige Gestalt (beginnende Verkalkung), die Zellen und das Zwischengewebe färben sich nur im medialsten Teil der Knorpelschicht; je weiter lateral, um so undeutlicher wird Färbung und

Zellgrenze, beide werden blaß, die Zellgrenzen verschwinden schließlich ganz außen völlig. Medial und lateral wird die gefärbte Knorpelschicht in ihrer ganzen Länge von einer homogenen, ungefärbten Schicht begrenzt, an die sich dann die beiden Bindegewebsschichten innen und außen anschließen.

Ich habe nun auf Veranlassung des Herrn Direktor Albrecht vom Frankfurter Senckenbergischen Institut dieses Verhältnis der Färbbarkeit sowohl mit jugendlichem als alterndem (Rippen) Knorpel verglichen, aber nirgends einen so ausgesprochenen Mangel der Fähigkeit, Farbstoff aufzunehmen, gefunden. Dieser Mangel erscheint daher nur unter der Annahme verständlich, daß es sich um ein zu Grunde gehendes Knorpelstück handelt, das die Fähigkeit, Farbstoff anzunehmen, verloren hat, wie wir dies ja vielfach in der Pathologie finden. Die beginnende Verkalkung bestätigt diese Vermutung. Die pathologische Veränderung des Knorpels besteht nicht in einer eitrigen Einschmelzung, sondern in einer Art trockener Nekrose, deren für uns wesentlicher Effekt der Verlust der Elastizität des Knorpels ist, soweit wir diesen makroskopisch betrachten; mikroskopisch dagegen sich in Färbbarkeitsmangel und Kalkaufnahme zeigt.

Fassen wir diese drei Tatsachen zusammen, so haben wir folgendes eruiert: Die Decke des Othämatoms besteht meist aus Knorpel, der allseitig von dem übrigen Knorpel durch Närbengewebe isoliert ist, in Stücke zertrennt, unelastisch und im Untergange begriffen, also für seine Funktion, die Form der Concha zu bilden, untauglich geworden ist. Wir verstehen nun auch den weiteren Verlauf der spontanen Othämatomheilung durch Verunstaltung. Die narbige Retraktion der Bindegewebsstränge, die wir in der Decke des Ergusses gefunden haben, übt an den Knorpelstellen einen Zug bald in dieser, bald in jener Richtung aus; das Bindegewebe schrumpft mit der Resorption des Ergusses, der Knorpel kann nicht folgen und es bilden sich, je nachdem die Ecken und Kanten der Stücke der Schrumpfung des Bindegewebes folgen oder hervorragen, jene Berge und Täler, die die bekannte derbe höckrige Gestalt des geheilten Othämatoms bewirken.

Da wir so die gesamte Decke des Othämatoms als die Verunstaltung bewirkend befunden haben, so muß die notwendige Konsequenz dieses Funds die Exstirpation der ganzen Decke sein, wobei wir die normale Haut füglich ausnehmen können. Demgemäß ist die Indikation für obige Operation gegeben, so-

bald wir auf Grund der Punktion des Ergusses die Diagnose Othämatom stellen. Quod erat demonstrandum.

Zu den Bildern:

Fig. 1. Hautschnitt, punktiert.
Fig. 2. Auseinanderziehen der locker gemachten Hautlappen und Knorpelschnitt (oval) punktiert.
Fig. 3. Mikroskopischer Schnitt (Vergr. 150) durch die exzidierte Decke des Othämatoms. Die innere (dem Erguß zugewandte) Kante ist links.
B = innere Bindegewebslage.
K = Knorpel.
P = äußere Bindegewebslage, Perichondrium.

XIII.

Bericht der Berliner Otologischen Gesellschaft.

Von

Privatdocent Dr. H. Haike, Berlin.

Sitzung vom 20. Juni 1905.

Vorsitzender Herr Passow. Schriftführer Herr Schwabach.

Herr Karewski und Herr Schwabach: Osteoplastischer Verschluß eines nach Sinusoperation zurückgebliebenen Schädeldefektes. (Krankenvorstellung)

Herr Schwabach weist darauf hin, daß der Knochenersatz bei Ohroperationen nur sehr selten ausbleibt. In seinem Falle handelt es sich um einen 22jährigen Radikaloperierten. Es wurde ein perisinuöser Abszeß aufgedeckt, der Sinus mit verfärbter Wand 1 qcm freigelegt. Bei Temperatursteigerung am nächsten Tage wurde die Jugularisunterbindung mit Exzision eines 10 cm langen Stückes der Vene gemacht. Nach Ausräumung eines Thrombus verlief die Heilung ganz normal; die Epidermisierung war nach drei Monaten vollendet, nur fehlte der Knochenersatz, so daß der Sinus in großer Ausdehnung, nur von einer dünnen Haut bekleidet, frei lag. Eine Platte aus Zelluloid, die den Defekt deckte, ließ Patient wegen der Unbequemlichkeit bald weg. Da seine Gesundheit ungestört war, und er einen weiteren Eingriff ablehnte, hätte Vortr. bei genügender ärztlicher Überwachung eine plastische Deckung nicht für nötig gehalten. Da aber Patient ins Ausland reiste, schien es zweckmäßig, sie vorzunehmen.

Herr Karewski berichtet dazu über die Einzelheiten der Operation, die zur Deckung des Defektes einen uterusförmigen Malbi-Königschen Hautperiost-Knochenlappen, der die A. occipitalis enthielt, nahm, dann vorsichtige Ablösung und Entfernung der Narbe ohne Sinuseröffnung und Hineinklappen des Lappens. Die Occipitalwunde wird mit Hilfe eines Entspannungsschnittes in der Temperalgegend geschlossen. Die Anheilung erfolgte unter dem ersten Verband. Das kosmetische Resultat ist günstig. Die Ursache des ausbleibenden Knochenersatzes sieht Vortr. in dem Auftreten einer Osteomyelitis des Schädelknochens.

Diskussion: Herr Großmann berichtet über eine vor drei Jahren in der chirurgischen Universitätsklinik vorgenommene ähnliche Plastik, die auch jetzt noch gut aussehe.

Herr Passow glaubt, daß das Ausbleiben des Knochenersatzes gar nicht so selten sei. Nach seiner Ansicht gebe ein freiliegender Sinus noch keine Veranlassung, die osteoplastische Methode anzuwenden, es wäre immer noch möglich, nach seiner Methode zuzunähen.

Herr Brühl meint, daß es sich in diesem Falle wohl um einen vorgelagerten Sinus gehandelt habe. Wenn der Sinus tief liege, und der Schnitt hinter der Ohrmuschel weit genug nach hinten gelegt sei, würde der Sinus immer in der Höhle geschützt sein.

Herr Heine hält ebenfalls eine richtige Knochenumbildung für selten. Meist bilde sich nur straffes Narbengewebe.

Herr Passow trägt noch nach, daß er einmal beobachtet habe, wie ein Assistent, welcher es versäumt hatte, sich vor einer Plastikoperation das Journal vorher durchzulesen, bei der Schleichschen Infiltrationsanästhesie den Sinus angestochen habe.

Herr Schönstadt fragt an, wie nach Extirpation eines Jugularisstückes und Ausräumung des Sinus die Neubildung einer Blutleiter möglich war. Vielleicht habe es sich um eine Blase gehandelt, wie man sie öfter bei größeren Operationshöhlen sähe. Wenn man diese ansteche, entleere sich eine bräunliche Flüssigkeit; der Knochen darunter sei rauh.

Herr Heine wollte zuerst dieselben Einwände erheben, hält aber für möglich, daß es sich um den blindsackartigen Teil des gesunden Sinus bei der Plastikfrage gehandelt habe.

Herr Karewski glaubt, daß es sich um den Blutleiter gehandelt habe; das Ausbleiben von Knochenersatz sei nach seiner Erfahrung selten; bei Kindern habe er Defekte bis zu Fünfmarkstückgröße, bei Caries sich regelmäßig vollkommen knöchern schließen sehen. Wenn ein dickes straffes Narbengewebe den Sinus geschützt hätte, wäre kein Schaden zu befürchten gewesen, so aber habe es sich nur um eine feine Haut gehandelt. Sollte es nicht der Sinus gewesen sein, dann müßte er es für Dura halten und die Indikation wäre die gleiche.

Herr Schwabach hält das fragliche Gebilde sicher für keine Blase.

Herr Lehr teilt mit, daß bei seinen früher vorgestellten Patienten die Blase später spontan geborsten sei und eine bräunliche, schmierige Flüssigkeit entleert habe.

Herr Lange stellt einen Patienten mit isolierter Tuberkulose des Felsenbeins vor. Bei diesem wurde im Januar das Antrum aufgemeißelt, dessen Heilung trotz geringer Veränderungen nur sehr langsam erfolgte. Anhaltende reichliche Sekretion und Temperatursteigerungen veranlaßten die Radikaloperation, bei der schon makroskopische Knochentuberkulose erkennbar war und zwar im ganzen Warzenfortsatz bis zum Labyrinth. Der Heilungsverlauf erfolgte langsam und ist zur Zeit noch nicht beendet. Alle anderen Organe sind gesund, so daß es sich klinisch um isolierte Tuberkulose des Felsenbeins handelt. Bemerkenswert sei, daß außer geringem Nystagmus sich keine Labyrinthsymptome zeigten. Ob die Tuberkulose von der Pauke oder dem Knochen ihren Ausgang genommen hätte, könne er nicht entscheiden; für letzteres spräche, daß beide Gehörknöchelchen intakt seien.

Sitzung vom 14. November 1905.

Vorsitzender Herr Lucae. Schriftführer Herr Schwabach.

1. Herr Heine macht eine kurze Mitteilung über das Isoform, das sich bei der Nachbehandlung der Radikaloperation bewährt habe. Nach einer Mitteilung von Heile habe es sich als besonders kräftiges Antiseptikum erwiesen. Das Isoform halte die Granulationsbildung in Schranken, ebenso die Sekretion. Dies sei die Folge einer gewissen Ätzwirkung. Da das Isoform explosive Eigenschaften besitzt, wird es nicht rein in den Handel gebracht, sondern in Pulver mit gleichen Teilen phosphorsaurem Kalk und als Paste mit Glyzerin gemischt. Aus beiden Präparaten wird die Gaze hergestellt 1-, 3- und 10prozentig. Die letztere ätzt zu stark und kann nur vorübergehend bei überreichlicher Granulationsbildung benutzt werden. Bei längerem Gebrauch derselben sah Winkler-Bremen Nekrose am Sporn sich entwickeln. Bei einfacher Aufmeißelung hat sie sich wegen zu großer Beschränkung der Granulationsbildung nicht bewährt. In der Nachbehandlung der Radikaloperation werden 3prozentige Jodoformgaze bei täglichem Verbandwechsel verwandt.

Herr Katz erwähnt seine günstigen Erfahrungen mit Airol.

Herr Davidsohn bestätigt Herrn Heines Erfahrungen auch bei Nasen- und Kieferoperationen.

Herr Peyser berichtet über ähnliche Erfahrungen.

2. Herr Ritter: Demonstrationen zur Anatomie des Stirnhöhlenausführungsganges und der vorderen Siebbeinzellen nebst Bemerkungen zur Technik der radikalen Stirnhöhlenoperationen. Die Art der Ausmündung der Stirnhöhle hängt von verschiedenen Faktoren ab. Der Ausführungsgang liegt zwischen der pars nasalis des Stirnbeines und der Siebbeingrundlamelle der Bulla ethmoidalis. Ist die Pars nasalis stark entwickelt, so kann dadurch der Ductus nasofrontalis ebenso eingeengt werden, wie im anderen Falle durch starkes Vortreten der zweiten Siebbeingrundlamelle. Vortr. erörtert die weiteren möglichen Konfigurationen des Ausführungsganges und im Anschluß daran ihre Wichtigkeit für die Wahl der Operationsmethode. Er betont den Wert der grundsätzlichen Eröffnung der Stirnhöhle von der orbitalen Wand aus, wobei man auch sehr kleine Stirnhöhlen auffindet, wenn nicht ganz besonders komplizierte Anomalien vorliegen. Wegen des nicht immer vermeidbaren diagnostischen Irrtums bei Eiterungen aus den frontalen Siebbeinzellen, die mit allen ihren Symptomen Stirnhöhleneiterungen vortäuschen können, empfiehlt Vortr. stets zunächst eine probatorische Eröffnung von der Orbita aus. Vortr. beschreibt das gesamte Vorgehen bei der Operation und empfiehlt bei nicht zu hohen Höhlen die Ausräumung allein von unten her, so daß das kosmetische Resultat durch Erhaltung der vorderen Wand ein möglichst günstiges wird. Bei hohen Stirnhöhlen, bei denen auch die Killiansche Methode nicht immer gegen Einsenkung schützt, schlägt Vortr. nach Abtragung der orbitalen Wand eine Eröffnung am höchsten Punkt der Höhle vor, als Anfang eines schmalen Kanales durch den Knochen der Stirnbeinschuppe, groß genug, um einen scharfen Löffel hindurchzuführen und so die Höhle auszuräumen. Nach der Erfahrung des Vortr. ist das kosmetische Resultat bei diesem Vorgehen vorzüglich bei Höhlen bis zu 3 cm Höhe. Ob es bei noch höheren den gleichen Erfolg hat, müssen weitere Erfahrungen lehren.

Sitzung vom 12. Dezember 1905.

Vorsitzender Herr Lucae. Schriftführer Herr Schwabach.

Tagesordnung. Herr Lucae: Fehlerquellen bei den Tonuntersuchungen Schwerhöriger mit Demonstrationen und einigen physiologisch akustischen Bemerkungen.

Den üblichen von uns benutzten Apparaten haften Fehler an, welche die Diagnose derjenigen Fälle, bei denen wir auf die Tonuntersuchung angewiesen sind, unsicher machen. Es kommen in Betracht belastete und unbelastete Stimmgabeln, gedackte und Galltonpfeifen. Es zeigt sich, daß gerade die tiefen Gabeln, auch die belasteten, außer hohen Obertönen neben dem Grundton regelmäßig die höheren Oktaven enthalten, wie es sich durch den G. Quickeschen Interferenzapparat nachweisen, mit Hilfe der Resonatoren demonstrieren läßt. Ein Nachteil ist ferner, daß die belasteten Gabeln nicht durch Anstreichen mit einem Bogen in stärkere Schwingungen gebracht werden können, sondern durch Anschlagen mit einem gepolsterten Hammer, viel schwächer erklingen, was bei hohen Tönen bei der Untersuchung sehr nachteilig ist. Wird eine tiefe belastete kleinere Gabel nicht gehört, muß eine stärkere große versucht werden. Fällt auch diese zu schwach aus, wird sie durch einen Resonator verstärkt. Falls jetzt der Ton nicht gehört wird, liegt eine Erkrankung des schallempfindenden Apparates vor. Teuere Resonatoren sind dazu gar nicht notwendig, es genügen solche aus Blech oder Pappe. Von den Pfeifen sind unrein nur die Galltonpfeifen, welche neben dem hohen Pfeifen ein Windgeräusch machen, welches von den Kranken mit dem Pfeifen verwechselt werden kann. Vortr. benutzte seit langen Jahren die Königschen Stahlzylinder, welche unter gleicher Hubhöhe mit einem Hammer in Schwingung versetzt werden. Zur Unterscheidung des eigentlichen Tones von dem Hammerschlage kann der Zylinder mit den Fingern gedämpft werden, so daß man nur den Schlag des Hammers hört.

Diskussion. Dennert: Von störenden Tönen hört man von C_4 aufwärts nichts, dagegen stören sie sehr bei der Prüfung mit tiefen Stimmgabeln.

Sehr eliminiert werden sie, wenn die Gabel nicht mit dem Hammer, zumal einem harten, angeschlagen wird, sondern wenn man umgekehrt die Stimmgabel in einen gepolsterten Gegenstand oder an das Knie anschlägt und zwar nicht mit der Spitze, sondern der Mitte. Außerdem verschwinden sie auch schnell, wenn man die tiefen Stimmgabeln mit Gewichten belastet. Die besten Kontrollmittel sind Resonatoren. Wenn der Ton einer Stimmgabel überhaupt nicht gehört wird, hat man keine Handhabe zum Vergleich mit dem normalen Ohr. Häufig wird der Ton einer kleinen Stimmgabel nicht gehört, während derselbe einer größeren 20—30 Sekunden gehört wird. Ein Schluß aus dem Nichthören der kleinen Gabel läßt sich also nicht ziehen. Es ist das eine reine Intensitätsfrage. Eine andere Fehlerquelle ist die, daß sich bei einer Stimmgabel, die längere Zeit hintereinander angeschlagen wird, die Schwingungsdauer ändert. Außerdem ermüdet das Gehörorgan, wenn man die Stimmgabel wiederholt längere Zeit einwirken läßt. Am empfehlenswertesten ist die quantitative Hörprüfungsmethode, welche auf folgende Weise ausgeführt wird. Eine tönende Stimmgabel wird in einer bestimmten Bewegungsbreite vor dem Ohr hin und her geführt, bis sie nicht mehr gehört wird Dabei gelangt bei jedem Vorübergang eine bestimmte Anzahl von Schallwellen in das Ohr. Wird der Ton nicht mehr gehört, so läßt man die Stimmgabel längere Zeit einwirken, worauf der Ton wieder gehört wird. Diese Restzeit, während welcher sie wieder von neuem gehört wird, ist für jede Stimmgabel eine bestimmte, für verschiedene Stimmgabeln aber eine verschiedene. Der Eintritt von Nervenübermüdung wird dadurch verhindert. Beim Untersuchen auf eventuelle Simulation eines Patienten, der angibt, in der Restzeit den Ton wieder zu hören, auch jedenfalls zuverlässig sind.

Beyer: Nach Bezold soll bei Verdacht auf Labyrinthnekrose der Ausfall der tiefen Töne von a abwärts einen Übergang der Eiterung auf das Labyrinth anzeigen. Bei einem eingehend untersuchten Fall habe ich festgestellt, daß diese Grenze nur für die Bezoldgabeln gilt, daß sie sich aber bei Steigerung der Intensität der Prüfungsmittel bis um eine Oktave nach unten verschiebt.

Lucae: Die Stimmgabeln sind für die Diagnose unentbehrlich. Die Obertöne sind bei hohen Stimmgabeln schwächer und von kürzerer Dauer und schaden daher diese Fehler bei hohen Gabeln nicht so sehr. Ein einfaches Mittel, um auch bei tiefen unbelasteten Gabeln die Obertöne auszuschalten, besteht darin, daß man vor dem Anschlagen die Zinken der Gabel fest umfaßt und nach dem Anschlagen die Hände zum Griff heruntergleiten läßt Der Dennertschen Untersuchungsmethode mit Schallquantitäten bei Dissimulation von Schwerhörigkeit ziehe ich die Prüfung mit der Sprache vor.

Sitzung vom 9. Januar 1906.

Vorsitzender Herr Lucae. Schriftführer Herr Schwabach.

Diskussion über den Vortrag des Herrn Ritter: Demonstrationen zur Anatomie des Stirnhöhlenausführungsganges und der vorderen Siebbeinzellen nebst Bemerkungen zur Technik der radikalen Stirnhöhlenoperationen.

Herr Heine bestätigt, daß das kosmetische Resultat der Killianschen Operation nicht immer befriedige, glaubt aber, daß die in dieser Hinsicht vielleicht günstigere Methode Ritters bei ausgedehnten Höhlen nicht verwendbar sei. Er erinnert zugleich an die Gefahren der Stirnhöhlenoperationen, die in zwanzig Fällen auf der Lucaeschen Klinik zwei Todesfälle zur Folge hatte. In dem einen Fall entstand eine eiterige Meningitis als Folge eines Bruches der Crista galli, die sich bei der Sektion mit schmierigen Granulationen erfüllt zeigte. H. glaubt, daß die Fraktur nur beim Austupfen entstanden sein kann, da weder Meißel noch scharfer Löffel in diese Gegend gekommen waren. Er warnt wegen der möglichen Wundinfektion vor vollständigem Verschluß der Hautwunde.

Herr Herzfeld erwähnt die Nachteile der Kuhnschen Methode, wendet aber auch die Killiansche nur an, wenn das Siebbein wesentlich an der

Erkrankung beteiligt ist. Kafemann habe bei dieser Methode eine postoperative Erblindung gesehen.

Herr Hartmann erwähnt die Fälle, die ohne Wegnahme der vorderen Wand heilen, wenn es gelang, eine freie Kommunikation mit der Nase herzustellen. Er hebt noch die Vorteile des Politzerschen Verfahrens zum Herauspressen des Eiters hervor, das schnelle Linderung bringen kann.

Herr Schoetz empfiehlt die möglichst konservative Behandlung eventuell mit Wegnahme eines Teiles der mittleren Muschel.

Herr Herzfeld will die chronischen Fälle nur dann radikal operieren, wenn fötider Ausfluß andauert oder schwere nervöse Folgeerscheinungen und dauernder Druckschmerz der vorderen Wand und des Bodens auftreten.

Herr Passow hat noch keinen nach Killian Operierten verloren. Er meint, daß Ritters Warnung uns nicht abzuschrecken brauche.

Herr Ritter (Schlußwort) hält die von Herrn Heine geäußerten Bedenken der geringen Übersichtlichkeit nicht für begründet, da die Höhle mit einem kleinen Spiegel von unten her zu übersehen ist, außer bei besonders hohen Höhlen. Er konnte in einem Falle die Infektion auf dem Gefäßwege durch die intakte Lamina cribrosa verfolgen. In den Fällen, die er verloren hat, waren bei der Operation die Nervenbündel des Olfaktorius an der Lamina cribrosa auffallend deutlich zu sehen. Durch etwaiges Herausreißen solcher Nervenbündel werde leicht ein Infektionsweg im Schädelinnern entstehen. Um das zu vermeiden, läßt R. vom obersten Teil der Siebbeinwand jetzt immer einen schmalen Streifen stehen und arbeitet dort nur mit Conchotomen. Wenn ein erheblicher Teil des Siebbeins fortgenommen ist, erfolgt der Hauptabfluß nach der Nase, und dabei kann die Hautwunde ganz geschlossen werden. Durch Fortnahme der mittleren Muschel wird bei akuten Fällen nur dann genügender Abfluß erzielt, wenn das Hindernis am unteren Ende des Ausganges und nicht oberhalb sitzt.

Herr Wagner: Zur Funktion der Ceruminaldrüsen. In den Ceruminaldrüsen ist etwas Fett vorhanden, gebunden an die Pigmentkörnchen, im Drüsenlumen ist aber kein Fett nachzuweisen. Deshalb darf man nicht annehmen, daß die Ceruminaldrüsen das Cerumen produzieren. Das tun die Talgdrüsen. Die Funktion der Ceruminaldrüsen ist vielmehr, das Cerumen fort zu schaffen, da sich dieses leicht mit der von den Ceruminaldrüsen abgesonderten wässerigen Flüssigkeit mischt. Die Pigmente der Ceruminaldrüsen werden nicht ausgeschieden. Sie sind morphologisch und chemisch verschieden von den gelben und braunen Kristallen im Cerumen selbst, die sich hier durch Zersetzung des Fettes bilden.

Sitzung vom 13. Februar 1906.

Vorsitzender: Herr Lucae. Schriftführer: Herr Schwabach.

Vor der Tagesordnung: Herr Bruck stellt einen Fall von doppelseitiger (traumatischer und hysterischer) Facialislähmung vor bei einer jetzt 22jährigen Patientin, die im Alter von 5 Jahren wegen tuberkulöser Hüftgelenkentzündung und von 16 Jahren wegen Fistelbildung in der Kreuzbeingegend operiert, im Februar 1905 in Brucks Behandlung kam wegen rechtsseitiger Mittelohreiterung, die seit dem 5. Lebensjahre besteht. Klagen: rechtsseitiger Kopfschmerz in der Ohrgegend, Warzenfortsatz druckempfindlich, Schwindelanfälle. Die Untersuchung ergibt absolute Taubheit, völligen Defekt des Trommelfelles, wenig fötiden Eiter, kleine kariöse Stelle an der hinteren oberen Gehörgangswand. Patientin macht einen hysterischen Eindruck (Tremor der rechten Hand, Hyperästhesie der rechten Gesichtshälfte). Mit Rücksicht auf den hysterischen Zustand, der wenigstens Aggravation vermuten läßt, zögerte Bruck mit der Operation, die er schließlich, durch die objektiven Symptome veranlaßt, am 15. März 1905 ausführte. Kurz nach der Operation Facialislähmung mit besonders starker Entstellung. Allmählich nehmen die etwas verminderten nervösen Symptome wieder zu, und es tritt eine absolute Anästhesie beider Conjunctivae corneae auf und isolierte hysterische Lähmung des linken oberen Facialastes. Dann konnte Patientin

auch das linke Auge nicht mehr schließen. Die Kontraktur im Gebiet des linken unteren Facialastes war inzwischen zurückgegangen, die Paralyse des linken oberen besteht noch fort, so daß wir rechts eine traumatisch-organische, links eine hysterische Facialislähmung haben. Wird die Patientin aufgefordert, die Augen zu schließen, so sinkt beiderseits das obere Lid der Schwere nach infolge Erschlaffung des Levator palpebrae herab. Dabei zeigen sich links lebhafte Zuckungen des Lides, die im Zusammenhange mit dem Tremor der rechten Hand die Annahme einer hysterischen Lähmung linkerseits nur stützte. Dabei ist die elektrische Reaktion im linken Facialisgebiet überall vorhanden. Rechts beginnt sie sich ebenfalls zu zeigen. Der Fall bietet einen Beitrag zu der von Oppenheim konstatierten Tatsache, daß ein operativer Eingriff bei Hysterie häufig schwere nervöse Störungen der Sensibilität auslösen kann.

Diskussion: Herr Rothmann weist daranf hin, daß bei dieser Patientin das sonst bei Facialislähmung zu beobachtende Bellsche Phänomen, daß beim Augenschluß die Augäpfel nach oben gehen, fehle. Wenn Patientin die Augen zu schließen versucht, gehe der Augapfel der rechten organisch gelähmten Seite nach innen, der andere nach außen. Wir wissen nicht bestimmt, wie das Bellsche Phänomen zustande kommt. Jedenfalls zeigt sich hier der Einfluß der doppelseitigen Lähmung darin, daß diese Synergie zwischen der Bewegung der Augäpfel und des Orbicularis oculi in anderer Weise zustande kommt, als bei einseitiger Facialislähmung.

Herr Passow macht darauf aufmerksam, daß, wenn man einen Kranken mit totaler Facialislähmung erschreckt oder mit der Hand nach seinem Gesicht fährt, er auch mit dem Auge der gelähmten Seite blinzele; eine Erscheinung, die noch nicht geklärt sei.

Herr Kramm stellt einen Fall von Epithelperle des Trommelfells vor, die sich wahrscheinlich im Anschluß an eine Parazentese gebildet hat.

Herr Lange erwähnt einen ähnlichen Fall, wo die Perle erst 7 Monate nach der Parazentese beobachtet wurde.

Herr Lucae erinnert an einem gleichen von Großmann früher vorgestellten Fall, wo die Perle nach dem Gehörgang zu gewandert war.

Herr Lange: Akute Nebenhöhlenempyeme nach Scharlach. Vortragender weist an 5 Fällen (Kinder von 5—7 Jahren) von Siebbein- (einmal beiderseits) und Stirnhöhlenempyemen mit Orbitalabszessen, einmal isoliertes Empyem der linken Stirnhöhle, einmal Empyem der rechten Kieferhöhle, auf die Bedeutung des Scharlachs für die Ätiologie der Nebenhöhlenempyeme hin. In allen Fällen hatte der Prozeß auf die Umgebung übergegriffen und war nach außen durchgebrochen. Die Siebbein- und Stirnhöhlenempyeme machten eingreifende Operationen (Entfernung von Sequestern, Ausräumung der Zellen) von außen her nötig und die Herstellung freier Kommunikation nach den Naseninnern. Das Kieferhöhlenempyem hatte zu einem Abszeß unter dem rechten Auge geführt, nach dessen Inzision mit Erweiterung der Fistel nach der Kieferhöhle Heilung eintrat.

Herr Kramm: Zur Therapie der chronischen Nebenhöhlenempyeme. Die Killiansche Operation kommt bei chronischen Nebenhöhlenempyemen erst dann in Frage, wenn die intranasale Behandlung erschöpft oder aussichtslos ist. Bei chronischen Eiterungen der Stirnhöhle soll man intranasal nach Entfernung der Siebbeinzellen den Zugang zur Stirnhöhle erweitern und diese in der Umgebung des Ostiums auskratzen. Bei chronischen Stirnhöhlen-, Siebbein- und Keilbeineiterungen sollen die hinteren und mittleren Siebbeinzellen fast ganz entfernt und eine breite Öffnung der Keilbeinhöhle angelegt werden.

Herr Katz: Sogenannte Otosklerose bei der Katze. (Der Vortrag ist in diesem Archiv publiziert.)

Diskussion: Herr Schwabach demonstriert mikroskopische Präparate eines Falles von Spongiosierung der Labyrinthkapsel, mit teilweiser Verwachsung der Steigbügelplatte mit der Nischenwand bei einer an Leukämie Verstorbenen. Bei der Sektion fanden sich im Körper Zeichen von über-

standener Lues, die Schwabach aber im Gegensatz zu Habermann nicht in Zusammenhang mit der Ohraffektion bringt.

Herr Lange fragt, ob auch andere Knochen von Sklerotischen schon untersucht worden sind. Ähnliche Befunde würden der Theorie von der dyskrasischen Ätiologie eine erhebliche Stütze geben.

Herr Katz hat bei der Katze auch in der Squama Osteoporose gefunden. Er hält auch die Untersuchung anderer Knochen für wichtig.

Herr Lucae schließt aus den gelegentlichen Erfolgen der verschiedenen Behandlungsmethoden auf verschiedene ätiologische Momente. Er erwähnt eines Falles, wo nach Lues Steigerung des Ohrleidens auftrat. Hierbei fanden sich auch unter Freibleiben der Fenster Osteophyten am Promontorium. — Die Phosphorbehandlung habe keinen Erfolg gehabt und sei zuweilen nachteilig. Einen Fall habe er beobachtet, in dem ein Sklerotischer jedesmal nach einem Podagraanfall schlechter hörte, doch halte er den ursächlichen Zusammenhang für fraglich.

Herr Katz erwidert, daß er die Arthritis deformans, nicht die Arthritis urica gemeint habe.

XIV.

Aus der Abteilung für Hals-, Nasen- u. Ohrenkranke im Allerheiligen-Hospital zu Breslau (Primararzt Dr. Brieger).

Zur Pathologie der Schläfenbeinendotheliome.

Von

Dr. **Felix Miodowski.**

(Mit 1 Abbildung.)

Krankengeschichte.

Gustav Schläffke, 55jähriger Gutsbesitzer, aufgenommen 22. April 1905.

Anamnese. Allgemeine Anamnese ohne Besonderheiten. Patient hat angeblich niemals Ohrenlaufen oder Ohrenschmerzen gehabt; auch sei das Gehör stets gut gewesen. Seit 14 Tagen verspürt er ziehende Schmerzen in den Zähnen; seit derselben Zeit bemerkt er eine allmählich sich vergrößernde Geschwulst hinter dem linken Ohre; ab und zu Kopfschmerzen. Seit zwei Tagen ist die linke Gesichtshälfte gelähmt, Patient hat nach seiner Aussage 20 Pfd. in den letzten Wochen abgenommen.

Status praesens. Großer, stark knochiger Mann in sehr reduziertem Ernährungszustande. Keinerlei Veränderungen an der Körperoberfläche.

Innere Organe ohne Besonderheiten. Normaler Urinbefund. Temperatur 37,9°, Puls 90, regelmäßig. Von den ersten Trachealringen ein walnußgroßer, harter (anscheinend verkalkter) Tumor, der beim Schlucken mit dem Kehlkopf nach oben steigt. Haut darüber verschieblich, unverändert (offenbar Schilddrüsenmittellappen).

Augen. Nach allen Seiten normal ausgiebige Bewegungen, kein Nystagmus. Pupillenreaktion normal. Hintergrund ohne Besonderheiten.

Die Zunge weicht eine Spur nach rechts ab.

Linker Facialis in allen drei Ästen total gelähmt. Starker Lagophthalmus; Blepharoconjunctivitis. Gaumensegel von normaler Stellung und Beweglichkeit.

Ohren: Rechtes Trommelfell ohne Besonderheiten. Linkes Trommelfell: Narben und Kalkeinlagerung. Beim Katheterismus zuerst etwas feuchtes Rasseln, dann breites Blasen.

Funktion: Links Flüstersprache ½ m (67, 99); rechts Flüstersprache 1½ m (67, 99).

Weberscher Versuch: C von überall her, nicht nur vom Scheitel, sondern auch vom rechten Warzenfortsatz nach links lateralisiert.

Rinne links −; Rinne rechts +.

Hinter dem linken Ohr unterhalb des nicht schmerzhaften Planum mastoideum beginnend eine hühnereigroße Geschwulst, in welche die Spitze des Warzenfortsatzes aufgegangen scheint. Die Geschwulst schiebt sich nach vorn gegen den Kieferwinkel, nach hinten sanft abfallend auf das Hinterhaupt vor. Die Haut ist über dem Tumor unverschieblich, sonst unverändert. Der palpierende Finger hat auf der Höhe der Geschwulst den Eindruck der Fluktuation.

Bewegung des Unterkiefers unbeschränkt. Obere Halswirbelsäule schmerzlos. Bewegungen im Atlantooccipitalgelenk und der Halswirbelgelenke frei. — Nase und Nasenrachenraum frei.

Operation (Journ.-Nr. 38/05) 22. April 1905.

Schnitt ½ cm hinter der Ohrmuschelinsertion, über die Höhe der Geschwulst, nach unten zu leicht nach hinten abweichend. Nach Zurückschieben des Periosts kommt das unveränderte Planum zum Vorschein. In die untere Hälfte des Schnittes stellt sich eine braunrote derbe Geschwulst ein, die aus dem Hautschnitt leicht hervorquillt. Um sie vollkommen frei zu machen, wird noch ein zweiter 4 cm langer Schnitt senkrecht auf die Mitte des ersten nach hinten zu geführt. Mit der Cooperschen Schere wird die mit dem Tumor verwachsene Haut eine Strecke weit abpräpariert und dann stumpf weiter vorgegangen. Da zeigt sich nun, daß die Spitze des Warzenfortsatzes vollkommen fehlt. Der Tumor hat den Knochen, der mit scharfem Rande die Geschwulst umschließt, usuriert bis kurz unter das Planum mastoideum. In größeren Partien wurde nun die Geschwulst herausgewälzt; der stumpf vorgehende Finger gelangt dabei vorn bis an das Kiefergelenk und den absteigenden Kieferast. Nach hinten zu wird der Tumor nach Abkneifen des ihn umfassenden Anteils der Hinterhauptschuppe aus seinem knöchernen Ringe gelöst; er hat hier der Kleinhirndura flächenhaft aufgelegen und war mit ihr ziemlich fest verbunden. Beim Freimachen der Geschwulst wird die laterale Sinuswand etwa 2 cm weit abgerissen, so daß nun das Lumen in breiter Rinne vorliegt. Dabei Sinusblutung, die auf Einschieben eines komprimierenden Tampons in peripherer Richtung steht. Nach Blutstillung Revision der gesamten Wundhöhle. Tumorreste werden mit scharfem Löffel abgekratzt; Antrum bleibt uneröffnet. Die Ränder des zweiten Schnittes werden durch zwei Situationsnähte einander genähert. Tamponade. —

Im Verlauf der Nachbehandlung scheint sich die Wundhöhle zunächst mit guten Granulationen aufzufüllen; bald muß aber das allzu üppige Wachstum des Neugewebes das hochrote, glasige Aussehen der Granulationen stutzig machen. Eine Excision am 20. Mai ergibt den gleichen histologischen Befund, wie im Haupttumor. Inzwischen ist das Geschwulstgewebe auch in den äußeren Gehörgang von hinten und unten eingebrochen, an der Grenze zwischen knöchernem und knorpeligem Anteil. Das Trommelfell ist nicht mehr zu sehen. Sobald Tumormassen entfernt werden, füllt sich der Gehörgang in wenigen Tagen wieder mit solchen auf. Eine zuerst merkliche Besserung des Allgemeinbefindens wird bald wieder rückgängig.

24. Mai. Die Geschwulstmassen quellen über das Niveau der Wundränder hervor. — Nase und Nasenrachenraum bleiben frei.

Am 24., 26. 29. Mai und 1. Juni wird der Tumor mit Röntgenstrahlen je 5 Minuten lang nach Abdeckung des ganzen Kopfes belichtet (20 cm Distanz); keine Reaktion.

27. Mai. Tumor wieder in Hühereigröße vorliegend.

1. Juni. Tumor mehr als apfelgroß. Ohrmuschel stark nach vorn gedrängt.

12. Juni. Tumor bis in die Nähe der Protub. occip. extr. vorgedrungen. Während bis jetzt trotz des rapiden Wachsens der Geschwulst das Allgemeinbefinden nicht in demselben Tempo herunterging — Fieber fehlte bisher — stieg heute plötzlich die Temperatur auf 38,5°. Bewußtsein getrübt. Keine Lähmungen.

13. Juni. Sopor. Tod im Coma bei 40,0° Temperatur. Obduktion untersagt.

Histologischer Befund.

Der Tumor besteht in der Hauptsache aus strangförmig angeordneten Zellkomplexen. Die einzelnen Zellen sind groß und hell, von runder oder polygonaler Form, sich gegeneinander abplattend und konfigurierend; oft sind sie in auffallend scharfer Linie von einander getrennt. Der Kern ist groß und bläschenförmig mit einem sehr feinen Chromatingerüst, aus dem sich die dunklen, scharf konturierten Kernkörperchen — eins oder zwei — besonders deutlich herausheben. Obgleich so die Zellen weitgehend an epitheliale Ele-

mente erinnern, zeigen sich doch nirgends Bilder von Stachel- und Riffbildung.

Die einzelnen Zellkomplexe werden getrennt durch schmale Bindegewebszüge, die sich bisweilen zu spärlichen Fasern verdünnen, andernorts die Träger feinster, dünnwandiger Gefäße sind.

Gegenüber den Bezirken strangförmiger Anordnung gibt es auch andere Stellen, an denen die einzelnen Zellgruppen mehr nesterartig zu kurzen länglichen oder runden Verbänden angeordnet sind; dann resultiert ein alveoläres Aussehen. Und wer die Bilder nur oberflächlich überfliegen würde, der möchte vielleicht — bei dem ausgesprochen epitheloiden Charakter der Einzelzellen — zur Diagnose Carcinom kommen. Aber abgesehen davon, daß — wie bereits oben betont wurde — jede Andeutung von Riff- und Stachelbildung fehlt, ist auch die Anordnung der Zellen zum Bindegewebe keine solche, wie sie fürs Carcinom charakteristisch ist. Die Zellen liegen

ziemlich unregelmäßig — wie die Rüben im Sack — neben einander. Die dem Bindegewebe zunächst liegenden sitzen nicht, wie wir es vom Carcinom her kennen, in der sogenannten Keimschicht pallisadenartig aufgestellt und regelmäßig neben einander geordnet, dem Bindegewebe auf; auch wird keine konzentrische Schichtung der Zellreihen nach innen zu beobachtet.

In einzelnen, umschriebenen Bezirken fällt es auf, wie sich die Zellstränge hart um die Gefäße anordnen. Unmittelbar an das einschichtige Endothel der dünnwandigen Röhren schließen sich die Zellreihen an, so daß sie vielfach die Gefäße mantelartig umgeben.

Dort, wo die Geschwulstmassen an den Knochen herantreten, ist derselbe in weitgehender Weise zur Einschmelzung gebracht. Die Markräume sind von Tumorzügen infiltriert. Die Knochenspangen sind durch lakunäre Arrosion verschmälert, zackig, unregelmäßig gestaltet. In den Lakunen befinden sich mehrkernige große Zellen, zum Teil im gewöhnlichen Typus der Osteoklasten, zum Teil scheinen es mehrkernige Tumorzellen zu sein, die hier eine Umwandlung in Riesenzelllen erfahren haben.

Wenn schon die Sarkome des Schläfenbeins nicht häufig beobachtet werden, so sind die Endotheliome geradezu Seltenheiten. Ein richtiges Urteil über die Häufigkeitsverhältnisse ist freilich aus der Literatur kaum zu erreichen; es verbergen sich unter den mitgeteilten Sarkomen sicherlich solche, die man nach modernen histologischen Gesichtspunkten besser den Endotheliomen zurechnen sollte; andererseits würde ich es nicht für richtig finden, wie Nadoleczny[1]) es tut, einzelne der mitgeteilten Melanosarkome — die nicht bloß klinisch, sondern auch histologisch besser als besondere Gruppe zu behandeln sind — mit unter die Endotheliome zu rubrizieren.

Ich gehe deshalb hier nur auf die beiden in der Literatur niedergelegten Fälle ein, die so ausreichend beschrieben und durch Bilder erläutert worden sind, daß sie ohne weiteres als Endotheliome anzuerkennen sind, und lasse bewußt den unzureichend detaillierten und mangelhaft begründeten, mir im höchsten Grade zweifelhaften Fall von „psammomatösem Endothelsarkom, oder Cholesteatomo-Psammom", den Rasmussen und Schmiegelow[2]) mitteilen, völlig bei Seite.

1. Leutert, Verhandlg. der deutschen otolog. Ges. V. 1896. S. 72.

16jähriger, leidlich gut ernährter Junge. Seit etwa 1 Jahre besteht rechtsseitige Otorrhoe; rechter Gehörgang durch einen Polypen verschlossen. Flüstersprache nicht gehört. Schwindel beim Ausspülen des Ohres.

Radikaloperation: Außerordentlich stark blutender Polyp entfernt, der breit von unten aus der Pauke kommt; sonst kein pathologischer Inhalt in den Mittelohrräumen. Ossicula fehlen. Fistel im horizontalen Bogengang und Tegmen antri.

Diagnose intra operationem auf Tumor gestellt. Polyp von ziemlich fester Konsistenz und blaß fleischroter Farbe auf dem Durchschnitt.

2 Monate beobachtet ohne Recidiv. Flüstersprache 15 cm.

Histologischer Befund: Das mikroskopische Bild zeigt alveoläre Struktur; rundliche oder ovale, schlauchförmige, von Bindegewebe eingerahmte Hohlräume werden erfüllt von länglichen, spitz auslaufenden bis rundlichen oder polyedrischen Zellen mit deutlichem Protoplasma, dessen Fortsätze untereinander zusammenzuhängen scheinen. In einzelnen Hohlräumen noch endotheliale Auskleidung. In dem bindegewebsreicheren Anteil bilden sich netzförmige Figuren dadurch, daß die die Bindegewebslücken ausfüllenden Zellstränge miteinander kommunizieren. Am Bindegewebsstock hyaline Degeneration. Der Tumor ist gefäßreich.

2. Nadoleczny (l c.).

52jährige Frau kommt zur Beobachtung wegen Mittelohreiterung mit Schmerzen in der linken Schläfengegend. Otorrhoe schon seit frühester Jugend. Befund: Trommelfell bis auf einen Saum zerstört; in der Pauke Granulationen, Senkung der hinteren oberen Gehörgangswand. Radikaloperation: Graurötliche Granulationsmassen werden aus den Zellen des Warzenfortsatzes, dem Antrum, Aditus und Pauke entfernt. Histologisch: Spindelzellensarkom. Einige Monate darauf Recidiv. Facialisparese. Jauchung. Operationsnarbe bricht auf; fluktuierender Abszeß hinter dem Warzenfort-

1) Archiv f. Ohrenheilk. Bd. 47 S. 126.

2) Zeitschr. f. Ohrenheilk. Bd. 15 S. 178.

satz. Tod an Meningitis. Sektion: Diffuse eitrige Leptomeningitis. Im Schläfenbein ist die Operationshöhle vollkommen mit graurötlichen Tumormassen erfüllt. An der lateralen Sinuswand sind die Geschwulstmassen an zwei Stellen durchbrochen. Sinus sigmoid. und beide Petrosi thrombosiert. Am Tegmen tympani Fistel; Durchbruch am Aquaeduct. vestibuli. Ossicula fehlen. Pyramide, mit Ausnahme der Spitze, von Tumormassen durchsetzt. Der Facialis vom oberen Knie bis zum Foramen stylomastoid. in Geschwulstmassen eingebettet. Acusticus in Tumormassen aufgegangen. Histologisch: Ein bindegewebiges Stroma umschließt große Komplexe epitheloider Zellen, so daß man bei schwacher Vergrößerung auf den ersten Augenblick den Eindruck bekommt, man habe eine epitheliale Neubildung vor sich. Die Zellen sind oval gestaltet, rundlich oder polygonal, mit deutlichem Kern und Kernkörperchen, ohne Zwischensubstanz aneinanderliegend, an der Peripherie der Komplexe häufig regelmäßig angeordnet. Das bindegewebige Stroma reich an Blut- und Lymphgefäßen. In jungen Partien finden sich Lymphspalten, die oft nur mit zwei Reihen ovaler Zellen ausgefüllt sind, an anderen Stellen schon Stränge, die die Spalten ganz ausfüllen.

Nach den spärlichen Beobachtungen, die hier vorliegen, ergibt sich naturgemäß noch kein allgemeines Bild von den Endotheliomen des Schläfenbeins, es läßt sich nicht einmal die Frage beantworten, ob sie — wie man nach Erfahrungen an anderen Lokalitäten anzunehmen geneigt wäre — einen nicht so bösartigen Verlauf nehmen, wie wir ihn von den Sarkomen kennen. — Zwei der drei sicheren Fälle betreffen ältere Individuen, einer eine jugendliche Person. In zwei Fällen bestand Kombination mit Otorrhoe; in unserem Falle fehlte dieselbe. Nach Nadolecznys (l. c.) Zusammenfassung waren von 37 Fällen primären Mittelohrsarkoms 13, in denen eine Otorrhoe von 8 bis 50jähriger Dauer anamnestisch festgestellt war. — In 5 Fällen fehlte eine ausdrückliche Angabe; in 14 Fällen ist ausdrücklich bemerkt, daß eine chronische Otorrhoe nicht vorangegangen war, — 21 mal wird bei diesen Sarkomfällen (57 Proz.) Facialisparalyse erwähnt; in den 3 Endothelfällen ist dieselbe 2 mal zur Beobachtung gekommen.

Was den Verlauf anlangt, so ist der Leutertsche Fall nicht lange genug beobachtet, um sagen zu können, ob die Operation wirklich vollkommene Heilung gebracht hatte; hier lagen zwar die Verhältnisse — ein einziger Polyp in der Pauke — dafür besonders aussichtsreich. Im Falle Nadolecznys war es — wenn sich der Prozeß auch etwa ein Jahr hinzog — zu ganz ausgedehnten Zerstörungen im Schläfenbein gekommen. Unser Fall zeichnet sich durch einen sehr schnellen, bösartigen Verlauf aus: 14 Tage vor Eintritt in die Beobachtung wurde der Patient auf seine Geschwulst aufmerksam; 7 Wochen darauf war der Exitus eingetreten. Dabei zeigte der Tumor nach der Operation ein ganz maßlos gesteigertes Wachstum.

Beweist das klinische Bild der Endotheliome, daß sie an Bösartigkeit hinter den Sarkomen kaum zurückstehen, so zeigt der histologische Aufbau, daß es sich in der Tat um sehr zellreiche Geschwülste handelt, die reichlich mit Gefäßen versehen sind. Aus histogenetischen Rücksichten sind sie von den Sarkomen abgetrennt worden. Es sind große, helle, exquisit epitheloide Zellen mit bläschenförmigem Kern, die zu strangförmigen Komplexen vereinigt sind. Es ist danach gar nicht wunderbar, daß sie auf den ersten Blick bei schwacher Vergrößerung wie ein Carcinom aussehen, ein Eindruck, den ebenso Nadoleczny wie ich gehabt hat. Es ist bereits bei der histologischen Beschreibung unseres Tumors (S. 289) die mikroskopische Differentialdiagnose nach dieser Richtung schon erörtert worden.

Von dem von mir beobachteten Endotheliom nehme ich an, daß es vom äußeren Schläfenbeinperiost resp. Bindegewebe der Schädelbasis ausgegangen ist, im ganzen ein ähnlicher Tumor, wie ihn Ribbert[1]) als Endotheliom vom Kieferwinkel abbildet. Der Weg zum Endocranium war sonach ein relativ weiter; sokamen cerebrale Erscheinungen erst spät, kurz ante exitum, zur Beobachtung.

Die differentialdiagnostischen Schwierigkeiten, die wir in unserem Endotheliomfall hatten, sehen wir nach den Angaben der Literatur in den Krankengeschichten der Schläfenbeinsarkomfälle recht häufig wiederkehren, wieder ein Zeichen, wie sehr die klinischen Bilder verschiedener Geschwulstformen einander nahe kommen. Unser Fall kam zu uns mit einem fluktuierenden Tumor hinter und unter dem Warzenfortsatz und Facialisparalyse. Die Pauke war zwar normal, aber der Prozeß konnte hier, wie wir es nicht selten bei Durchbruch an der Unterfläche des Warzenfortsatzes gesehen haben, abgelaufen sein, in Terminalzellen aber persistiert und zu dem Bilde der sogenannten Bezoldschen Mastoiditis, das hier vorzuliegen schien, geführt haben. Auffällig war dabei vielleicht die zwei Tage vor Eintritt des Kranken in unsere Beobachtung eingetretene Facialislähmung. Denn wenn auch die Bedingung für eine Eiterausspülung des N. facialis am Foramen stylomastoideum bei der Bezoldschen Mastoiditis hinlänglich gegeben scheinen — so ist doch erfahrungsgemäß diese Komplikation dabei selten.

Auffallend war ferner die objektiv gestützte Angabe des Patienten, daß er in den letzten Wochen 20 Pfd. abgenommen habe.

1) Lehrbuch der path. Motologie 1896, S. 129.

Indem wir die Diagnose auf die sogenannte Bezoldsche Mastoiditis stellten, haben wir in unserem Endotheliomfall denselben Fehler gemacht, wie er bereits manchen Beobachtern von Sarkomen in gleicher Weise passiert ist.

Keinem Geringeren als Schwartze[1]) ist dieser Irrtum mehrfach untergelaufen. Das erste Mal[2]) handelte es sich um einen fünfjährigen Knaben, bei dem sich hinter dem linken Ohre unter normaler Haut eine über den ganzen Warzenfortsatz verbreitete, nicht genau abgrenzbare, teigige Geschwulst entwickelt hatte. Auf der Höhe deutliches Fluktuationsgefühl. Bei der Incision finden sich gelblich-weiße Geschwulstmassen von weicher Konsistenz, die sich als Fibrosarkom, wahrscheinlich periostalen Ausgangs, erweisen. Im zweiten Falle[3]) hatte sich bei einem $2^1/_2$jährigen Mädchen unter ähnlichem Bilde ein in den Schläfenlappen vorgedrungenes Rundzellensarkom verborgen, dessen Ausgang von Dura oder äußerem Periost nicht sicher festzustellen war. Im dritten Falle zeigte ein dreijähriges Kind einen innerhalb 2 Monaten entstandenen, faustgroßen Tumor in der Hinterohrgegend, der für einen subperiostalen Abszeß gehalten wurde, bis die Incision die Anwesenheit eines Tumors aufdeckte. Scheibe und Passow[4]) berichteten über ähnliche Irrtümer. Passows Beobachtung betraf ein dreijähriges Kind, das der Träger eines ins Mittelohr eingedrungenen Angiosarkoms war. Schwidop[5]) war erst auf noch größerem Umwege zur richtigen Diagnose gelangt; er hatte in einem ähnlichen Falle einen 30jährigen Zimmermann in die Glissonsche Schwebe gelegt, weil er die Diagnose: tuberkulöse Spondylitis mit Senkungsabszeß stellen zu dürfen glaubte. Als er die Diagnose später auf subperiostalen Abszeß rektifizierte, wollte er die Aufmeißelung machen, entdeckte aber bei der Incision eine fast bis an die Wirbelsäule reichende faustgroße Geschwulst, die sich als Spindelzellensarkom erwies.

Schwartze (l. c.) betont mit Recht, daß diese Fälle von ganz besonderem praktischen Interesse sind, weil sie leicht zu folgenschweren diagnostischen und prognostischen Irrtümern führen können.

---

1) Chirurg. Erkrankungen des Gehörorganes, 1885, S. 227.

2) Jahresbericht der Halleschen Ohrenklinik von Christinek, Arch. f. Ohrenheilk. XVIII, S. 291.

3) Christinek, Arch. für Ohrenheilk. Bd. XXX, S. 34.

4) Verhandl. d. Deutsch. Otolog. Gesellsch. Dresden.

5) Arch. für Ohrenheilk. Bd. 55, S. 39.

Es fragt sich nun: was haben wir für differentialdiagnostische Anhaltspunkte in der einen oder anderen Richtung?

Otorrhoe kann bei Geschwülsten fehlen und vorhanden sein. Bei Fehlen der Ohreiterung wird die Diagnose vielleicht eher nach der Seite des Tumors neigen; obgleich ja, wie erwähnt, bei den am leichtesten zu verwechselnden Formen des Mastoidealempyems mit Durchbruch an der Unterfläche des Warzenfortsatzes die Zeichen der Eiterung innerhalb der Pauke geschwunden sein können. Andererseits ist die bestehende Ohreiterung noch lange nicht gegen „Tumor" zu verwerten; denn vielleicht in der Hälfte der Tumorfälle war gleichzeitig eine Otorrhoe nachweisbar. Eher ist die Facialisparalyse zu Gunsten der Tumordiagnose zu verwerten, besonders wenn sie sich als frühzeitiges Symptom zu erkennen gibt. In einzelnen Fällen der Literatur (Dugges[1]) erster Fall, Christinnek, Arch. f. Ohrenh. Bd. XX. S. 34) trat sie als allererstes Symptom in die Erscheinung.

In Schwartzes 5 Fällen war Erbrechen und auffallend apathisches Verhalten beobachtet worden, Symptome, die nicht mit der von Schwartze vorausgesetzten Regelmäßigkeit in den anderen Krankengeschichten wiederkehren.

In unserem Endotheliomfall war bis 2 Tage ante exitum das Bewußtsein ganz ungestört und überhaupt keine cerebrale Erscheinungen vorhanden.

In einem großen Teil der Fälle war zur Zeit, in der sie zur Kognition kamen, der Gehörgang voll von Granulationsmassen, offenbar ohne daß deren Aussehen besonderen Suspekt erweckte und zur genauen histologischen Untersuchung Veranlassung gab. Im Leutertschen Falle war bei der Operation die Blutung aus dem polypösen Tumor eine so erhebliche, daß von Schwartze auf dieses Moment hin die Diagnose „Neubildung" gestellt wurde. In unserem Falle war der Gehörgang zunächst ganz frei; erst beim Recidivieren des Tumors erfolgte der Einbruch der Geschwulstmassen in den Gehörgang. Man wird von der histologischen Exploration solcher „Granulationen" sicherlich etwas erwarten dürfen, freilich nicht zu viel. Denn es ist sehr wohl möglich, daß der maligne Tumor indifferente Granulationen aus dem Mittelohr vor sich herschiebt.

---

1) Diss. München 1891.

Reduktion des Ernährungszustandes spricht für das Bestehen der bösartigen Neubildung. In unserem Falle war der Gewichtsverlust des Patienten ein ganz ungewöhnlich großer. —

Am wichtigsten für die Stellung der richtigen Diagnose scheint mir zu sein, daß der Kliniker überhaupt an das Vorkommen solcher Schläfenbeintumoren denkt; hat er erst mal Verdacht geschöpft, so wird er unter Umständen mit der Punktionsspritze die Diagnose zu erhärten haben, damit er schon vor der Operation die richtige Prognose zu stellen und den Operationsplan von vornherein danach einzurichten in der Lage ist.

XV.

Wissenschaftliche Rundschau.

27.

A. J. Prentis, An interesting anomaly of the facial canal. Annals of otol., rhinol. and laryngol., Vol. XIV, No. 4, Dez. 1905.

Prentis bildet zwei Durchschnitte eines rechten Schläfenbeines mit anomalem Verlaufe des N. facialis ab. Der Nerv tritt oberhalb des Porus acusticus internus in die Substanz der Pyramide ein, läuft unter der Kurvatur des oberen Bogenganges nach hinten außen und biegt dann in der gleichen Vertikalebene nach unten zum Foramen stylomastoideum ab, ohne in seinem Verlaufe die Paukenhöhle oder das Antrum zu berühren. Ein oberhalb des For. stylomast. vom Hauptkanal sich abzweigender kleinerer Knochenkanal zieht in normaler Weise durch das Mittelohr und diente nach Prentis' Ansicht zur Aufnahme des N. stapedius, des N. petrosus superficialis major und der Chorda tympani. Fröse.

28.

Joseph C. Beck, A new method of tympanic massage by means of metallic mercury. Ebenda.

Verfasser behandelte 250 Fälle von Adhäsivprozessen im Mittelohr, zum Teil mit subjektiven Geräuschen, durch Trommelfellmassage mittelst metallischen Quecksilbers. Aus einer zu diesem Zwecke konstruierten, 10 cm langen Glasröhre goß er 2 Unzen (ca. 57 g) erwärmtes Quecksilber in den Gehörgang, setzte die konisch verjüngte und mit einem Gummimantel umhüllte Öffnung der Röhre wie einen Siegleschen Trichter fest in die Gehörgangsöffnung, und ließ nun durch Neigung des Kopfes von einer Seite zur anderen das Quecksilber hin und her fließen. Wie viele Exkursionen anwendbar sind, ist von Fall zu Fall zu entscheiden; gewöhnlich begann Beck mit 5 und stieg das zweite Mal auf 25. Hinterher wurde noch Luftmassage des Trommelfells und die Luftdusche des Mittelohrs appliziert. Kontraindiziert bei Gegenwart von Perforationen im Trommelfell; das in die Pauke gedrungene Quecksilber verursachte Schwindel, floß auch durch die Tube in den Rachen. Beck, der sich eine mechanische, thermische und chemische Wirkung dieser Therapie konstruiert, will durch dieselbe bei den meisten Fällen die Ohrgeräusche und, sofern das Labyrinth intakt war, auch das Hörvermögen wesentlich gebessert haben. Fröse.

29.

A. Barkan (San Francisco), The use of the burr in the mastoid operation. Ebenda, Vol. XV. No. 1. March 1906.

Gestützt auf 100 operierte Fälle und unter Berufung auf Macewens Empfehlung, vertritt Barkan warm die Eröffnung des Antrums und der Mittelohrräume mittelst der elektrisch oder mit der Hand betriebenen Fraise. Er schildert sein Operationsverfahren und betont besonders, wie viel scho-

nender und sicherer die Fraise arbeitet, als der Meißel. Einige Fälle von Facialisverletzungen glaubt er auf Karies des Fallopischen Kanals zurückführen zu müssen. Über die Nachbehandlung und insbesondere über eventuelle Knochennekrosen an den Wänden der Operationshöhle wird nichts berichtet. Fröse.

30.

William H. Haskin (New York), Report of a case of deformity of the auricle from perichondritis following radical operation for chronic middle ear suppuration and multiple furuncles. Ebenda.

Ein Fall von Perichondritis der Ohrmuschel nach Totalaufmeißelung. Vor der Operation waren zwei Gehörgangsfurunkel aufgetreten, deren Inhalt ebenso wie das Sekret der chronischen Mittelohreiterung grün war und den Bacillus pyocyaneus enthielt. Die Perichondritis verlief schwer.

Fröse.

31.

Samuel Iglauer (Cincinnati), A case of mastoiditis complicated with extradural abscess, without a history of a discharge from the auditory meatus. Ebenda.

Ein Fall von chronischer Mittelohreiterung (Erwachsener), in dem es ohne Perforation des Trommelfells zum fistulösen Durchbruch durch die Corticalis des Warzenfortsatzes und zur Bildung eines Extraduralabszesses in der hinteren Schädelgrube kam. Die Paracentese wies den Eiter in der Pauke nach, und nach Ausräumung des Warzenfortsatzes und Freilegung des epiduralen Eiterherdes trat Heilung ein. Die Art der Eitererreger wird nicht erwähnt. Fröse.

32.

Philip D. Kerrison (New York), The indications for operating in acute mastoiditis. Ebenda.

Auf Grund entwicklungsgeschichtlicher und anatomischer Überlegungen betont Kerrison, daß Pauke und Kuppelraum mit dem Antrum physiologisch und pathologisch einheitlich aufzufassen seien. Hieraus folgert er, daß bei akuter Mittelohreiterung der Eiter wahrscheinlich stets auch in das Antrum gelangt, wodurch indes nicht notwendig Mastoiditis hervorgerufen wird. Als Beweis für letztere erkennt er den Befund von Eiter lediglich im Antrum bei der Aufmeißelung nicht an. Auch Druckschmerz am Planum mastoideum ist nach ihm kein Zeichen von Mastoiditis. Diese darf erst angenommen werden, wenn die Druckempfindlichkeit auch nach der Spitze zu besteht. Die Periostitis, als deren Folge eine „Senkung" der hinteren oberen Gehörgangswand auftritt, kommt nach Kerrison als pathognomonisch für Mastoiditis ebenfalls nicht in Betracht. Er behauptet, daß sie nicht durch die Entzündung im Antrum, sondern durch eine solche im Kuppelraum induziert und auf dem Wege der Shrapnellschen Membran unmittelbar fortgeleitet wird, und will sie in mehreren Fällen nach ausgiebiger Paracentese haben verschwinden sehen. Fröse.

33.

George F. Cott (Buffallo), Report of seven intracranial operations within a year. Ebenda.

Ein Fall von Extraduralabszeß, zwei Fälle von Sinusthrombose, je ein Fall von Fistelgang aus dem Mittelohr in den Schläfenlappen, von otitischer Pachymeningitis und von otitischem Schläfenlappenabszeß werden kurz beschrieben. Letzterer und die beiden Fälle von Sinusthrombose verliefen lethal. Der siebente Fall (Nr. 3 des Berichts), bei dem 17 Monate vorher die

Totalaufmeißelung vorgenommen war, mußte wegen heftiger Kopfschmerzen, die indes schon vor dem ersten Eingriff bestanden haben sollen, nachoperiert werden. Zwischen horizontalem Bogengange und Dura der mittleren Schädelgrube fand sich ein straffes fibröses Band, das ausgeschnitten wurde. Der Erfolg befriedigte nicht völlig. Ob bei der ersten Operation die Dura freigelegt worden war, ist nicht zu ersehen. Fröse.

34.

Baratoux, De l'anesthésie locale dans l'ablation des végétations adénoïdes. La pratique médicale, Tome XX, No. 3. Mars 1906.

Baratoux wendet sich gegen jegliche Allgemeinnarkose bei der Adenotomie und plaidiert in überzeugender Weise für die Verwendung der Localanästhesie. Er beschreibt die Technik von Fotiadi: in die hinteren Gaumenbögen wird unter sehr spitzem Winkel 0,5 proz. Cocainlösung submukös injiziert; danach Durchstechung der Gaumenbögen und Injektion derselben Lösung in die Vegetationen, zunächst in der Gegend der Rosenmüller'schen Gruben, dann zwischen denselben. 5—10 ccm der Lösung sind ausreichend. In gleicher Weise wird das Einbringen von 5 proz. Cocainlösung, eventuell mit Adrenalin, in den Nasenrachenraum und in die Nase durch Zerstäuber empfohlen. Bei gleichzeitig beabsichtigter Entfernung der Gaumentonsillen leistet das Aussaugenlassen von Renalgin (Anästhesin + Adrenalin)-Tabletten nützliche Dienste. Fröse.

35.

M. Lannois et A. Perretière (Lyon), Paralysie du moteur oculaire externe d'origine otique. Arch. internat. de laryngol, d'otol. et de rhinolog., Tome XXI, No. 3, Mai—Juin 1906.

Das von den Verfassern gegebene Resumé der Beobachtung lautet: Rechtsseitige Mittelohreiterung seit der Kindheit mit Rückfällen. Polypen in der Paukenhöhle. Bei der Aufnahme akute Mastoiditis seit 4 Tagen. Lähmung des gleichseitgen N. abducens seit 24 Stunden. Totalaufmeißelung: Perisinuöser Abszeß. Nach der Operation sofortiger Nachlaß der Allgemeinsymptome. Am 2. Tage Auftreten einer Facialisparalyse. 2 Monate nach der Operation Besserung der Abducenslähmung. Fröse.

36.

P. Cornet (Constantine), Troubles astasiques abasisques d'origine labyrinthique au cours de la malaria. Ebenda.

22jähriger, bis dahin gesunder Soldat, acquirierte Ende September 1905 Malaria, die zu sehr erheblicher Kachexie führte. Jede Chiningabe rief Ohrensausen hervor, das linkerseits besonders lebhaft auftrat. Etwa vom 20. Oktober ab verschwanden nach der Einverleibung des Medikaments die subjektiven Ohrgeräusche, und an ihrer Stelle trat heftiges Schwindelgefühl ein: die Gegenstände schienen sich von rechts nach links um den Kranken zu drehen. Auch als mit Ende Januar 1906 Fieber und Chinintherapie aufhörten, dauerte während der Kachexie-Rekonvaleszenz der Drehschwindel fort. Er war bei Rückenlage vorhanden, und bei den Versuchen, zu stehen und zu gehen, fiel der Kranke nach links hintenüber. Am Nervensystem fand sich nichts Krankhaftes, auch fehlte jedes Zeichen von Hysterie. Die Trommelfelle waren getrübt und, besonders das linke, eingezogen, die Tuben stenosiert. Druck auf den linken Hammergriff hatte Ohrensausen zur Folge und bewirkte lebhaften Schwindel. Letzteren gelang es durch Kompression der Luft im rechten Gehörgange so weit zu heben, daß während dieser Kompression Stehen mit geschlossenen Füßen und selbst Gehen ohne Schwanken möglich war. Nach ungestörter Rekonvaleszenz war Mitte März auch der Ohrschwindel spontan verschwunden. — Es waren erhebliche Chinindosen gereicht worden, so während dreier Fieberattacken binnen 12, 19 und

14 Tagen je 10,5, 9,5 und 7,75 g. Bei dem Zustandekommen der Ohrgeräusche und des Schwindels wirkten allem Anscheine nach Malariainfektion, Chininintoxikation und Druck der Steigbügelplatte auf die Membran des ovalen Fensters infolge von fixierenden Adhäsionssträngen in der Pauke zusammen.
Fröse.

37.

P. Maurice Constantin (Toulouse), Mastoïdite résolue par une otite récurrente. Ebenda

Eine akute Mittelohreiterung bei 56jährigem Manne heilte unter Verschluß der vorn unten im Trommelfelle gelegenen Spontanperforation binnen 4 Wochen. Nach 2½ Monaten Mastoiditis mit Infiltration und Rötung der den Zitzenfortsatz bedeckenden Weichteile. Neue Spontanperforation hinten oben mit freiem Eiterabfluß. Nach knapp 3 Wochen sämtliche Symptome verschwunden, und die Trommelfellperforation wieder geschlossen. Der bakteriologische Befund fehlt.
Fröse.

38.

Frank B. Sprague, Scarlatinal otitis. Americ. Journal of the médical sciences. Sept 1905.

Der Verfasser entwickelt in der gehaltvollen Arbeit unter Beziehung auf 10 Krankheitsfälle, die er unter einigen sechzig Scharlachkranken vom Januar bis Juni 1904 im Rhode Island Hospital beobachtete (17 Proz.), anziehend und übersichtlich seine Erfahrungen über die Scharlachotitis. Einleitend wird auf die Taubstummenstatistiken Bezolds, Blaus u. a. hingewiesen, dann folgen einige in Amerika gewonnene Verhältniszahlen. So beruhte nach einer Statistik von May bei 5613 Taubstummen in New York in fast 10 Proz der Fälle das Leiden auf Scharlachotitis, nach einer Berechnung von Holmes über 500 Insassen des Taubstummeninstituts in Jacksonville in 7,2 Proz.; in der Rhode Island Taubstummenschule (201 Fälle) betrug das Verhältnis 21,3 Proz, und in der Clarke School von Northampton (640 Fälle) 16,4 Proz. Klinisch unterscheidet Sprague die akute seröse, die akute eitrige und die akute nekrotische Otitisform. Die letztere werde mit Unrecht gewöhnlich die diphtheritische Form genannt, da der Klebs-Löfflersche Bacillus im Eiter fehle. Zudem wären in vielen Fällen von sogenannter Scharlachdiphtherie nur Streptokokken oder Staphylokokken in den Schleimhautmembranen nachzuweisen, keine Diphtheriebacillen. Die interessante klinische Schilderung bringt im übrigen nichts Neues. Bei nicht dringender Indikation zum operativen Eingriff wartet Sprague mit demselben bis zur Vollendung der Schuppung, da während der letzteren oder innerhalb 6 oder 7 Wochen nach dem Beginn des Fiebers der Wundheilungsprozeß äußerst zögernd verläuft.
Fröse.

39.

E. Amberg (Detroit), Ear affections and military service. Reprint from the journ. of the association of milit. surgeons of the United States. 1906.

Der Verfasser wandte sich an die Medizinalabteilungen der Kriegsministerien von Österreich, Frankreich, Deutschland, Großbritannien, Italien und den Vereinigten Staaten von Nordamerika und ersuchte um Auskunft über die Bestimmungen, welche das Verhältnis zwischen Ohrenleiden und Militärdienst regelten. Die in den einzelnen Staaten geltenden Vorschriften werden dann wiedergegeben. Mehr oder weniger eingehend, stimmen dieselben jedoch in den Grundzügen ziemlich überein. Nur das englische Regulativ verlangt lediglich eine Untersuchung der Ohren und stellt die Entscheidung über die Tauglichkeit des Untersuchten zum Militärdienste in vollem Umfange dem Ermessen des Arztes anheim. Anknüpfend an Jassers

Warzenfortsatztrepanation präzisiert Amberg zum Schlusse seinen Standpunkt, daß aus mehreren naheliegenden Gründen der Militärbehörde nicht die Befugnis verliehen werden dürfte, einen Mann mit Mittelohreiterung zwecks Herstellung seiner Dienstfähigkeit zu einer Mastoidoperation zu zwingen. Fröse.

40.

Derselbe, Otitis interna sinistra haemorrhagica (?); vicarious menstruation (?). Repr. from the Arch. of Otol., Vol. XXXV, No. 2, 1906.

35jährige, seit 5 Jahren kinderlos verheiratete Frau, ohne jede belastende Anamnese, nahm nach der wie gewöhnlich verlaufenen Menstruation 20 Minuten lang ein heißes Bad. Hiernach ging sie in ein anderes Zimmer, um das noch feuchte Haar zu ordnen. Sie beugte dabei den Kopf nach vorn und richtete sich dann wieder auf. Jetzt trat Übelkeit und heftiger Schwindel ein, der sich nach 1½stündiger Rückenlage besserte, ohne ganz zu verschwinden. Getränk wurde erbrochen. In der nächsten Nacht guter Schlaf, doch am folgenden Morgen noch keine Besserung. Nachmittags trat beim Aufrichten aus liegender Stellung noch ein zischendem Dampfe ähnliches Ohrgeräusch auf. Schwindel mit Übelkeit dauerte 5 Tage; ersterer, besonders beim Blick nach oben bemerkbar, verschwand erst nach 2½ Monaten. Vorher waren die Ohren massiert und Jodkali gereicht worden.

Es hatte bereits vor dem Anfalle links Schwerhörigkeit bestanden, dieselbe war jedoch nach demselben stärker geworden. Amberg fand beide Trommelfelle eingezogen und getrübt, das linke stärker als das rechte. Dabei wurden (allerdings bei einer Untersuchung mehr als 2 Monate nach der Attacke) links hohe wie tiefe Stimmgabeltöne deutlich schlechter gehört als rechts, während Weber nach rechts lateralisiert wurde. Das Ticken einer Uhr wurde rechts in 6 Fuß, links in weniger als 1 Zoll Entfernung perzipiert. Rinne beiderseits positiv, links etwas verkürzt. Amberg neigt zu der Annahme, daß es sich um einen durch das heiße Bad und die stauungfördernde Kopfhaltung nach vorn bedingten apoplektiformen Insult des linken inneren Ohres gehandelt hat, der vielleicht als vikariierende Uterusblutung aufzufassen ist. Fröse.

41.

Frank B. Sprague, Observations on one thousand adenoid operations. Reprint. from the Providence medical journ., March 1906.

Verf. berichtet vor allgemein praktizierenden Ärzten über seine Erfahrungen bei 1000 Adenotomieen. Es seien daher an dieser Stelle nur einige besonders bemerkenswerte Punkte hervorgehoben.

Einleitend erwähnt Spr. u. a. die auch in Ärztekreisen verbreiteten Vorurteile gegen die Operation, die unbegründet, ja verhängnisvoll sind. Unkenntnis der Operationstechnik verleitet zuweilen, die Wucherungen mit dem Fingernagel beseitigen zu wollen, wobei indes nur eine Zerreißung derselben erfolgt. In einem anderen Falle führte ein Arzt, der sein eigenes Kind adenotomierte, durch teilweise Entfernung der Tubenknorpel Atresie der Tubae Eustachii mit Taubheit herbei. Zeitweiliges Auftreten von Fieber, von Ohrenschmerzen, Schwerhörigkeit, verdrießliches Wesen usw. ist bei Kindern, besonders unter zehn Jahren, in einer großen Zahl von Fällen auf mehr oder minder heftige akute Entzündung des adenoiden Gewebes zu beziehen. Statistisch bemerkt Verf., daß er etwa gleich viel männliche und weibliche Individuen operierte, von ½ bis 37 Jahren. 64 waren 8 Jahre alt. Im übrigen entfielen auf das Alter bis zu 7 Jahren 30%, von 8 bis 14 Jahren 50% und von 15 bis 21 Jahren 20%. 28 Patienten waren älter als 21 und unter diesen 11 30 Jahre alt. In 90% fand sich auch Hypertraphie an den Rachentonsillen. — 50% der Kranken waren Mundatmer, bei den übrigen trat dies Symptom mehr oder weniger stark nach einer Erkältung hervor. Des weiteren gründete Spr. die Diagnose auf die bereits

erwähnten Zeichen von Tubenverschluß und auch auf bestehende Mittelohrentzündung. Letztere beruht nach seiner Erfahrung bei Kindern in etwa 50% auf der Anwesenheit adenoider Wucherungen. Für einen untrüglichen Hinweis auf diese hält er mit Lenox Brown (London) das Vorhandensein eines kleinen Bezirks geschwollener Schleimhaut am Boden der Nasenhöhle in der Gegend des Vorderendes der unteren Muscheln. Dies Symptom hat ihn, wenn es nachzuweisen war, nie getäuscht, ebensowenig die symptomatische Bedeutung der Gaumentonsillenhyperplasie. Die Untersuchung mit dem Finger wird als ekelerregend, unnötig und unzuverlässig verworfen. Hierin kann dem sonst so gründlichen Autor nicht ganz beigestimmt werden. Der Reflexkrampf der Rachen- und Gaumenmuskeln, der den tastenden Finger gleich nach dem Einführen behindert, läßt bei kurzem ruhigen Abwarten sehr bald nach, und gerade die schnelle und allseitige Orientierung durch das Tastgefühl, auch an der Rückseite des Fingers, läßt den Sitz der spezifisch weichen Wucherungen, sowie ihre Art und verschiedene Größe sehr gut und sicher feststellen und gibt zugleich die nötigen Direktiven für Wahl und Führung der Instrumente. Die „barbarische" Untersuchungsart kann recht schonend ausgeführt werden und klärt, zumal bei jüngeren Kindern, in kürzester Frist über den Befund im Nasenrachenraume auf, während die Anwendung des Nasenspiegels, die Spr. befürwortet, auf die Ausdehnung der adenoiden Wucherungen sehr selten genaue Schlüsse gestattet, in vielen Fällen aber völlig unzureichend ist. — Abgesehen von zwei Fällen, die ohne Narkose operiert werden mußten, verwandte Verf. stets Äthernarkose, die jedoch nicht bis zum Erlöschen des Larynxreflexes vertieft wurde. Meist waren 10, in einem Falle sogar 30 Minuten bis zur Erzielung des gewünschten Stadiums der Anästhesie erforderlich! Bei der Gefährlichkeit der Chloroformbetäubung für Individuen mit „lymphatischem Habitus" — 20 Todesfälle innerhalb der letzten 16 Jahre bei Adenotomie und Tonsillotomie! — wurde auf dieses Anästhetikum verzichtet. Soviele Adenotomien Spr. auch in Österreich und Deutschland ohne Allgemeinnarkose ausführen sah, hält er diese Art zu operieren doch für die amerikanische Klientel nicht für geeignet, bezweifelt auch ihre Gründlichkeit. Letzterer Einwurf muß in seiner allgemeinen Fassung auf Grund der Erfahrungen an der Halleschen Ohrenklinik zurückgewiesen werden. Nach der Operation wurde vom Verf. stets prophylaktisch Tanninglyzerin auf die Wundfläche appliziert. Bei schwerhörigen Kindern unter 12 Jahren sah er die Hörfunktion meist spontan wieder normal werden, nur in einigen Fällen war eine besondere Ohrbehandlung erforderlich. Rückfälle werden nur vier angeführt, von denen drei die Gaumentonsillen, einer diese und adenoide Vegetationen betrafen. Nach Spragues Ansicht ist nur bei sogenannten skrofulösen und solchen Kindern, die vor vollendeter normaler Entwicklung des lymphoiden Gewebes — etwa innerhalb des ersten Lebensjahres (?) — operiert wurden, eine Wiederentwicklung von adenoiden Wucherungen möglich; bei sorgfältiger Entfernung derselben hält er einen Rückfall für äußerst selten. Fröse.

42.

Dr. Becker, Wucherungen im Nasenrachenraum und Wirbelsäuleverkrümmung. (Freie Vereinigung der Berliner Chirurgen. 1906).

Becker fand bei einer Anzahl 6—12jähriger Kinder, die an adenoiden Wucherungen litten, eine leichte Form von seitlicher Wirbelsäuleverkrümmung und führt die Entstehung des Leidens darauf zurück, daß der Organismus infolge der allgemeinen Schwäche den bei der gesteigerten Wachstumstätigkeit des Körpers in den Entwicklungsjahren gestellten Ansprüchen nicht gewachsen sei. — Seine Ansicht jedoch, daß schon aus der eigenartigen Gestalt dieser Wirbelsäuleverkrümmung auf das Vorhandensein von adenoiden Wucherungen geschlossen werden könne, hält Referent für zuweit gehend, da doch beide Erkrankungen sehr häufig vorkommen, namentlich bei chlorotischen und skrophulösen Kindern und ein zufälliges Zu-

sammentreffen von adenoiden Wucherungen und Wirbelsäuleverkrümmung doch nicht ohne weiteres eine Abhängigkeit des einen Leidens von dem anderen bedingen muß. Isemer.

43.

Keller-Köln, Über Entwicklung fötaler Knorpelreste in Nase und Ohr. Vereinigung Westdeutscher Hals- und Ohrenärzte. XVII. Sitzung vom 26. November 1905 zu Köln. (Münchener med. Wochenschrift. Nr. 30. S. 1488. 1906.)

Keller hebt die Bedeutung der als fötale Knorpelreste anzusehenden Interglobularräume in der knöchernen Labyrinthkapsel hervor, insofern sie — wie Siebenmanns Untersuchungen ergeben haben — mit der Spongiosierung der Labyrinthkapsel und Ankylosierung der Steigbügelplatte in ursächlichen Zusammenhang gebracht werden kann. Nach Siebenmanns Ansicht handelt es sich um einen postembryonalen Wachstumsvorgang, nicht um einen ostitischen, was auch Körner auf Grund der neueren biologischen Vererbungslehre annimmt. Vortragender kann sich dieser Ansicht, die jeden therapeutischen Versuch bei der Otosklerose überflüssig machen würde, nicht anschließen und hält es vielmehr für nicht ausgeschlossen, daß es sich bei vielen an Otosklerose Leidenden oft nur um eine Anlage dieser Krankheit handele, die erst später durch Einwirkung verschiedener Zufälligkeiten sich entwickele.

In der anschließenden Diskussion kann sich Kronenberg-Solingen der von Körner vertretenen Ansicht der Vererbbarkeit der Otosklerose nicht ganz anschließen, da trotz der ausführlichen Arbeiten Siebenmanns das Wesen der Otosklerose noch nicht genügend geklärt sei. Man sei infolgedessen auch nicht berechtigt, so einschneidende Maßnahmen, wie das Heiratsverbot Otosklerotikern gegenüber vorzuschlagen. Die Theorie Weismanns (nur solche Veränderungen oder Eigenschaften können vererbt werden, welche bereits im Knochenplasma vorhanden sind), auf welche Körners Ansicht sich aufbaut, auch auf Otosklerose auszudehnen, dafür fehlen nach Ansicht Kronenbergs doch sichere Grundlagen.

Dieser Ansicht schließt sich auch Vohsen-Frankfurt an und weist nur auf die häufige Tatsache hin, wie oft auch Otosklerotiker gesunde Kinder und Enkel hätten. Von dem mehrfach empfohlenen Thiosinamin und Fibrolysin hatte Vohsen keine Besserung der Otosklerose nachweisen können. Isemer.

44.

Bartolomeo Eustachio, von A. Politzer. (Beiträge zur Ohrenheilkunde. Festschrift, gewidmet A. Lucae. Berlin 1906. S. 17—26.)

Dem um die Anatomie des Ohres hochverdienten Anatomen Eustachio (1510(?)—1574) widmet Politzer eine auf gründlichem Studium der auf uns überkommenen Werke desselben beruhende Skizze, die für uns Otologen um so erwünschter war, weil Wilhelm Meyer in seiner klassischen und überall auf eigenem Quellenstudium basierenden Geschichte der Ohrenheilkunde[1]) gerade über diesen für die Entwicklung der Kenntnisse der Anatomie des Ohres hervorragenden Anatomen nur sehr kurze Notizen gebracht hat. W. Meyer war gezwungen, sich die äußerste Beschränkung des Raumes aufzuerlegen, deshalb hat er sich überall der größten Kürze befleißigt und oft nur angedeutet, was eine breitere Ausführung verdient hätte. Auch in der 7 Jahre später erschienenen Bearbeitung der Geschichte der Ohrenheilkunde von Stern (Encyklopädie der Ohrenheilkunde von Blau) findet sich nicht wesentlich mehr über Eustachio, als was W. Meyer angedeutet hat.

Politzer sagt, daß Eustachio als Anatom einem Vesal und Fallopio würdig an die Seite gestellt werden kann, und schließt sich aus voll-

1) Handbuch der Ohrenheilkunde von Schwartze, Bd. II.

ster Überzeugung dem Ausspruch Hallers an: „Quae nova Eustachius invenerit, nulla paene ratione enumeres, adeo sunt infinita.“ Als charakteristisch an seiner genialen Forschungsweise bezeichnet Politzer, daß er der Erste gewesen ist, der sich nicht bloß mit der anatomischen Formenlehre begnügte, sondern auch den inneren Bau der Organe, die Struktur derselben zu erforschen bestrebt war.

Über den Lebenslauf des Eustachio ist nur wenig bekannt, nicht einmal sein Geburtsjahr ist sichergestellt. Man setzt es gewöhnlich gegen 1510 an. „Selbst über den Geburtsort sei man nicht einig. Drei Städte streiten um die Ehre, San Severino in Calabrien, San Severino bei Salerno und San Severino in der Mark Arcona. Letzteres ehrte sein Andenken durch Aufstellung einer Marmorbüste. Eustachio studierte zu Rom, wurde dann Leibarzt des Herzogs von Urbino, ging hierauf mit dem Kardinal della Rovere wieder nach Rom, wo er Stadtarzt und Professor der Anatomie an der Sapienza wurde. Er erwarb sich nicht nur als Anatom und Arzt, sondern auch als Philosoph und Philolog einen großen Ruf bei seinen Zeitgenossen. Seine Werke zeichnen sich vielfach durch die formelle Diktion aus.“ „Chronische Gicht zwang ihn, in den letzten Lebensjahren auf die Professur zu verzichten; doch behielt er seine Stelle als päpstlicher Leibarzt bei. Er starb im August 1574 auf einer Reise zu dem Kardinal della Rovere in Fossombrone.“

Psychologisch interessant findet Politzer in dem Charakter Eustachios, daß er trotz seiner eigenen glänzenden Entdeckungen in allen Teilen der Anatomie doch das Ansehen Galens nicht nur hochhielt, sondern fanatisch zu stützen und insbesondere gegen Vesal zu verteidigen suchte.“ „In seinem tendenziösen Tadel gegen den Neuerer Vesal verkannte er dessen große wissenschaftliche Bedeutung ganz und gar. Namentlich dessen Beschreibung des Gehörorgans tadelt er so heftig, daß er sich zu dem Ausspruch versteigt, es sei darin nicht eine Spur von Wahrheit enthalten.“

Die Leistungen Eustachios in der Anatomie des Ohres müssen nach Politzer als hervorragend bezeichnet werden, und aus der Vorliebe, mit der er sich gerade diesem schwierigen Gebiete zuwandte, erklärt es sich, daß er nicht wenig Neues den Entdeckungen seiner Vorgänger hinzufügen konnte. Er hinterließ diese Untersuchungsergebnisse in dem Buche „De auditus organis“, welches einen Abschnitt der Opuscula anatomica (Venet. 1563) bildet. Nach einer historischen Einleitung, in der sich Eustachio die Entdeckung des Steigbügels zuschreibt (gegen Ingrassia) und einer scharfen Kritik Vesals wegen seiner Darstellung des Verlaufs und der Verzweigung des Facialis und Acusticus und seiner allzu oberflächlichen Beschreibung des so kompliziert gebauten Gehörorgans, folgt die Aufzählung der eigenen Entdeckungen des Eustachio. Es sind Musculus tensor tympani, N. chorda tympani und dessen Verbindung mit dem N. lingualis vom III. Ast des Trigeminus, ferner die nach ihm allgmein bezeichnete Ohrtrompete, deren Gestalt, Struktur und Verlauf er genau schildert. Letztere beschrieb er nicht allein genau, sondern er kannte auch deren großen Wert für die Physiologie und Therapie. Übrigens hatte Eustachios Entdeckung für die otiatrische Therapie seines Jahrhunderts nicht den geringsten Einfluß, sondern dieser trat erst hervor im 17. Jahrhundert durch die Anwendung des Ohrkatheters.

Nicht minder wertvoll als die genannten Entdeckungen sind aber die Untersuchungen Eustachios über das innere Ohr. Er gibt eine gute Darstellung der Bogengänge und der Schnecke, er kannte den Schneckenkanal, welcher nach ihm drei Windungen habe, entdeckte das knöcherne Spiralblatt, die Spindel und die häutige Zone. Auch die Muskeln des äußeren Ohres untersuchte Eustachio genau und kannte den oberen und hinteren Ohrmuskel und bildete dieselben zuerst ab. Politzer schließt seine historische Studie mit den Worten: „Ingrassia, Fallopio und Eustachio sind als die ruhmreichen Begründer der makroskopischen Anatomie des Ohres zu bezeichnen, deren Leistungen die Zeitgenossen nur Spärliches, die Nachfolger nur feinere Details hinzuzufügen vermochten.“ Schwartze.

45.

O. Brieger, Zur Klinik der Mittelohrtuberkulose. Beiträge zur Ohrenheilkunde. Festschrift, gewidmet August Lucae zur Feier seines 70. Geburtstages. Berlin, Julius Springer. 1905.

Trotz der großen Verschiedenheiten der einzelnen Formen der Mittelohrtuberkulose, besonders in ihrem Verlaufsstadium, lassen sich dieselben nach Ansicht des Verfassers doch leicht auf einige wenige Haupttypen zurückführen. Die Größe und Vielseitigkeit des Beobachtungsmaterials, die dauernde Beobachtung desselben geben Gelegenheit, die wesentlichen Merkmale der Tuberkulose zu erkennen und die mehr akzidentellen, nebensächlichen Prozesse der einzelnen Formen unberücksichtigt zu lassen.

Brieger unterscheidet zwei Haupttypen, ähnlich den auch bei anderen Schleimhauttuberkulosen bekannten Formen: der eine Typus ist charakteristisch durch Proliferation tuberkulösen Gewebes, während der andere Tendenz zum Zerfall zeigt. Diese letzte Form zeigt dann oft das Bild der gewöhnlichen chronischen Mittelohreiterung. Es gibt wohl keine Form der chronischen Mittelohreiterung, die nicht durch Tuberkulose bedingt sein könnte.

Ausführlich werden vom Verfasser die verschiedenen diagnostischen Hilfsmittel zur Erkennung der Ohrtuberkulose erörtert. Es wird auf die Schwierigkeiten der Deutung des otoskopischen Bildes hingewiesen, namentlich in Fällen, in denen nur geringe Abweichungen im otoskopischen Bilde nachgewiesen wurden, anatomisch aber ausgebreitete Infiltration der ganzen Mittelohrschleimhaut, insbesondere auch der innersten Trommelfellschicht vorhanden war. Ebenso schwierig und unsicher erweist sich oft der Nachweis der Tuberkelbazillen im Sekret; so kann man z. B. in einem Falle chronischer Mittelohreiterung die Bazillen zunächst vermissen und sie später in dem gleichen Falle zahlreich nachweisen können. Als einfachsten und sichersten Weg zum Nachweis der Tuberkulose wird die Untersuchung excidierter Gewebsteile aus dem Krankheitsherd empfohlen. In vielen Fällen wird es sich ermöglichen, Polypen, Granulationen oder Teile des Trommelfells zu entfernen und zu Untersuchungszwecken zu verwenden. Die vielfach verbreitete Ansicht, daß nach der Excision von Trommelfellteilen bei tuberkulöser Erkrankung desselben ein schnellerer Gewebszerfall eintrete, hält Brieger aus eigenen Erfahrungen für irrtümlich, vorausgesetzt, daß weitere eine Mischinfektion begünstigende Maßnahmen unterblieben.

Bei beiden Formen der Tuberkulose hält Verfasser, der bisher vorherrschenden Ansicht entsprechend, im allgemeinen die Tube für den Invasionsweg der Tuberkelbazillen in das Ohr, ohne die Möglichkeit des seltenen Vorkommens hämatogener Infektion des Ohres von der Hand zu weisen. Unwahrscheinlich erscheint Brieger die von Henrici gemachte Erfahrung, daß bei hämatogener Infektion die primär-ossale Form der Tuberkulose im Kindesalter nicht nur am häufigsten, sondern beinahe ausschließlich vorkomme. Schon die Häufigkeit der Tuberkulose des Warzenfortsatzes gegen die relative Seltenheit der primären Tuberkulose anderer Schädelknochen spricht gegen die primär-ossale Natur jener Prozesse. Ferner können tuberkulöse Erkrankungen der Paukenschleimhaut ohne alle charakteristischen Erscheinungen verlaufen und spontan zur Heilung führen, ohne Schädigung des Trommelfells zu hinterlassen. „Selbst bei Trommelbildern, welche nicht nur nicht an Tuberkulose der Pauke, sondern nicht einmal an das Vorhandensein eines entzündlichen Prozesses überhaupt denken lassen, kann eine Tuberkulose der Paukenschleimhaut bestehen.“ Die Bedingungen für die Ausbreitung dieser Form von Tuberkulose sind innerhalb der Markräume ganz andere als in der Schleimhaut. Hier können die Bazillen sich oft sehr lange im Gewebe relativ untätig verhalten, während sie, einmal aus der Schleimhaut in die unter ihr gelegenen Markräume gelangt, viel günstigere Bedingungen für die Ausbreitung und Entfaltung ihrer pathogenen Wirkung in der Spongiosa erhalten. „Daraus, daß die osteomyelitischen Herde einen weit vorgeschrittneren Grad der Entwicklung zeigen, kann ein Schluß auf höheres Alter dieser Prozesse nicht gezogen werden. Die Bedingungen für eine raschere und umfänglichere Entwicklung des tuberku-

lösen Prozesses sind eben offenbar im Knochenmark ganz andere als in der Schleimhaut, in der die Herde eine viel geringere Tendenz zur Verkäsung selbst dann noch aufweisen, wenn bei ihrem Durchbruch in das Mark in diesem selbst rasch ausgedehnte Verkäsung und Erweichung eintritt."

Nach allem diesen hält Brieger die scheinbar primär-ossale Form der Warzenfortsatztuberkulose für eine gewöhnliche tuberkulöse Schleimhauterkrankung mit rascher Überleitung auf die Spongiosa, die in der Mehrzahl der Fälle von einer primären Tuberkulose im lymphoiden Gewebe des Nasenrachenraumes ausgegangen und durch die Tube nach der Paukenhöhle gelangt ist, und zwar meist in der Tubenschleimhaut weiterkriechend, ohne in derselben stets ausgesprochene Ketten von Tuberkeln von der Rachenmandel bis zur Paukenhöhle hin hervorzurufen.

Kurze Erwähnung findet zum Schluß der Arbeit noch die Bedeutung der Sekundärinfektion für das Zustandekommen von Komplikationen (Labyrintheiterung, Sinusphlebitis usw.) der Mittelohrtuberkulose. Isemer.

46.

F. Grossmann, Über Mittelohreiterungen bei Diabetikern. Ebenda. S. 353.

Nach ausführlicher Mitteilung von 10 Fällen von Mittelohreiterung bei Diabetikern, welche in der Berliner Universitäts-Ohrenklinik beobachtet wurden, zieht Verfasser folgende Schlüsse aus den Beobachtungen:

1. „Eine besondere Häufigkeit der Mittelohreiterungen bei Diabetikern ist weder an dem großen poliklinischen Material, noch bei den klinischen Fällen nachzuweisen.

2. Dagegen führt eine Otitis media bei Diabetikern leichter zu Erkrankungen des Warzenfortsatzes als bei Nichtdiabetikern, und zwar wurden bei ersteren 72,7 Proz., bei letzteren 56,3 Proz. der nach ganz gleichen Indikationen in die Klinik aufgenommenen Fälle operativ.

3. Die Ursache hierfür ist nicht in der „individuellen lokalen Disposition" Eulensteins, d. h. in dem anatomischen Bau des befallenen Warzenfortsatzes zu suchen, sondern einerseits durch die geringere Resorptionsfähigkeit und größere Hinfälligkeit der Schleimhaut (eine Folge der meist mit dem Diabetes verbundenen frühzeitigen Arteriosklerose), andererseits durch die veränderte Säftemischung gegeben.

4. Eine besondere Form von Mastoiditis diabetica gibt es nicht.

5. Operative Eingriffe werden in der Regel gut vertragen, doch ist die Prognose wegen der Möglichkeit des Eintritts von Komplikationen (Wundinfektion, Koma, Psychose!) mit Vorsicht zu stellen. Bei sehr dekrepiden Individuen wäre eventuell die Narkose durch Lokalanästhesie zu ersetzen."

Dallmann,

47.

H. Sessous, Über Veränderungen des Augenhintergrundes bei otitischen intrakraniellen Komplikationen. Ebenda. S. 379.

Verfasser berichtet über 104 Fälle von intrakraniellen Komplikationen bei Ohrerkrankungen. Er stellt, wie auch die früheren Beobachter fest, daß die Mehrzahl der intrakraniellen otogenen Folgeerkrankungen ohne Augenhintergrundsveränderungen verlaufen, 57,7 Proz. gegen 42,3 Proz. Nicht kombinierte Komplikationen machten seltener Veränderungen des Augenhintergrundes als kombinierte. Unter den 44 Fällen von Veränderungen an der Opticusscheibe waren 41 doppelseitig, 3 mal war nur der eine Opticus befallen, davon 2 mal die ohrkranke Seite.

Was die Häufigkeit der Augenhintergrundsveränderungen bei den einzelnen intrakraniellen Komplikationen betrifft, fand Verfasser folgende Reihe in absteigender Linie: Meningitis kombiniert, am häufigsten mit Sinusthrombose, Hirnabszeß kombiniert, Sinusthrombose kombiniert, Hirnabszeß rein, Sinusthrombose rein, Meningitis, Extraduralabszeß.

Aus seinen Beobachtungen zieht Verfasser folgende Schlüsse:

„Die Augenhintergrundsveränderungen können bei allen Formen intrakranieller Komplikationen auftreten; ihr Fehlen beweist nichts gegen das Vorhandensein derselben.

Die Veränderungen am Augenhintergrund lassen keine oder nur beschränkte Schlüsse (Häufigkeit der Stauungspapille bei Hirnabszessen) auf die Art der intrakraniellen Komplikation zu.

Das Auftreten und der Grad der Augenhintergrundsveränderungen ist für die Prognose quoad vitam ohne Belang.

Eine Augenhintergrundserkrankung bei otogenen Krankheiten gewinnt als Zeichen einer intrakraniellen Komplikation an diagnostischer Bedeutung, wenn andere cerebrale Erscheinungen fehlen."

Es folgt sodann in Tabelle I eine Zusammenstellung der beobachteten Fälle von intrakranieller Komplikationen und in Tabelle II eine Gegenüberstellung derjenigen Fälle ohne Augenhintergrundsveränderungen denen mit solchen, wobei die unkomplizierten Fälle von den komplizierten getrennt sind. Dallmann.

48.

Ostmann (Marburg), Vom objektiven zum einheitlichen Hörmaß. Zeitschrift für Ohrenheilkunde, Bd. LI, 3, S. 237—250.

Verfasser räumt ein, daß dem von ihm angegebenen „objektiven Hörmaß" mannigfache Nachteile anhaften, die dessen allgemeine Benutzung verhindern. Er ist deshalb zu einer neuen Hörprüfungsmethode, die er als „einheitliches Hörmaß" empfiehlt, übergegangen, beruhend auf dem alten v. Contaschen Prinzip und darin bestehend, daß nach Feststellung der durchschnittlichen Schwingungsdauer der betreffenden Gabel für das normale Ohr die Zeit in Sekunden bestimmt wird, welche vom Beginn der Schwingung bis zum Verlöschen des Tones für das schwerhörige Ohr vergeht. Die Bestimmung der durchschnittlichen normalen Schwingungsdauer der Gabel, die ein für allemal geschieht, muß natürlich unter stets gleichen physikalischen Bedingungen vorgenommen werden, ebenso wie diese Bedingungen auch bei den jedesmaligen Hörprüfungen eingehalten werden müssen. Es ist daher vorgesehen, daß die Gabeln bei allen Prüfungen gleiche Spannung und Dämpfung haben, und daß ihre Stellung zum Ohre stets unveränderlich bleibt. Bei der Darstellung der Hörprüfungsresultate wird geraten, außer dem Hartmannschen Relief auch die logarithmische Empfindlichkeitskurve aufzuzeichnen, da ersteres nur den prozentuarischen Verlust der Empfindlichkeit für die einzelnen Töne, letztere dagegen die tatsächlich fortbestehende Empfindlichkeit angibt. Blau.

49.

Nager, Über postmortale histologische Artefakte am N. acusticus und ihre Erklärung, ein Beitrag zur Lehre der Corpora amylacea. (Aus der oto-laryngologischen Universitätsklinik in Basel.) Ebenda S. 250—275.

Nach den auf Siebenmanns Klinik gemachten Erfahrungen entsteht bei der gewöhnlichen Sektionstechnik an der Durchtrennungsstelle des Acusticusstammes ziemlich regelmäßig eine postmortale traumatische Degeneration, die mit den während des Lebens eintretenden pathologischen Nervendegenerationen große Ähnlichkeit besitzt und gewiß auch schon mit solchen verwechselt worden ist. Es handelt sich dabei um verschieden große, wegen ihrer schwereren Tingierbarkeit mit Kernfarbstoffen heller gefärbte Herde von Halbkugel-, Halbellipsen- oder (hauptsächlich) Zungenform mit der Durchtrennungsstelle zugewandter breiter Seite. Meist ist nur ein Herd vorhanden In der zerstörten Nervensubstanz mit besonderer Bevorzugung der Randpartien liegen regellos den Corpora amylacea des Zentralnervensystems zu identifizierende Gebilde. Ferner ragen mitunter Ausläufer der Degenerationsherde in die weiter gelegene Nervensubstanz, gegen das im

Fundus meat. aud. int. befindliche Ende des Nerven hinein. wie wenn einzelne Faserbündel gesondert degeneriert wären, oft mit, oft ohne Corpora amylacea; auch sind die Herde gewöhnlich von einer mehr oder weniger breiten Zone von aufgelockertem Nervengewebe umgeben, in der regellos feine Lücken sich zeigen. Innerhalb der Degenerationsherde sind die Nervenelemente vollständig zerstört. Verfasser leitet die Berechtigung, diese Veränderungen als künstliche, postmortale aufzufassen, davon ab, daß sie auch bei Gehörorganen angetroffen werden, die sich kurz vor dem Tode noch funktionell durchaus normal verhalten haben, und bei denen die Sektion ein vollkommen normales Mittelohr und Labyrinth ergibt, daß sie sich immer an der gleichen Stelle, und zwar in nächster Nähe der Durchtrennungsstelle des Hörnerven, vorfinden, und daß sie künstlich durch jeden postmortalen mechanischen Insult erzeugt werden können, während sie fehlen, wenn die Durchtrennung des Nerven nach erfolgter Fixation vorgenommen wird. Letzteres Verfahren ist daher, um diagnostische Irrtümer zu vermeiden, in jedem Falle anzuraten. Auf den Nerv. cochlearis und vestibularis verteilen sich die beschriebenen Degenerationsherde in gleicher Weise; der Nerv. facialis bleibt stets frei von ihnen. Verfasser bemerkt sodann, daß den von ihm am Hörnerven beobachteten postmortalen histologischen Artefakten gleichzustellen sind die sogenannte traumatische Degeneration an durchschnittenen oder durchquetschten peripheren Nerven beim Lebenden, die auch hier die sensiblen Fasern schneller und ausgedehnter als die motorischen betrifft (analog dem verschiedenen Verhalten des Acusticus und Facialis), die Kunstprodukte bei der Herausnahme des nicht fixierten Rückenmarks, sowie die sogenannte fleckförmige Fettdegeneration des Sehnerven. Hinsichtlich der in den künstlichen Degenerationsherden gefundenen Corpora amylacea bemerkt er, daß diese im allgemeinen als Endprodukte des Nervendegenerationsprozesses, hervorgehend aus Myelintropfen, aufzufassen sind; sie können, ebenso wie während des Lebens, unter dem Einfluß mechanischer Insulte auch erst postmortal entstehen. Blau.

50.

Meyer (Hannover), Exostosen des Gehörganges als Ursache schwerer Mittelohrleiden. (Aus der Ohren- und Kehlkopfklinik in Rostock.) Ebenda S. 275—280.

Zur Illustration werden die folgenden beiden Fälle mitgeteilt. In dem ersten (19jähr. Mann) hatten die hinter der total abschließenden Gehörgangsexostose angesammelten Detritusmassen eine Zerstörung des Trommelfells, der Gehörknöchelchen und der Außenwand des Rec. epitympanicus veranlaßt. Trotzdem waren von Beschwerden außer Schwerhörigkeit erst in der letzten Zeit Kopfschmerzen vorhanden gewesen. Das von stark sklerotischem Knochen umgebene kleine Antrum war mit Granulationen ausgekleidet. Am 20. Tage nach der Exostosenoperation leichtes Fieber, am 24. Kopfschmerz, Erbrechen, Schüttelfrost mit Temperatursteigerung bis 40,4°. Kleine bis zum Sinus reichende Fistel an der hinteren Antrumwand, Sinus mißfarbig, jedoch pulsierend, riß bei der weiteren Aufdeckung unter starker Blutung ein. Am Tage darauf die Zeichen pyämischer Lungen- und Gelenkmetastasen. Schließlicher Ausgang in Heilung, kein Rezidiv der Exostose, da ihre gesamte Basis bis in das Antrum hinein mitentfernt worden war. In der zweiten Beobachtung (Frau von 38 Jahren) waren auf beiden Seiten neben Gehörgangshyperostosen leicht angefeuchtete Detritusmassen und eine Perforation des Trommelfells — da das Spritzwasser durch die Tuba abfloß — nachzuweisen; links seit einigen Tagen Ohrschmerzen. Das linke Ohr heilte nach 7 Monate langer Behandlung mit Ausspülungen durch das Paukenröhrchen und nachfolgenden Alkoholeinspritzungen, rechts mußte nach 1 Jahre wegen Hinzutretens entzündlicher Symptome (Spontanschmerzen, Druckempfindlichkeit in der Fossa mastoidea, leichtes abendliches Fieber, Hinfälligkeit) das Antrum aufgemeißelt werden. Es erwies sich mit zähem trübem Schleim gefüllt, seine Schleimhaut war gerötet und geschwollen. Auch hier dann Heilung unter Ausspülungen der Paukenhöhle von der Antrum-

fistel und von der Tuba aus. Die Hyperostosen waren in beiden Ohren unberührt geblieben. Blau.

51.

Hechinger, Der Bürstenversuch. (Aus der Universitäts-Ohrenklinik Freiburg i. Br.) Ebenda S. 280—286.

Zur Feststellung der Simulation beiderseitiger Taubheit ist von einem russischen Arzte, Dr. A. Gowseeff, folgendes neue Verfahren empfohlen worden. Streicht man bei einem Normalhörenden hinter ihm stehend seinen Rücken einmal mit einer Kleiderbürste und dann mit der flachen Hand hinunter, so kann er beides wohl unterscheiden. Wenn man aber gleichzeitig mit der rechten Hand den Rücken des zu Untersuchenden und mit der Bürste in der linken Hand seinen eigenen Rock entlang (oder umgekehrt) hinunterstreicht, so wird der Normalhörende nicht entscheiden können, ob die ihn betreffende Bewegung mit der Hand oder mit der Bürste ausgeführt worden ist, während ein Tauber, bei dem die verwirrenden Gehörseindrücke fortfallen, hierüber vermöge des Tastgefühls ausnahmslos richtige Antworten geben soll. Verfasser hat obigen Versuch nachgeprüft und kann dessen Giltigkeit, soweit er den Normalhörenden betrifft, bestätigen, nicht so aber bei Tauben, da diese in 20 bis 100 Prozent ebenfalls nicht zu beurteilen vermochten, ob ihr Rücken mit der Bürste oder mit der Hand überstrichen worden war. Hingegen bezeichnet auch Verfasser die Methode als sehr wertvoll zur Simulationsentlarvung. Gibt der vermutliche Simulant regelmäßig an, die Bürste zu fühlen, obgleich man in der Tat mit der Hand über seinen Rücken und mit der Bürste über den eigenen Rock fährt, so ist kein Zweifel, daß er das Rauschen der Bürste gehört hat. Blau

---

52.

Struyken, Einige Bemerkungen zu Edelmanns Versuchen etc. Ebenda S. 286—288.

Bezugnehmend auf die in diesem Archiv, Bd. LXVIII, H 3 u. 4, S. 302, kurz besprochene Arbeit von Edelmann bemerkt Verfasser, daß er bei unbelasteten Gabeln von längerer Ausklingezeit und bei nicht zu rohem Anschlag longitudinale Elongationen des Stieles niemals beobachtet hat, wohl aber transversale Ausschläge von meßbarer Größe. Blau.

53.

Koellreutter, Die Sterilisation der Wattetupfer durch Abbrennen nach Gomperz. (Aus der Univ.-Ohren- und Kehlkopfklinik zu Rostock.) Ebenda S. 288—290.

Verfasser empfiehlt nach eigenen Versuchen das von Gomperz angegebene Verfahren der Sterilisierung von Wattetupfern durch Abbrennen. (Vergl. dieses Archiv, Bd. LXVIII, H. 3 u. 4, S. 303.) Während die ungebrannten Tupfer fast ausnahmslos zahlreiche Kulturen zeigten, waren von 14 mit abgebrannten Tupfern bestrichenen Nährböden 12 absolut steril geblieben, und nur 2 zeigten je eine Kultur. Blau.

54.

Freytag, Zur Prognose der operativen Eröffnung des eitrig erkrankten Labyrinths. (Aus der Univ.-Poliklinik für Ohren-, Nasen- und Kehlkopfkrankheiten zu Breslau.) Zeitschrift für Ohrenheilkunde Bd. LI, 4, S. 341—365.

Aus einer Zusammenstellung der in der Literatur veröffentlichten Fälle von operativer Labyrintheröffnung, sowie der eigenen bezüglichen Beobachtungen Hinsbergs (48, von den 22 schon früher mitgeteilt worden sind, die übrigen in einem Anhang kurz wiedergegeben werden) schließt Verfasser, daß die Operation am Labyrinth nur geringe Gefahren mit sich bringt, und

daß andererseits durch sie die Prognose der Labyrintheiterung verbessert wird. Die dieses beweisenden Zahlen sind folgende. Unter 70 verwertbaren Fällen von Eröffnung eines erkrankten Labyrinths trat infolge der Operation nur einmal der letale Ausgang ein (1,4 Proz.) und entwickelte sich zweimal trotzdem später die vorher nicht nachzuweisen gewesene tödliche Komplikation. Es wären dieses also im ganzen 4,5 Proz. Todesfälle durch die Operation und trotz ihrer. Dagegen schwanken die Angaben der Autoren über die Mortalität der nur am Mittelohr operierten Labyrintheiterungen zwischen 10 und 46 Proz. Von 18 der Beobachtung Hinsbergs entstammenden, allein mit Freilegung des Mittelohrs behandelten Labyrinthitiden wurden 6 geheilt, 3 mit fast völlig epidermisierter Wundhöhle an den behandelnden Arzt überwiesen, 3 sind gebessert noch in Behandlung, 2 starben an von der Labyrintheiterung unabhängigen Todesursachen, 4 gingen durch die Labyrintheiterung zu Grunde. Die Mortalität durch letztere stellte sich mithin auf 22 Proz. Von 27 Fällen, in denen Hinsberg das Labyrinth operativ eröffnet hat, waren 7 schon vor der Operation durch tödliche Folgeerkrankungen kompliziert, einmal erfolgte der Tod durch Chloroformvergiftung, von den übrigen 19 Kranken ist kein einziger gestorben, so daß mithin die Mortalität in Hinsbergs unkomplizierten Fällen von Labyrintheröffnung 0 Prozent betrug. Blau.

55.

Hoffmann, Die Noma des Ohres. (Aus der Universitäts-Ohrenklinik von Prof. Bezold in München.) Ebenda S. 365—395.

Unter Anführung dessen, was über die Noma überhaupt bekannt ist, schildert Verfasser speziell die Noma des Ohres, und zwar mit Zugrundelegung der 8 beschriebenen Fälle von solcher. Von diesen gehören drei Bezold an und werden hier zum ersten Male veröffentlicht. Die Noma des Ohres ist bis jetzt nur bei Kindern, im Alter von 24 Tagen bis zu 4¾ Jahren, gesehen worden, sie trat vornehmlich in den Sommermonaten auf, von Krankheiten waren Tuberkulose, Rhachitis, Lues, Masern und Druckgangrän am Tuber parietale vorhergegangen, ferner bestand in allen Fällen meist schon seit längerer Zeit Otitis mit Ausfluß. Als Ursache der Noma ist die Infektion mit einer Streptothricheenart anzusehen, welche, hauptsächlich im Bindegewebe bezw. subkutanen Fettgewebe, eine fortschreitende Thrombose der Gefäße hervorruft. Prädisponierend wirken vorangegangene Infektionskrankheiten, besonders die Tuberkulose, da diese einerseits durch ihren Einfluß auf den Gesamtorganismus die Entstehung von Thrombosen begünstigt, andererseits hartnäckige Otorrhöen erzeugt, die die Infektion erleichtern. Die infizierende Streptothrix wird wahrscheinlich gewöhnlich mit dem kratzenden Finger in das Ohr gebracht, als Eintrittspforten in die Gewebe könnten neben oberflächlichen Epitheldefekten vielleicht die Ausführungsgänge der Hautdrüsen dienen. Da aber die Streptothricheen zu ihrem Wachstum Körperwärme und Abschluß von Sauerstoff brauchen, muß als Vermittler außerdem noch eine eitrige Otitis media hinzukommen, insofern bei dieser durch die Hyperämie, die Stagnation des Sekretes und die Fäulnisvorgänge die Temperatur erhöht wird, und die Fäulniserreger durch ihre anaërobe Phase der Streptothrix den nötigen Sauerstoffabschluß gewähren. Verfasser betrachtet die Symbiose mit Fäulniserregern für die Entwicklung des Nomapilzes als eine Conditio sine qua non. Das klinische Bild der Noma des Ohres entspricht ganz demjenigen des Wangenbrandes: bläulichrote, bald schwarze Verfärbung einer Gehörgangsstelle, bräunlicher, aashaft stinkender Ausfluß, rasch sich ausbreitende, in Farbe und Konsistenz wachsartige Schwellung rings um die Ohrmuschel, die die letztere in die Höhe hebt, Perforation an der sich dunkelblau färbenden Kuppe dieser Schwellung mit Entleerung jauchiger Flüssigkeit, Nekrose der Weichteile und des Knorpels des Gehörganges, Facialislähmung, immer weiteres Fortschreiten der Gangrän mit Abstoßung der Muschel, Freilegung der Parotis und Bildung großer Defekte. Der Knochen, ebenso wie das Mittelohr pflegen der Zerstörung lange zu widerstehen. Der Ausgang der Erkrankung ist bisher immer der Tod gewesen, in 5—14, durchschnittlich in 9 Tagen. Therapeutisch ist vor

allem ein rasches und weitreichendes chirurgisches Eingreifen mit möglichst weiter Umschneidung im Gesunden geboten. Zum Verbande eignet sich am meisten das Perhydrol Merck. Die sonst empfohlenen Mittel kommen erst in zweiter Linie in Betracht, so dürften wiederholte Röntgenbestrahlungen die Reaktion im umgebenden Gewebe fördern, und könnte man im Zimmer des (streng isolierten) Operierten die Fenster rot verhängen und das künstliche Licht durch rotes Glas oder dergl. fallen lassen. Tieflage des Kopfes (eventuell noch venöse Stauung nach Bier), um die Kopfgefäße mit Blut zu füllen und das Verschlucken und Aspirieren der jauchigen Massen zu verhindern, roborierende Ernährung, sorgfältige Pflege der Mundhöhle und der Haut, besonders in der Nähe der Körperöffnungen, sind außerdem immer am Platze. Blau.

56.

Krotoschiner, Über den Nachweis von Gleichgewichtsstörungen bei einseitigen Labyrintherkrankungen. (Aus der königlichen Universitätspoliklinik für Ohren-, Nasen- und Kehlkopfkranke zu Breslau.) Ebenda S. 395—431.

Zur Erkennung einseitiger Erkrankungen bezw. Eiterungen des Labyrinths, besonders wenn die typischen Labyrinthsymptome fehlen, werden vom Verfasser auf Grund seiner Untersuchungen in 14 Fällen (davon 12 mit totaler einseitiger Labyrinthzerstörung) die folgenden Prüfungsmethoden empfohlen. 1) Die Hörprüfung ergibt bei völliger Zerstörung des Labyrinths stets totale Taubheit auf der betroffenen Seite. Doch beweist das Fehlen von Taubheit nicht, daß eine Labyrintherkrankung überhaupt nicht vorliegt, da bei zirkumskripten Affektionen noch mehr oder weniger beträchtliche Hörreste vorhanden sein können. Zur Feststellung der Taubheit genügt bei Zeitmangel, daß auf der erkrankten Seite Stimmgabeln von a' abwärts nicht gehört werden (Bezold), und der Lucae-Dennertsche Versuch. 2) Die statische Untersuchung auf der horizontalen Ebene mit Zweibeinstellung, Zehenstellung, Einbeinstellung rechts und links, Rumpfbeugen nach vorwärts, rückwärts, rechts und links liefert in den meisten Fällen gut verwertbare Resultate. Am deutlichsten zeigen sich Störungen, wenn die Patienten mit geschlossenen Augen auf den Zehen stehen sollen, sowie beim Stehen auf einem Bein mit geschlossenen Augen, besonders auf dem Bein der erkrankten Seite. 3) Bei der dynamischen Prüfung (Gang- und Hüpfversuche) werden in Fällen von Labyrintherkrankung immer Gleichgewichtsstörungen gefunden, die meist ohne Schwindel oder andere subjektive Beschwerden in Erscheinung treten. Am stärksten zeigen sie sich in der Regel beim Rückwärtshüpfen mit geschlossenen Augen, daher die Untersuchung hiermit zweckmäßig begonnen wird. Stellen sich bei diesem Versuch keine Störungen ein, so ist eine ausgedehnte Labyrintherkrankung unwahrscheinlich. Empfehlenswert ist es übrigens, stets alle Versuche v. Steins, wenigstens die mit geschlossenen Augen, durchzuprüfen, da meist erst dadurch ein Urteil über den Grad der Störung gewonnen werden kann. 4) Die statische Prüfung auf der schiefen Ebene mit Hilfe des Goniometers ergibt in den meisten Fällen eine Verminderung des ertragenen Neigungswinkels, besonders bei Verschluß der Augen. Doch sind die Abweichungen von der Norm allerdings manchmal nur gering. Trotzdem sollte diese Untersuchung, wenn möglich, immer ausgeführt werden. 5) Dagegen sind die Resultate bei den Versuchen mit aktiver und passiver Drehung einander noch zu widersprechend, als daß ihnen eine praktische Bedeutung zukommen könnte, ganz abgesehen von den dem Kranken durch diese Prüfungsmethoden bereiteten großen Unannehmlichkeiten. 6) Resümierend bemerkt Verfasser, daß den durch die beschriebenen Arten der Untersuchung nachzuweisenden Ausfallserscheinungen für die Diagnose einseitiger Labyrinthzerstörungen die gleiche Bedeutung zukommt wie den schon lange bekannten Reizsymptomen. Blau.

57.

Koellreutter, Die Extraktion eiserner Fremdkörper aus der Nase und dem Ohre mittels des Mellingerschen Innenpolmagneten. (Aus der Universitäts-Ohren- und Kehlkopf-Klinik zu Rostock.) Ebenda S. 431—433.

Die Methode ist in Nase und Schlund bei allen ganz oder teilweise eisernen Fremdkörpern brauchbar, sie hat sich einmal zur Entfernung der abgebrochenen einen Zacke des Hajekschen Schwalbenschwanzmeißels, die in der Tiefe des Vomer stecken geblieben war, sehr gut bewährt. Im Ohre paßt sie für alle Fälle, bei denen die Ausspritzung eines ganz oder teilweise eisernen Fremdkörpers unmöglich oder kontraindiziert ist, oder in denen schon verletzende Extraktionsversuche gemacht worden sind. Daß die Methode auch hier Erfolg verspricht, haben Versuche am Spirituspräparat bewiesen. Ferner wurde einem Manne eine (an einen Bindfaden angeschlungene) Stahlperle in den Gehörgang bis zum Sinus meati eingeführt; ihre Größe gestattete noch gerade das Passieren des Isthmus. Kaum wurde der Eisenpol dem Ohre genähert, so sprang die Perle aus ihm ohne den geringsten Schmerz heraus. Blau.

58.

O. Wagener, Zur Funktion der Ceruminaldrüsen. Charité-Annalen. XXX. Jahrgang.

Verfasser weist auf die verschiedenen Ansichten über die Entstehung des Cerumens, über die Art und Weise, wie und wo seine einzelnen Bestandteile gebildet werden, hin, und berichtet sodann mit Berücksichtigung der einschlägigen Literatur ausführlich über seine eigenen histologischen Untersuchungen. Das Resultat dieser Untersuchungen faßt er in folgendem zusammen:

Es ist in vielen Ceruminaldrüsen Fett vorhanden, aber nur gebunden an die Pigmentkörnchen in den Zellen; es läßt sich dagegen im Drüsengewebe kein Fett nachweisen. Daher ist man nicht berechtigt, den Ceruminaldrüsen die Fähigkeit zuzuschreiben, das Cerumen zu produzieren; dies tun die Talgdrüsen des Gehörganges. Die Funktion der Ceruminaldrüsen ist im Gegenteil die, das Cerumen fortzuschaffen. Das Cerumen mischt sich leicht mit der von den Ceruminaldrüsen abgesonderten wässrigen Flüssigkeit, hält sich fest und sorgt dadurch für genügende Feuchtigkeit im Gehörgange.

Die Pigmente der Ceruminaldrüsen werden nicht ausgeschieden; sie sind morphologisch und chemisch verschieden von den Pigmenten im Cerumen selbst, die sich in ihm durch Zersetzung des Fettes bilden.

Isemer.

59.

V. Lange, Die Enuresis der Kinder als ein neuropathisches, von den adenoiden Vegetationen unabhängiges Leiden betrachtet. Urban und Schwarzenberg, Berlin und Wien 1905.

Verfasser verfügt im ganzen über 39 Fälle von Enuresis, von denen nur 8 an adenoiden Vegetationen litten. Die an diesen 8 Kindern ausgeführten Adenotomien hatten bis auf einen zweifelhaften Fall absolut keinen Einfluß auf die Enuresis, und hält Lange einen Zusammenhang beider Leiden für ausgeschlossen. Bei allen seinen Fällen konnte er „allgemeine nervöse Veranlagung" nachweisen, und erreichte er durch monatelange Behandlung derselben mit Arsen, Jod und Eisen eine große Zahl Heilungen, bezw. Besserungen. Isemer.

60.

Delsaux, Meningite otitique traitée par la résection large du crâne. Mort. Autopsie. La Presse Oto-Laryngologique Belge. No. 12. 1905 Bruxelles.

Die Überschrift sagt alles. Der Verlauf des Leidens, die mehrfachen Operationen und der Sektionsbefund bieten unseren Lesern nichts Neues.

Isemer.

61.

Heine, Über die Behandlung der akuten eitrigen Mittelohrentzündung mittels Stauungshyperämie nach Bier. Berliner klin. Wochenschrift. 1905. Nr. 28.

Auf der 14. Versammlung der Deutschen otologischen Gesellschaft teilte Heine seine Erfahrungen mit, die er bei der Behandlung von 19 Fällen, bezw. 23 Mittelohrentzündungen (da 4 doppelseitig waren) in der Lucaeschen Klinik mit der Stauungshyperämie gemacht hatte. Behandelt wurden: 2 Fälle von Otitis media ohne Perforation, 3 Fälle mit Durchbruch des Trommelfells, jedoch ohne Warzenforsatzerkrankung, 6 Fälle mit Druckempfindlichkeit des Warzenfortsatzes ohne Schwellung, 5 Fälle mit Infiltration desselben und 3 Fälle mit subperiostalem Abszeß über dem erkrankten Warzenfortsatz. Nur 9 Fälle kamen durch die Stauungsbehandlung zur Heilung, unter diesen 2 Fälle mit subperiostalem Abszeß, bei denen der Eiter nur durch eine kleine Inzision entleert worden war. Bei 8 Fällen mußte doch noch die Aufmeißelung gemacht werden, und es wurden bei mehreren von diesen weitgehende Einschmelzungsprozesse im Knochen gefunden.

Gestützt auf diese Erfahrungen, empfiehlt Heine die Stauung nach Bier in erster Linie bei Otitiden und Mastoiditiden und Infiltration der Weichteile oder schon vorhandenem subperiostalen Abszeß versuchsweise anzuwenden, verkennt aber nicht die Gefahren, die durch ein Aufschieben des operativen Engriffs bedingt sein können. Isemer.

62.

Stenger, Die Biersche Stauung bei akuten Ohreiterungen. Ein neues Operationsverfahren bei Fällen akuter Mastoiditis. Deutsche mediz. Wochenschrift, 1906. Nr. 6.

Verfasser stützt seine Erfahrungen auf 10 Fälle: ein doppelseitiger von akuter Otitis ohne Beteiligung des Warzenfortsatzes und 7 Fälle mit Komplikationen. Von den erstgenannten Fällen heilten 7 in neun- bis elftägiger Stauungsbehandlung (Stauung durch Umschnüren mittelst eines 3 cm breiten Bandes, meist 22 Stunden pro die) mit meist normaler Funktion. Entstanden waren die Ohrerkrankungen meist im Anschluß an Erkältung und Anginen, jedenfalls waren sie nicht die Folge akuter Infektionskrankheiten.

Besonders hervorgehoben wird die schmerzstillende Wirkung der Stauung, sowie ihre bequeme und leichte Anwendungsweise. Seinen Erfahrungen nach sind die Erfolge günstiger, wenn erst nach Abklingen der akuten Krankheitssymptome mit der Stauungsbehandlung begonnen wird. Nur bei vornherein bedrohlichen Erscheinungen empfiehlt Stenger die sofortige Anwendung der Stauung, „ohne daß aber dadurch der richtige Moment zum operativen Einschreiten versäumt wird".

Für die Behandlung der akuten Otitiden mit Komplikationen seitens des Warzenfortsatzes gibt Verfasser ein neues Verfahren an, „das unter Anlehnung an die bisherige Behandlungsmethode und unter Beobachtung des Verlaufs des natürlichen Heilungsvorganges mit Zuhilfenahme der Bierschen Stauung eine Beschleunigung der Heilung und somit eine Abkürzung der oft so langwierigen Nachbehandlung erzielen sollte". Dieses Verfahren vereinigt den Meißeleingriff (Knochenkanal nach dem Antrum) mit der Saugstauung und hatte nach den Mitteilungen des Autors zur Heilung aller sieben Fälle geführt. Isemer.

63.

Hasslauer, Die Stauungshyperämie bei der Behandlung von Ohreiterungen. (Aus der Ohrenstation des Garnisonlazaretts München.) Münchener mediz. Wochenschr. 1906. Nr. 34. S. 1656.

Verfasser gibt zunächst eine ausführliche Mitteilung der bisherigen Veröffentlichungen über die Behandlung von Ohreiterungen mit Bierscher Stauung und berichtet sodann über seine eigenen Erfahrungen mit genannter Behandlungsweise an 36 Fällen, wovon bei 3 Fällen gleichzeitig das kombinierte Verfahren nach Stenger in Anwendung kam.

Behandelt wurden chronische und akute Mittelohreiterungen. Von den 14 chronischen Erkrankungen waren die meisten in der Kindheit entstanden. In den meisten Fällen konnte eine Ursache für das Ohrenleiden nicht angegeben werden; 1 mal wurde die Erkrankung auf Erkältung und 3 mal auf eine in der Jugend erlittene Verletzung zurückgeführt. Der otoskopische Befund ergab in mehreren Fällen neben großen Trommelfelldefekten mehr oder weniger starke Granulationsbildung der Paukenschleimhaut.

Die Erfolge der Stauungsbehandlung waren bei allen diesen chronischen Fällen recht ungünstig, so daß Hasslauer nach mehrwöchentlicher vergeblicher Stauungsbehandlung die alte Behandlung der Otitiden mit Spülungen, Ätzungen usw. wieder aufnehmen mußte, wodurch schließlich Heilung erzielt wurde.

Bessere Erfolge wurden bei den akuten Ohreiterungen erzielt. Zur Behandlung kamen 23 Fälle, unter diesen 16 Fälle im ersten Stadium der Entzündung mit nicht perforiertem Trommelfell. Von diesen 16 Fällen waren 14 primäre genuine und 2 sekundäre Otitiden nach Pneumonie, resp. nach Influenza entstanden. 4 Fälle waren Entzündungen leichteren Grades ohne Vorwölbung des Trommelfells oder nur in geringem Maße. 3 von diesen Fällen heilten nach 4, 6 bezw. 7 Tagen mit normaler Hörfähigkeit, in einem Falle trat nach Paracentese des Trommelfells nach 11 Tagen Heilung ein. Die anderen 12 Fälle zeigten starke, zum Teil stürmische Entzündungserscheinungen, 8 mal mit Erkrankung des Warzenfortsatzes; hiervon heilten 4 Fälle, darunter 3 mit hämorrhagischer Form ohne Paracentese in durchschnittlich 8 Tagen. Bei den übrigen 8 Fällen wurde in den ersten Tagen der Stauungsbehandlung stets die Paracentese ausgeführt, und heilten von diesen 5 nach durchschnittlich 16,4 Tagen, 3 Fälle wurden außer der Bindenstauung mit Anlegung einer Knochenfistel und Aufsetzen des Saugnapfes behandelt, und empfiehlt Verfasser infolge seiner günstigen Heilerfolge mit dieser Methode dieselbe aufs wärmste. Nur 3 Fälle kamen zur Operation, und glaubt Hasslauer hier zu voreilig das Messer ergriffen zu haben in der Befürchtung, durch längeres Zögern den richtigen Moment zur Operation zu verpassen.

Bei seiner Stauungsbehandlung hielt Verfasser sich streng an die von Keppler beschriebene Methode. An Stelle der Gummibinde mit Ösen und Druckknopf empfiehlt Hasslauer eine allen Anforderungen entsprechende Binde aus gewebtem Gummiband mit einer einfachen Schnalle und einem Leinenband als leicht verstellbaren Verschluß.

Die Stauung wurde durchweg gut vertragen, nur vereinzelt wurden in den ersten Tagen der Behandlung Klagen laut über Beklemmung, Angstgefühl und Kopfschmerz. Gerühmt wird in fast allen Fällen die schmerzstillende Wirkung, nur in einem Fall trat keine Linderung der Schmerzen auf. Als unangenehme Nebenwirkung der Stauungsbehandlung wird in einer größeren Zahl von Fällen die Gehörgangsentzündung erwähnt.

Isemer.

64.

Denker, Ein neuer Weg für die Operation der malignen Nasentumoren. Ebenda. 1906. Nr. 20.

Nach kurzer Mitteilung der verschiedenen bisher bekannten Wege zur Freilegung und Entfernung der bösartigen Neubildungen der Nase und Erwägung ihrer Nachteile, namentlich in Bezug auf die infolge der Kontinuitätstrennung der Haut des Gesichts hervortretenden Entstellung, gibt Verfasser ein von ihm bereits mehrfach erprobtes neues Operationsverfahren an, das neben breiter Freilegung des Operationsgebietes nicht die geringste Entstellung bedingte.

Das Operationsverfahren gleicht in seiner ersten Hälfte vollständig der von dem Verfasser bereits früher beschriebenen Methode der Radikaloperation der chronischen Kieferhöhlenempyeme (Archiv für Laryngol. XVII. Bd., Heft 2). Im weiteren Verlauf der Operation, nach Fortnahme der facialen und knöchernen Kieferhöhlenwand — letztere wird mit der Luerschen Zange

und dem Meißel bis zur hinteren Wand der Höhle fortgenommen, so daß die Kieferhöhle von der Nasenhöhle nur noch durch die Mucosa der lateralen Nasenwand getrennt wird — wird mit einem geknöpften Messer oder einer Schere durch eine Öffnung im vorderen Ende der Mucosa der lateralen Nasenwand nahe dem Nasenboden die ganze Wand der Mucosa umschnitten und in toto entfernt; hierbei gelingt es, falls der Tumor vom mittlerem Nasengang ausging, denselben zum größten Teil mit der Mucosa herauszuholen, und das ganze Naseninnere liegt übersichtlich da und es ist ein Leichtes, das Siebbeinlabyrinth mit Conchotom und Löffel vollständig auszuräumen und ebenso auch die vordere Wand der Keilbeinhöhle freizulegen und zu entfernen. Nach sorgfältiger Fortnahme aller verdächtiger Stellen wird die Höhle mit Jodoform- oder Vioformgaze tamponiert und die Schleimhautwunde primär genäht; nach 3—4 Tagen Entfernen des Tampons und Einpuderung von Dermatol und später Borsäurepulver. Bei eintretender stärkerer Schwellung der Weichteile der Wange werden feuchte Überschläge empfohlen; vom 10. Tage an Ausspülungen mit Borsäurelösungen bis zum Aufhören der Sekretion.

Nach dieser Methode hat Verfasser 3 Fälle operiert, deren Krankengeschichten mitgeteilt werden. In 2 Fällen handelte es sich um maligne Tumoren; in einem dieser Fälle (Sarkom) trat 2 Monate nach der Operation ein Recidiv auf, das vom Naseneingang her mit der galvanokaustischen Schlinge abgetragen wurde. Unzureichend erwies sich das Operationsverfahren bei Fällen, welche außerhalb der Nase, des Nasenrachenraumes und der Nebenhöhlen von der Fissura pterygo-palatina ausgehend, die Fossa retromaxillaris ausfüllen. In solchen Fällen empfiehlt Verfasser die temporäre Oberkieferresektion. In allen anderen Fällen dagegen, bei denen der Tumor von der lateralen Nasenwand seinen Ausgang genommen hat, ließe sich das Operationsfeld in ganzer Breite bequem freilegen und eine radikale Exstirpation vornehmen. Isemer.

Fach- und Personalnachrichten.

Der bisherige Privatdozent Dr. Preysing in Leipzig hat eine Stellung als Professor der medizinischen Akademie in Köln a. Rhein angenommen. —

Dem Privatdozenten Dr. Piffl in Prag wurde am 11. Juni 1906 der Titel eines außerordentlichen Universitätsprofessors verliehen.

Berichtigung.

Bd. LXVII, S. 312, Zeile 22 ist zu lesen Denker statt Zenker.

Bd. LXIX, S. 68, Zeile 16 von unten fehlen nach „Diagnosis post mortem“ die Worte: Meningitis purulenta.

Ibidem, S. 154, Zeile 27 von unten muß es heißen statt „danz ante“ danzante.

Ibidem, S. 155, Zeile 12 von unten statt „Blanke“ lies Blake.

Ibidem, S. 158, Zeile 18 von unten muß es heißen: Unruhe, Fieber (40°), statt: Unruhe (Fieber 140°).

Druck von J. B. Hirschfeld, Leipzig.

Neuer Verlag von F. C. W. Vogel in Leipzig

Grundriss
der
PHARMAKOLOGIE
in Bezug auf
Arzneimittellehre und Toxikologie
von
O. SCHMIEDEBERG
ord. Prof. d. Pharmakologie und Direktor des Pharmakologischen Instituts
an der Kaiser Wilhelms-Universität in Strassburg.

Fünfte Auflage.

1.—3. Aufl. u. d. Titel Grundriss der Arzneimittellehre.

8. 1906. Preis 11 Mk. 50 Pf., geb. 12 Mk. 75 Pf.

PATHOLOGISCHE PHYSIOLOGIE.
Ein Lehrbuch für Studierende und Aerzte.

Vierte Auflage
von
Prof. Dr. **LUDOLF KREHL**
Direktor der med. Klinik in Strassburg i. E.

gr. 8. 1906. Preis M. 15.—, geb. M. 16.50.

Die Fermente und ihre Wirkungen
von
Dr. phil. et med. **Carl Oppenheimer,**
Assistent am tierphysiologischen Institut der landwirtschaftlichen Hochschule Berlin.
Zweite neubearbeitete Auflage.
gr. 8°. 1903. Preis Mk. 12.—, geb. Mk. 13.25.

41[illegible]
592